

T.C.

İSTANBUL ÜNİVERSİTESİ-CERRAHPAŞA

CERRAHPAŞA TIP FAKÜLTESİ

PLASTİK, REKONSTRÜKTİF VE ESTETİK CERRAHİ ANABİLİM DALI

FLEP TAKİBİNDE PH BİOSENSOR TASARIMI VE ETKİNLİĞİNİN İN VİVO FLEP MODELİNDE DEĞERLENDİRİLMESİ

PLASTİK, REKONSTRÜKTİF VE ESTETİK CERRAHİ UZMANLIK TEZİ

Dr. CAN EGE YALÇIN

TEZ DANIŞMANI

Prof. Dr. HAKAN ARSLAN

İSTANBUL – 2024

T.C.

İSTANBUL ÜNİVERSİTESİ-CERRAHPAŞA

CERRAHPAŞA TIP FAKÜLTESİ

PLASTİK, REKONSTRÜKTİF VE ESTETİK CERRAHİ ANABİLİM DALI

FLEP TAKİBİNDE PH BİOSENSOR TASARIMI VE ETKİNLİĞİNİN İN VİVO FLEP MODELİNDE DEĞERLENDİRİLMESİ

PLASTİK, REKONSTRÜKTİF VE ESTETİK CERRAHİ UZMANLIK TEZİ

Dr. CAN EGE YALÇIN

TEZ DANIŞMANI

Prof. Dr. HAKAN ARSLAN

İSTANBUL – 2024

ÖNSÖZ

Mustafa Kemal Atatürk'ün "Hayatta en hakiki mürşit ilimdir, fendir." sözünü misyon olarak belirlediğim, disiplin, ahlak ve özveri ile sürdürdüğüm asistanlık eğitimim boyunca bilgi ve becerilerinin yanı sıra tecrübelerinden büyük kazanç sağladığım ve yetişmemde sonsuz emekleri olan değerli hocalarım Sn. Prof. Dr. Oğuz ÇETİNKALE, Sn. Prof. Dr. Yağmur AYDIN, Sn. Prof. Dr. Arif TÜRKMEN, Sn. Prof. Dr. Hakan ARSLAN, Sn. Doç. Dr. Semih BAĞHAKİ, Sn. Doç. Dr. Anıl DEMİRÖZ, Sn. Doç. Dr. Berrak KARATAN ve Sn. Doç. Dr. Alp ERCAN'a sonsuz teşekkürlerimi arz ederim.

Asistanlığım süresince benden destek, birikim ve hoşgörülerini esirgemeyen sayın tez danışmanım Sn. Prof. Dr. Hakan ARSLAN'a, tezimin planlanması ve gerçekleştirilmesinde büyük rol oynayan Sn. Doç. Dr. Süreyya AYDIN YÜKSEL'e ve Sn. Arş. Gör. Vildan YILMAZ'a, uzmanlık eğitimimi tamamlarken yanımda olan çalışma arkadaşlarım Dr. Cemal Burak SİRKECİ'ye, Dr. Ersin YAVUZ'a, Dr. Serkan MELENKİŞ'e, Dr. Mehmet DEMİR'e, Dr. Zeynep KURTOĞLU'na, Dr. İsmail ÖZPÜR'e, Dr. Levent DEMİR'e, Dr. Oğuz YILDIRIM'a, Dr. Tolga SARIGÖZ'e, Dr. Emre Berk BULUT'a, Dr. Çağlar YILMAZ'a, Dr. Melih Süreyya SAĞIR'a, Dr. Furkan Taner OKUR'a, Dr. Oğuzhan KESKİN'e, Dr. Emre GÖK'e, Dr. İlke RİZELİOĞLU'na, Dr. Çağdaş BULUT'a, Dr. Berat ÇALIŞKAN'a, Dr. İrem OKAY TAŞCAN'a, Dr. Alper GÜNEL'e, Dr. Hüseyin ASOĞLU'na, Dr. Recep KARADUMAN'a, Dr. Arjin KAYA'ya, Dr. Emre SAVACI'ya, Dr. Beşir DEMİR'e, Dr. Çağrı HAMEŞ'e, Dr. Hilal Aylin GÜÇLÜ'ye teşekkür ederim. Plastik Cerrahi Kliniği hemşire, personel ve ekibimizin diğer tüm çalışanlarına müteşekkirim.

Henüz hekim olmadan doğru hekim olmak için bana her şeyi öğreten, biricik güzel ailem sevgili annem Hacer YALÇIN'a, sevgili babam Cumhur YALÇIN'a, sevgili ablam Bengi Ece YALÇIN'a, yeğenim Ada KÖSE'ye ve uzmanlık eğitimimin hayatıma kattığı, desteğini bu sürecin hiçbir aşamasında esirgemeyen yol arkadaşım Dr. Ece DAVUTLUOĞLU'na sonsuz minnetlerimi sunuyorum.

Dr. Can Ege YALÇIN

İstanbul 2024

İÇİNDEKİLER

SİMGE VE KISALTMALAR ..... **I**
ŞEKİLLER DİZİNİ ..... **III**
TABLO DİZİNİ ..... **VI**
ETİK KURUL ONAYI ..... **VII**
TEZ/PROJE FİNANSAL DESTEK BİLDİRİMİ ..... **IX**
ÖZET ..... **X**
ABSTRACT ..... **XII**
1.GİRİŞ **1**
2. GENEL BİLGİLER **4**
2.1. FLEP CERRAHİSİ VE PLASTİK CERRAHİ İÇİN ÖNEMİ **4**
2.1.1. FLEP SINIFLAMALARI 5
2.1.2. SERBEST FLEPLER 6
2.2. FLEP PATOFİZYOLOJİSİ VE İSKEMİ ESNASINDA SAPTANAN DEĞİŞİMLER **12**
2.3. FLEP TAKİP YÖNTEMLERİ **15**
2.3.1. SERBEST FLEP TAKIBINDE NONINVAZIF YÖNTEMLER 16
2.3.2. SERBEST FLEP TAKIBINDE İNVAZIF YÖNTEMLER 27
2.4. ELEKTROKİMYASAL YÖNTEMLERİN FLEP TAKİBİNDEKİ YERİ VE GEÇMİŞİ **36**
2.4.1. SENSÖRLER VE GÖZENEKLI SILISYUM 38
3. GEREÇ VE YÖNTEM **42**
3.1. İLK AŞAMA: SENSÖR DİZAYNI VE İN VİTRO DENEYLER, DENEY MODELİ İÇİN ÖN ÇALIŞMA **43**
3.1.1. POTANSIYEL SENSÖRLER VE ÖN ÇALIŞMA 43
3.1.2. PROTOTIP ÜRETIMI 45
3.1.3. PROTOTIPE AIT IN VITRO ÇALIŞMALAR 47
3.2. İKİNCİ AŞAMA: SENSÖR FONKSİYONU İÇİN HAYVAN DENEYLERİ **47**
3.2.1. DENEY GRUPLARI VE PROSEDÜR 48
3.2.2. PREOPERATIF HAZIRLIK 49
3.2.3. FLEP KALDIRILMASI 51
3.2.4 OKLÜZYON MODELI İÇIN FLEP PEDIKÜLÜ HAZIRLIĞI 53
3.2.5 SENSÖR YERLEŞTIRILMESI VE ÖLÇÜM ALINMASI 59
4. BULGULAR **62**
4.1. IN VİTRO ÇALIŞMALAR **62**

4.2. IN VİVO ÇALIŞMALAR 67
4.2.1. ARTER GRUBU 67
4.2.2. VEN GRUBU 69
4.2.3. PEDIKÜL GRUBU 70
5. TARTIŞMA 72
6. SONUÇ 80
7. KAYNAKLAR 81
8. ÖZGEÇMİŞ 95
9. İNTİHAL TARAMA RAPORU 102

SİMGE VE KISALTMALAR

AÇ: Akım çiftleyici

Ag: Gümüş

Au: Altın

ADP: Adenozin difosfat

ADS: Akustik Doppler sonografi

AMP: Adenozin monofosfat

ART: Arter oklüzyonu grubu

ATP: Adenozin trifosfat

DNA: Deoksiribonükleik asit

FPG: Fotopletizmografi

FTIR: Fourier dönüşümü kızılötesi

GS: Gözenekli silisyum

HSG: Hiperspektral görüntüleme

IL: İnterlökin

İSY: İndosiyanin yeşili

LDAÖ: Lazer Doppler akım ölçümü

NAD: Nikotinamid adenin dinükleotit

NIRS: *Near-infrared spectroscopy (*Yakın-infrared spektroskopi)

PANI: Polianilin

pCO2: Karbondioksit kısmi basıncı

PED: Pedikül oklüzyonu grubu

PET: Pozitron emisyon tomografi

pO2: Oksijen kısmi basıncı

RDUS: Renkli Doppler ultrasonografi

ROS: Reaktif oksijen türleri

SaO2: Oksijen satürasyonu

SDF: *Sidestream dark field* (Kenar dalga karanlık alan)

SF: Serum fizyolojik (%0,9 NaCl)

SOD: Süperoksit dismutaz

TNF: Tümör nekroz faktörü

VEN: Ven oklüzyonu grubu

gr: gram

im: intramusküler

iv: intravenöz

ip: intraperitoneal

kg: kilogram

mg: miligram

mm: milimetre

mL: mililitre

nm: nanometre

nSi: n-Tipi Silisyum

µA: mikroamper

µm: mikrometre

U: ünite

pH: Power of hydrogen (Asitlik bazlık ölçümünde kullanılan hidrojenin gücü)

s: saniye

ŞEKİLLER DİZİNİ

Şekil 1. Rekonstrüktif merdiven ve asansör. Hong ve ark. yaptıkları çalışmada kullanılan şemadan uyarlanmıştır.

Şekil 2. Sıkça kullanılan derin inferior epigastrik arter perforatör (DİEP) serbest flebine ait bir çizim. Sağ taraflı DİE pedikülü üzerinden kaldırılan flep, arter ile veni ile kaldırıldıktan sonra ayrılarak sol taraflı meme defektine yönelik sol yanlı internal mammarian pediküle anastomoz uygulanarak yerleştirilmiş.

Şekil 3. Sağ ayak dorsumunda yanığa bağlı kontraktür gelişmiş bir hastaya (A), nedbe dokusu eksize edildikten sonra, sol yanlı süperfisyal sirkümfleks iliak arter perforatörlerinden beslenen cilt adası, yani SCIP serbest flebi ana damarı ile nakil için hazır hale getirildi (B). Kaldırılan SCIP serbest flebi, alıcı bölgede hazırlanan anterior tibial arter ve 2 adet venine mikroskop altında anastomoz gerçekleştirildi (C). Postoperatif ayak parmaklarının normal postüre geldiği görülmektedir (D).

Şekil 4. Sağ alt ekstremite kruris defektine yönelik gerçekleştirilen serbest anterolateral uyluk flebinin venöz tromboz nedeni ile eksplorasyona alınmadan önceki görünümü. Venöz yetmezliğe bağlı mor renk tipiktir.

Şekil 5. Arteriyel yetmezlik nedeni ile eksplorasyona alınan bir serbest flebin preoperatif görünümü. Flepte yetmezliğe bağlı etraf dokulara göre beyaz rengi ve sütür marjini etrafında alacalanma dikkat çekicidir.

Şekil 6. İskemi altında hücre içi elektrolit bozuklukları. Kalogeris ve ark. tarafından yapılan çalışma görselinden uyarlanmıştır.

Şekil 7. Kalbe ait sol anterior desendan damar oklüzyonu sonrasında miyokard dokusundaki glukoz ve pH değerleri. Eiferman ve ark. yaptıkları çalışmadan uyarlanmıştır.

Şekil 8. Şekil 3'te bahsedilen serbest flebin erken müdahale ile anastomoz revizyonu sonrasında takibi. Klinik takibe ek olarak flep perforatörünün el-tipi Doppler cihazı kolaylık ile dinlenebilmesi için perforatör noktası sütür veya kalem yardımı ile işaretlenmiştir.

Şekil 9. Termal kamera ile preoperatif serbest flep ameliyatı planlanması esnasında saptanan flep perforatör damarları.

Şekil 10 Sol önkola crush hasarı sonrasında revaskülarizasyon uygulanan bir hastanın ekstremite distal dolaşımının eş zamanlı radyal arter el-tipi Doppleri ve parmak satürasyon probu ile takip edilmesi.

Şekil 11. Transfer edilmiş flep dokusuna temas ettirilen LDAÖ probu ve doku.

Şekil 12. DIEP flebi ile meme rekonstrüksiyonunda medialde dolaşım problemi görülmektedir (A). Hiperspektral görüntülemede, alana tekabül eden bölgenin perfüzyon azlığı deoksihemoglobine ait sinyaller ile belirtilmiştir (B).

Şekil 13. Ponticorvo ve ark. uyguladıkları domuz flep modelinde multispektral görüntüleme cihazı (A) ve sonuçların değerlendirme şekli (B).

Şekil 14. Üç dalga boylu fotopletizmografi sensörü.

Şekil 15. Cook-Swartz Doppler cihazının pedikül etrafına sarılması, kabloların operasyon bölgesine yerleştirilmesi ve postoperatif görünümü.

Şekil 16. Transfer edilmek üzere hazırlanmış, henüz besleyici damarından ayrılmamış bir DİEP flebinin İSY anjiyografi altında görüntüsü. Parmak ile işaret edilen zonda perfüzyon azlığı dikkat çekmektedir.

Şekil 17. Sol lateral göğüs duvarı defekti vertikal rektus abdominis serbest flebi ile onarılmış olan hastanın gecikmiş yara iyileşmesi nedeni ile çekilmiş PET görüntülemesinde kısmi flep kaybı gözlendiği bildirilmiş ve bu bölgede kısmi nekroz olduğu sonrasında teyit edilerek sunulmuştur.

Şekil 18. Hidrojen Klirens ölçümü için kullanılan Ameflow H_2® cihazı.

Şekil 19. Gözenekli silisyumun oluşturulduğu sistem ve oluşumuna ait kimyasal reaksiyon.

Şekil 20. Gözenekli silisyumda gözeneklerin oluşumu.

Şekil 21. Tasarlanan rektus flebine ait çizimler, sensörün yerleştirilmesi ve kullanılan sensör. Bu modelden rektus flebinde oklüzyonun optimize edilemeyeceği öngörüsü ile vazgeçildi.

Şekil 22. İlk aşamada yapılan ön çalışmaya ait 2. ve 3. gün fotoğrafları.

Şekil 23. Deneyin ikinci aşaması için kullanılmasına karar kılınan sensörün şematik olarak yukarıdan (üst) ve yandan (alt) görünümü ve içerikleri (A). Üretilen sensörün yakından resmi (B).

Şekil 24. İkinci aşamada kullanılan hayvanlarının cerrahi prosedür öncesinde çekilmiş preoperatif görüntüleri.

Şekil 25. Deneyin ikinci aşaması süresince kullanılan sensör örnekleri.

Şekil 26. Preoperatif hazırlığı tamamlanan sıçanın operasyona uygun pozisyon verilmiş hali ve numaralandırması.

Şekil 27. Kullanılan kasık flebinin şematik görüntüsü (A) ve deneyde kullanılan sıçanda preoperatif çizimi (B). Kullanılan 6x3 cm boyutlarında standart çizim taslağı (C) kısmında gösterilmiştir.

Şekil 28. Kaldırılmış sıçan kasık flebi.

Şekil 29. RWD binoküler cerrahi mikroskop.

Şekil 30. Kullanılan sıçan kasık flebi modelinin şematik illüstrasyonu.

Şekil 31. Epigastrik ve femoral nörovasküler pedikül.

Şekil 32. Femoral sinirin diseksiyonu, vasküler paket diseksiyonu.

Şekil 33. Popliteal damarlar. Femoral pedikülün devamı olan safenöz branşlar penset yardımı ile ekarte edilmiştir.

Şekil 34. Popliteal damarlar dışındaki yan dallar.

Şekil 35. Sütür yardımı ile tüm dalların proksimallerinden ayrılması.

Şekil 36. Femoral paketin epigastrik pedikülün ayrılışının distalinden sütür yardımı ile ligasyonu ve epigastrik pedikül.

Şekil 37. Pediküle ait yara tabanında flebi besleyecek ek bir pedikülün olmadığının teyit edilmesi.

Şekil 38. Hazırlanan flebin sıçan abdomenine yerleştirilen sensörün alıcı yüzüne örtülmek üzere kaldırılması.

Şekil 39. Pedikül grubuna ait bir hayvanda temsilen hem flep pedikülünün hem de femoral pedikülün 2 adet Acland mikrovasküler klemp ile oklüzyonu esnasında çekilen uzak ve yakından fotoğrafları.

Şekil 40. İkinci aşamada kullanılan deney düzenekleri.

Şekil 41. Au/GS/nSi yapının farklı sıvı ortamların içinde akım gerilim karakteristiği.

Şekil 42. Au/GS/nSi yapının farklı sıvı ortamların içinde kısa devre akım açık devre gerilim karakteristiği.

Şekil 43. Au/GS/nSi yapının farklı sıvı ortamların içinde kısa devre akımı zaman değişimi.

Şekil 44. Hava ve farklı pH sıvılara 5 dakika maruz bırakılmış GS yüzeyin FTIR geçirgenlik spektrumu.

Şekil 45. Sensör ile hava ölçüm alınması sonrasında, flep altına yerleştirilmesi esnasında elde edilen bazal ölçüm. Yerleştirme ve öncesi anları oklar ile gösterilmiştir.

Şekil 46. Arter grubunda oklüzyon anından itibaren gözlemlenen akım artış sinyalleri.

Şekil 47. ART2 örneğinin tüm ölçümü (üst). İlk (alt, sol) ve ikinci (alt, sağ) oklüzyonlardaki pik farkları dikkat çekmektedir. (Oklüzyon anları "+", oklüzyonun açılma anları "–" ile işaretlenmiştir).

Şekil 48. Ven grubunda oklüzyon anından itibaren gözlemlenen akım artış sinyalleri.

Şekil 49. Pedikül grubunda oklüzyon anından itibaren gözlemlenen akım artış sinyalleri.

TABLO DİZİNİ

Tablo 1. Flep takip yöntemlerinin kabaca sınıflandırılması.

Tablo 2. Kısa devre akım ve açık devre gerilimleri.

Tablo 3. Molekül türü ve ilgili kimyasal bağ pozisyonuna ait dalga numaraları.

Tablo 4. Arter grubunda ölçüm uygulanan hayvanlarda gözlenen oklüzyon sonrası tepki süreleri ve sinyal uzunluğu.

Tablo 5. Ven grubunda ölçüm uygulanan hayvanlarda gözlenen oklüzyon sonrası tepki süreleri ve sinyal uzunluğu.

Tablo 6. Pedikül grubunda ölçüm uygulanan hayvanlarda gözlenen oklüzyon sonrası tepki süreleri ve sinyal uzunluğu.

ÖZET

Flep Takibinde pH Biosensor Tasarımı ve Etkinliğinin In Vivo Flep Modelinde Değerlendirilmesi

Giriş: Rekonstrüktif cerrahide serbest doku nakli, besleyici damarları ile birlikte transfer edilen dokuların, doku defektlerini onarmak amacıyla alıcı bölgeye mikrocerrahi tekniklerle taşınmasıdır. Günümüzde hala altın standart takip yöntemi olarak klinik izlem kullanılmaktadır. Objektif, laboratuvar-teknolojik flep takip modalitelerinin keşfedilmesi ve geliştirilmesi gerekmektedir. Çalışmamızın amacı flep dokusuna gömülebilecek bir pH sensörünün tasarım ve üretimi sonrasında bu sensörün hem arteriyel hem de venöz kaynaklı flep kaybını öngörmekteki etkinliğini test etmektir.

Gereç ve Yöntem: Bu çalışma iki aşamada gerçekleştirildi. İlk aşamada Yıldız Teknik Üniversitesi Fizik Bölümü ile in vitro çalışmaları takiben pH sensörleri üretildi. Üretilen pH sensörlerinin laboratuvar ortamında işlevselliği test edildikten sonra 3 ayrı sıçanda dokudaki etkinliğinin tespiti ve deney modelinin belirlenmesi amaçlı ön çalışmalar gerçekleştirildi. Au/GS/nSi Schotkky diyot yapılı sensör prototipinin kullanılmasına karar verilerek ikinci aşamaya geçildi. Toplam 15 sıçanda, kasık flebi kaldırılmasını takiben flep pedikülü femoral arter ve ven olacak şekilde iskeletize edildi. Gruplara (n=5) göre 20 dakika bazal ölçümleri takiben gruplara göre 20 dakika arter/ven veya pedikül oklüzyonu altında, 20 dakika oklüzyon kaldırıldıktan sonra ve tekrar 20 dakika oklüzyon altında ölçüm alındı.

Bulgular: Arter ve ven gruplarında oklüzyonlar sinyal pikleri olarak ortaya çıkarken, pedikül grubunda oklüzyonu takiben karakteristik gürültülü akım değerleri gözlenmiştir. Ortalama yanıt süresi arter, ven ve pedikül grupları için sırasıyla 104,8 (60-214), 130 (84-180) ve 170 (100-266) saniye olmuştur.

Sonuç: Üretilmiş olan pH sensörü, flep takibinde maliyet-etkin ve güvenilir bir araç olarak karşımıza çıkmıştır. Bu tekniğin biyoemilebilir, uzaktan kontrol edilebilir ve insanda çalışır türlerinin oluşturulabilmesi için ileri çalışmalara ihtiyaç olacaktır.

Anahtar kelimeler: *mikrocerrahi, serbest flep, flep takibi, pH takibi, sensör.*

Bu çalışma Türkiye Sağlık Enstitüleri Başkanlığı (TÜSEB) tarafından TÜSEB Acil Araştırma ve Geliştirme Projelerini Destekleme Programı kapsamında destek almıştır. Proje Kodu: 32114

ABSTRACT

Design of a Novel pH Sensor for Flap Monitoring and Evaluation of Its Efficacy in an In Vivo Flap Model

Introduction: In reconstructive surgery, free tissue transfer involves moving tissue with its blood supply to the recipient site via microvascular techniques to repair tissue defects. Currently, clinical observation remains the gold standard for flap monitoring. However, objective, laboratory-based technological monitoring modalities are needed. This study aims to design and produce a pH sensor that can be embedded in flap tissue and to test its effectiveness in predicting tissue loss from both arterial and venous sources.

Materials and Methods: In the first stage, pH sensors were produced following in vitro studies conducted with the Physics Department at Yildiz Technical University. After in vitro testing, preliminary studies on three animals were carried out to assess the sensor's effectiveness in tissue and to define the experimental model. The Au/GS/nSi Schottky diode sensor prototype was then selected for further study. In the second stage, 15 epigastric flaps were elevated across three groups (n=5) depending on the occluded vessel. Each group underwent measurements as follows: 20 minutes of baseline, 20 minutes under arterial, venous or pedicle occlusion, 20 minutes after occlusion release, and an additional 20 minutes under occlusion.

Results: Signal peaks were observed during arterial and venous occlusions, while noisy current values were noted in the pedicle group post-occlusion. Average response times were 104.8, 130, and 170 seconds for the arterial, venous, and pedicle groups, respectively.

Conclusion: This novel pH sensor is a cost-effective, reliable tool for flap monitoring. Further studies are needed to develop bioabsorbable, remotely controlled versions for clinical use.

Keywords: *microsurgery, free flap, flap monitoring, pH monitoring, sensor.*

This study was funded by the TÜSEB Emergency Research and Development Projects Support Program, under the Turkish Health Institutes Presidency (TÜSEB). Project Number: 32114

1.GİRİŞ

Rekonstrüktif cerrahide uygulanan serbest doku nakillerinde her zaman için mikrovasküler tromboza bağlı olarak flep kaybı ihtimali mevcuttur. Çevre dokulardan neovaskülarizasyon gerçekleşene kadar taşınan dokuların viabilitesi için anastomoz uygulanan damarlardan kesintisiz kan akımı gerekmektedir. Bu kesintisiz akımı devam ettirmek ve akımın kesilmesi durumunda erken müdahale etmek amacı ile klinik takip anastomoz patensinin perioperatif teyit edilmesi itibarı ile operasyon masasında başlamış olur [1].

Serbest flep cerrahisi, travma, kanser rezeksiyonu veya konjenital anomalilerin neden olduğu kusurları onarmak için canlı dokunun vücudun bir kısmından diğerine transferini içeren rekonstrüktif bir tekniktir [2]. Teknik, bir dokunun donör bölge olarak bilinen kan kaynağından ayrılmasını ve yeni kan damarları oluşturacağı ve nakledilen dokuyu besleyeceği bir alıcı bölgeye yeniden bağlanmasını içerir[3]. Serbest flep cerrahisi, çok yönlülüğü, uzun süreli sonuçlar sağlama yeteneği ve minimum donör bölgesi morbiditesi nedeniyle giderek daha popüler bir rekonstrüktif seçenek haline gelmektedir.

Serbest flep cerrahisinin geçmişi, cerrahların doku transferlerini denemeye başladıkları 20. yüzyılın ortalarına kadar uzanır [4,5]. Bununla birlikte, doku transferlerinin önemli miktarda kan desteği gerektirmesi ve o dönemde mevcut olan tekniklerin ve teknolojinin sınırlı olması nedeniyle, ilk girişimlerin genellikle başarısızlıkla sonuçlandığı belirtilmiştir. 1950 ve 70'li yıllar arasında gerçekleşen yüksek ivmeli mikrocerrahi çalışmaları sonucunda, günümüzde bildiğimiz serbest flep tanımına en fazla uyum sağlayan örnek Buncke ve McClean tarafından geniş bir skalp defektinin omental serbest flebi ile rekonstrükte edilmesi gerçekleşmiştir. Bu başarı, modern serbest flep cerrahisi çağının bir nevi miladı olarak sayılabilir [6,7].

Takip eden yıllarda, cerrahi mikroskopların ve mikrovasküler teçhizat ve ekipmanlarının geliştirilmesi de dahil olmak üzere mikrocerrahideki gelişmeler, rekonstrüktif cerrahi alanında devrim yaratmıştır [5]. Çapı 1-2 milimetre kadar küçük

olan kan damarlarının anastomozlarını gerçekleştirme yeteneği, cerrahların dokuları daha fazla hassasiyet ve güvenilirlikle doku transfer etmesini sağlamış ve serbest fleplerin kullanımı rekonstrüktif cerrahi için hızla altın standart haline gelmiştir .

Günümüzde serbest flep cerrahisi hala yüksek düzeyde beceri ve deneyim gerektiren karmaşık ve sofistike bir tekniktir. İzleme tekniklerinin, görüntüleme modalitelerinin ve bilgisayar destekli planlama sistemlerinin geliştirilmesi, serbest flep cerrahisinin postoperatif başarısını daha da artırmıştır. Serbest flep cerrahisinin başarısı, hastanın tıbbi geçmişi, prosedürün karmaşıklığı ve cerrahi ekibin uzmanlığı gibi çok sayıda faktöre bağlıdır [8–14]. Uygun perfüzyon ve oksijenasyon sağlamak için flebin beslenmesi, yani perfüzyonu, yakından izlenmelidir, çünkü kan akışının bozulması flep nekrozuna ve dolayısıyla tüm işlemlerin başarısızlığına neden olabilir. Klinik muayene, Doppler ultrason ve yakın kızılötesi spektroskopi dahil olmak üzere çeşitli izleme teknikleri, flebin perfüzyonunu değerlendirmek ve olası kötü senaryolarda erken müdahaleyi sağlamak için üretilmiş ve kullanılmakta olup geliştirilmeye devam edilmektedir [15].

Bahsi geçen flep takip yöntemlerinin kendi aralarında avantajları ve sınırlılıkları vardır ve optimal izleme stratejisi, hastanın anatomisi ve cerrahi bölge gibi çeşitli faktörlere bağlı olabilir [15]. Ek olarak, izlemenin zamanlaması ve sıklığı flebin tipine ve cerrahın tercihine göre değişebilir. Serbest flep canlılığını değerlendirmek için en sık kullanılan yöntem, flebin rengini, sıcaklığını, kapiller dolumunu ve hissini gözlemlemeyi içeren klinik muayenedir. Soluk ve soğuk bir flep, dokuya giden kan akışının bozulduğunu gösterebilir. Ancak klinik muayene subjektiftir ve ortam sıcaklığı ve hasta pozisyonu gibi faktörlerden etkilenebilir. Bu muayeneyi kuvvetlendirmek amacı ile flep takibinde çoğu zaman el Doppler cihazları klinik izleme dahil edilir. Bu vasküler Doppler cihazları, anastomoz hattının distalinde flebe yerleşik herhangi bir bölgeden akımın kalitesi ve pulsatilitesi hakkında bilgi verebilir. Renkli Doppler ultrasonografi (RDUS), flebe kan akışını değerlendirmek için kullanılabilen invazif olmayan başka bir görüntüleme tekniğidir. Kan akış hızındaki bir azalma veya kan akış yönündeki bir değişiklik, flep perfüzyonunun tehlikeye girdiğini gösterebilir. Öte yandan, yakın kızılötesi spektroskopi (NIRS) ile flep izleme, serbest flep canlılığını değerlendirmek için bazı merkezlerce sıklıkla kullanılan başka bir yöntemdir. NIRS, yakın-kızılötesi ışığın emilimindeki değişiklikleri saptayarak doku oksijenasyon seviyelerindeki değişiklikleri ölçer. NIRS, iskemi veya tromboz

varlığını gösterebilen doku oksijenasyon seviyeleri hakkında gerçek zamanlı bilgi sağlayabilir [16]. NIRS etkinliği yüzeysel fleplerde bildirilmiş olmasına karşın, gömülü fleplerde etkinliğinin arttırılması amacı ile kablosuz yerleştirilebilen bir örneği yakın zamanda literatürde bildirilmiştir [17].

Serbest flep canlılığını değerlendirmeye yönelik invazif yöntemler, doku oksijenasyonu veya kan akışının doğrudan flepten alınan biyolojik numuneler veya flep içine veya etrafına yerleştirilen cihazlar ile ölçümünü içerir[18]. Bu tip yöntemlerde, enfeksiyon ve doku hasarı gibi potansiyel riskler söz konusudur. Ancak doku perfüzyonu ve oksijenasyonu hakkında daha kesin ve güvenilir bilgi sağlayabilirler. Örneğin anastomoz hattı içerisine veya etrafında yerleştirilebilecek implante edilebilir Doppler probları veya çiftleyici, yani coupler, cihazlar, anastomoz hattından akımın geçiyor olduğunu eş zamanlı teyit edebilecek cihazlardır. [16,19]. Mikrodiyaliz, serbest flep canlılığını değerlendirmek için başka bir girişimsel yöntemdir ve doku hasarı, inflamasyon ve enfeksiyon ile ilişkili spesifik metabolitlerin ve biyobelirteçlerin konsantrasyonunu ölçmek için dokuya küçük bir kateterin yerleştirilmesini içerir. Mikrodiyaliz, metabolit konsantrasyonlarındaki değişiklikleri ölçerek doku hipoksisi, iskemi veya enfeksiyonun erken saptanmasını sağlayabilir [20].

Son olarak, serbest flep canlılığı perioperatif girişimler ile implante edilebilir biosensörlerin kullanımıyla da takip edilebilir. İmplante edilebilir biosensörler, doku hasarı ve iskemi ile ilişkili spesifik biyobelirteçleri ölçmek için doğrudan dokuya yerleştirilebilir. İmplante edilebilir biosensörler, doku durumu hakkında sürekli gerçek zamanlı bilgi sağlayabilir ve olası komplikasyonların erken tespitine izin verebilir. Sağlık alanının birçok kısmına entegre edilmeye başlamış olmalarına karşın, plastik cerrahide flep takibinde kullanımları şu an için kısıtlıdır [21–23]. Bu alanda kullanımlarına dair literatür ancak birkaç sensör tipini içeren çalışmadan ibarettir [24,25].

Bu çalışmada flep takibini kolaylaştırmak, klinik takibe adjuvan olabilecek, gömülü fleplerde uzaktan takibi sağlayabilecek, flep altına gömülebilir bir pH biosensor tasarımı ve etkinliğinin in vivo flep modelinde değerlendirilmesi amaçlanmıştır.

2. GENEL BİLGİLER

2.1. Flep Cerrahisi ve Plastik Cerrahi İçin Önemi

Flepler, doku defektlerinin rekonstrüksiyonu için plastik cerrahın cephanesinde önemli bir araçtır [2]. Flep, kabaca, bir kusuru rekonstrükte edebilmek için donör sahadan kaldırılan ve alıcı bölgeye besleyici atar ve/veya toplardamar sistemi ile taşınan bir deri, kas veya herhangi bir doku ünitesidir [26]. Primer olarak kapatılamayan karmaşık defektlerin rekonstrüksiyonunda veya deri greftleri, sekonder iyileşme, deri eşlenikleri gibi rekonstrüktif asansörde yer alan diğer tekniklerin yetersiz kaldığı durumlarda kullanılırlar (Şekil 1).

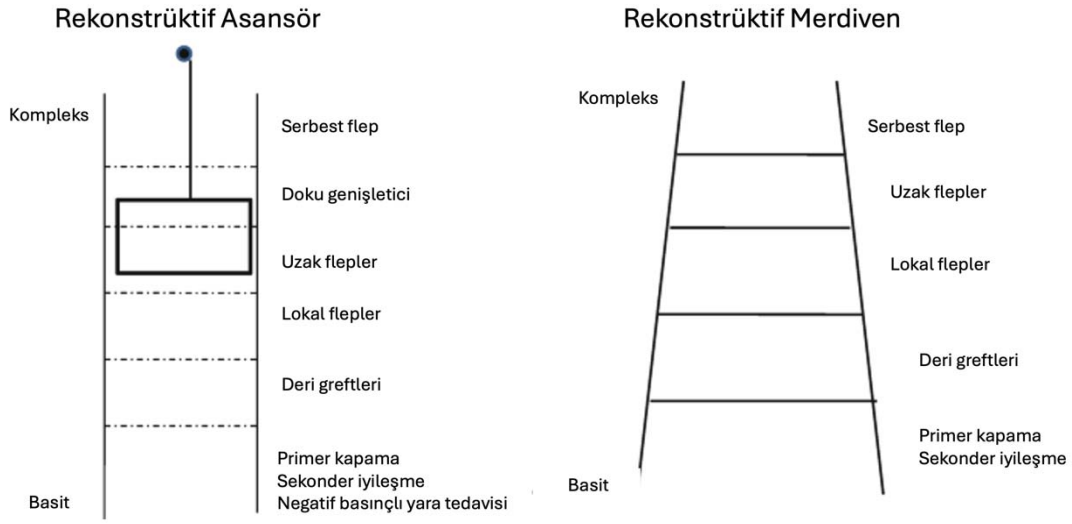

Şekil 1. Rekonstrüktif merdiven ve asansör. Hong ve ark. yaptıkları çalışmada kullanılan şemadan uyarlanmıştır [3]**.**

Fleplerin plastik cerrahide kullanılması, optimal sonuçlara ulaşmak için anatomi, kan temini ve doku mekaniği hakkında derin bir anlayış gerektirir [27]. Plastik cerrahlar, rekonstrüksiyon uygulanan bölgenin işlevsel, estetik açıdan optimal olmasını ve kan akışını sürdürmesini sağlamak için her bir flep prosedürünü dikkatli bir şekilde planlamalı ve uygulamalıdır [3,28].

2.1.1. Flep Sınıflamaları

Flepler farklı kriterlere göre çeşitli şekillerde sınıflandırılabilir [26,27,29]. Flepleri sınıflandırmanın bazı yaygın yolları vasküler kaynaklarını, kompozisyonlarını, tasarımlarını, defekte olan uzaklıklarını ve hareket şekillerini içerir [2]. Bu sınıflandırmalara daha ayrıntılı olarak bakılabilir:

Kanlanma: Flepler, kan kaynaklarına göre rastgele veya aksiyel olarak sınıflandırılabilir. Rastgele, yani random kanlanan flepler, kanlanmalarını çevre dokulardan alır ve tanımlanmış bir vasküler kaynağa sahip değildirler [26]. Dermal, subdermal ve subkütan pleksuslar tarafından dolaşımları sağlanır [26]. Aksiyel fleplerin dolaşımları ise bilinen belirli bir arter ve onunla ilişkili konkomitan venlere dayanmaktadır.

Kompozisyon: Kaybedilen doku vasıflarına göre cerrah tarafından belirlenen ihtiyaç sonucunda flepler bir veya birden fazla doku içerebilir [27]. Örneğin basit bir eksizyon sonucunda oluşan cilt defektine sadece cilt flepleri yeterli olabilecekken, yumuşak doku eksikliklerine bağlı olarak kas ve adipoz dokular ile birden fazla doku içerecek şekilde flep tasarımları gerçekleştirilebilir. İçerdikleri dokulara göre örneğin myokütan, mukozaperiosteal, adipofasyal benzeri tabirler ile isimlendirilirler.

Bölge ve hareket: Flepler, kullanılacakları ve kapatacakları defekte uzaklıklarına ve bu defekti kapama hareketlerine göre de sınıflandırılabilir. Lokal flepler, defekt bölgesine bitişik dokudan oluşurken, bölgesel (rejyonel) flepler, benzer bir kan kaynağına sahip yakın bir alandan alınan dokudan oluşur [26,27,29]. Lokal ve rejyonel fleplere defektlerin kapanması amacı ile rotasyon, transpozisyon, interpolasyon, ilerletme gibi hareketler uygulanabilir. Serbest flepler ise vücudun uzak bir bölgesinden kaldırılan doku ve vasküler kaynağından oluşur ve kan akışını yeniden sağlamak için mikrovasküler anastomozlar gerektirir.

Uygulamada, bir flep birden çok kritere göre sınıflandırılabilir. Daha önce bahsedilen sınıflamalar en kaba, genel geçer sınıflama özellikleridir. Buna karşın, bu tezin kapsamının dışında yer alan, mikrocerrahinin gelişmesi ile fleplerin kendi içlerinde farklı ve çok daha ayrıntılı sınıflamaları mevcuttur. Örneğin son zamanlarda özellikle popülerliği artan perforatör fleplerin türleri, başlı başına bir kitap konusu bile olabilir [30]. Her flebin takibi önemli olmasına karşın, kaybının çoğu zaman fonksiyonel kayıplara yol açtığı, uzun operasyon süreleri ve mikrocerrahi tecrübe gerektiren serbest flepler bu araştırmanın odağını oluşturmaktadır.

2.1.2. Serbest Flepler

Serbest flep cerrahisi veya serbest doku nakli olarak da bilinen mikrovasküler doku transferi, mikrocerrahi teknikler kullanılarak vücudun bir bölgesinden diğerine doku naklini içeren cerrahi bir tekniktir [29]. Bu tip cerrahi, baş ve boyun, uzuvlar ve gövde dahil olmak üzere vücudun çeşitli bölgelerindeki kusurları rekonstrükte etmek için kullanılır [2,3]. Mikrovasküler doku transferi sırasında, ihtiyaç duyulan doku, anastomoza uygun çapta vasküler yapıları takip ve dahil edilerek ait olduğu alandan kaldırılır. Alıcı alanda da bu flebi besleyebilecek anastomoza uygun alıcı damarlar hazırlandıktan sonra, flep alıcı bölgeye aktarılır ve burada mikrocerrahi teknikler kullanılarak anastomoz gerçekleştirilir (Şekil 2) [3,29]. Bu, flebin alıcı bölgede yeni bir kan temini kurmasını sağlayana kadar hayatta kalmasını ve iyileşmesini sağlar. Gereken durumlarda atar ve toplardamarlar dışında, duyu ve motor kaybı gidermek amaçlı sinirler veya ek dokular kompozit şekilde kullanılabilir. Elde edilen dokunun seçimi ve kullanımı; cerrahın yaratıcılığı ile tecrübesine ve alıcı alanın ihtiyacına göre belirlenir.



Şekil 2. Sağ ayak dorsumunda yanığa bağlı kontraktür gelişmiş bir hastaya (A), nedbe dokusu eksize edildikten sonra, sol yanlı süperfisyal sirkümfleks iliak arter perforatörlerinden beslenen cilt adası, yani SCIP serbest flebi ana damarı ile nakil için hazır hale getirildi (B). Kaldırılan SCIP serbest flebi, alıcı bölgede hazırlanan anterior tibial arter ve 2 adet venine mikroskop altında anastomoz gerçekleştirildi (C). Postoperatif ayak parmaklarının normal postüre geldiği görülmektedir (D).

Mikrovasküler doku transferi, rekonstrüktif cerrahide travma, kanser, konjenital anomaliler veya diğer durumların neden olduğu defektlerin onarımı için yaygın olarak kullanılır. Mikrovasküler doku transferi prosedürlerinin bazı yaygın örnekleri arasında karın dokusu kullanılarak meme rekonstrüksiyonu (Şekil 3), bacak veya kol dokusu kullanılarak çene veya yüz yapılarının rekonstrüksiyonu (serbest fibula osteokütan ve radyal önkol fasyokütan flepleri gibi) ve uyluk dokusu kullanılarak alt ekstremite rekonstrüksiyonu (anterolateral uyluk flebi gibi) yer almaktadır [26,29,31].

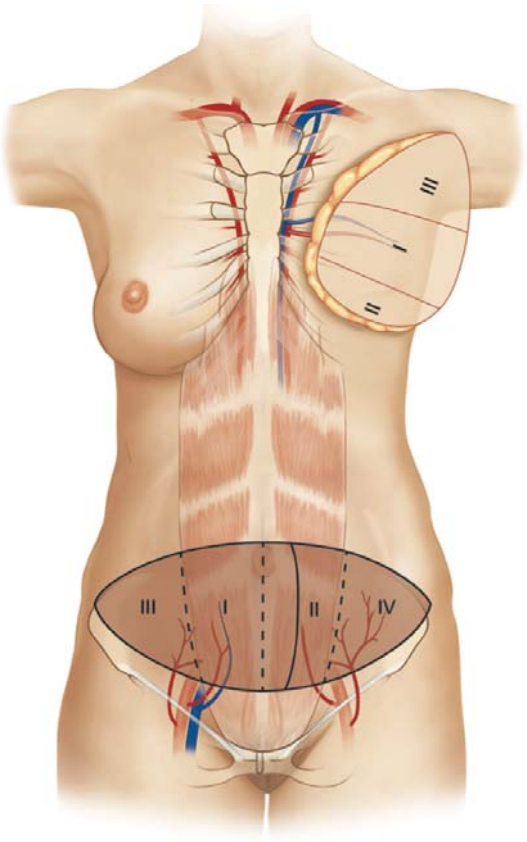

Şekil 3. Sıkça kullanılan derin inferior epigastrik arter perforatör (DİEP) serbest flebine ait bir çizim. Sağ taraflı DİE pedikülü üzerinden kaldırılan flep, arter ile veni ile kaldırıldıktan sonra ayrılarak sol taraflı meme defektine yönelik sol yanlı internal mammarian pediküle anastomoz uygulanarak yerleştirilmiş [31]**.**

Mikrovasküler doku transferi cerrahisi, rekonstrüksiyonda oldukça etkili olmasına ve kimi kaynaklarca altın standart kabul edilmesine rağmen bazı riskler ve potansiyel komplikasyonlar taşımaktadır [32]. Serbest flep ameliyatının olası komplikasyonları şunlardır [33]:

a) Flep kaybı, perfüzyon problemleri: Serbest flep cerrahisinin en ciddi komplikasyonlarından biridir ve nakledilen dokuya perfüzyonun yetersizliği sonucu ortaya çıkar [34,35]. Perfüzyon azlığı, uzamış dirençli vazospazm, pedikülde bükülme, trombüs veya pedikül etrafındaki basıya bağlı yetersiz kan akışı veya enfeksiyon gibi bir dizi faktöre bağlı olarak ortaya çıkabilir. Flep kaybı çoğunlukla ilk 24-72 saatte karşımıza çıkar [36].

b) Enfeksiyon: Herhangi bir cerrahi prosedürde olduğu gibi, mikrovasküler doku transferi ameliyatından sonra da enfeksiyon riski vardır [29,37]. Enfeksiyonlar verici bölgede, alıcı bölgede veya nakledilen dokunun kendisinde meydana gelebilir.

c) Hematom veya seroma: Bunlar, donör veya alıcı bölgelerde oluşabilen kan veya sıvı koleksiyonlarıdır [37].

d) Sinir hasarı: Mikrovasküler doku transferi ameliyatı, donör veya alıcı bölgelerdeki sinirlerde hasara neden olarak uyuşma, güçsüzlük veya diğer duyusal veya motor kusurlara yol açabilir.

e) Yara iyileşme problemleri ve nedbeler: Flep ve donör alan bölgelerinde gecikmiş epitelizasyon, dehissans gibi komplikasyonlar görülebilir. Ek işlemler gerektirebilecek nedbeleşme, insizyon skarları, alıcı-verici alan doku uyumsuzlukları gibi sorunlar meydana gelebilir.

Mikrovasküler doku transferi ameliyatının risklerinin ve potansiyel komplikasyonlarının, prosedürün kendisine, nedenine, şartlarına ve hastanın bireysel sağlık durumuna ve tıbbi geçmişine bağlı olarak değişebileceğinin farkında olmak gereklidir. Ancak belirtilmiş komplikasyonlardan en korkulanı serbest flep dokusunun kaybedilmesidir [38]. Serbest doku transferi ameliyatı diğer seçeneklerle karşılaştırılabilir derecede yüksek (%95 ve üzerine varan) başarı oranlarına sahip olsa da flep kaybı morbiditeye, uzamış hastanede kalış süresine ve defektin tekrar rekonstrüksiyonu için sınırlı seçeneklerin kalmasına neden olabilir [39].

Serbest doku transferinin başarısı, neovaskülarizasyon oluşana kadar sürekli arteriyel giriş ve venöz çıkışa bağlıdır. Perfüzyon bozukluğunu, müdahale sonrasında tamamen sekelsiz iyileşen ve tam olarak yaşayan fleplerden, revaskülarizasyon imkânı olmayan, nekroz ile sonuçlanacak ve debridman gerektirecek fleplere kadar varan dinamik bir klinik spektrum takip eder [33]. Flep kaybı çoğu zaman multifaktöriyel nedenlere bağlı olarak gelişir ve altta yatan patolojilerin erken fark edilmesi kritik önem taşır. Özellikle vasküler problemler gibi düzeltilebilir patolojilerde, müdahale süresinin kısalığı sonuçları etkileyebilir [40,41].

Venöz tromboz, flep başarısızlığının en yaygın nedenidir ve tedaviye yönelik müdahaleler arasında anastomoz revizyonu, ikinci bir venöz anastomoz, interpozisyonel ven greftleri gibi seçenekler yer alır (Şekil 4) [12,42,43].

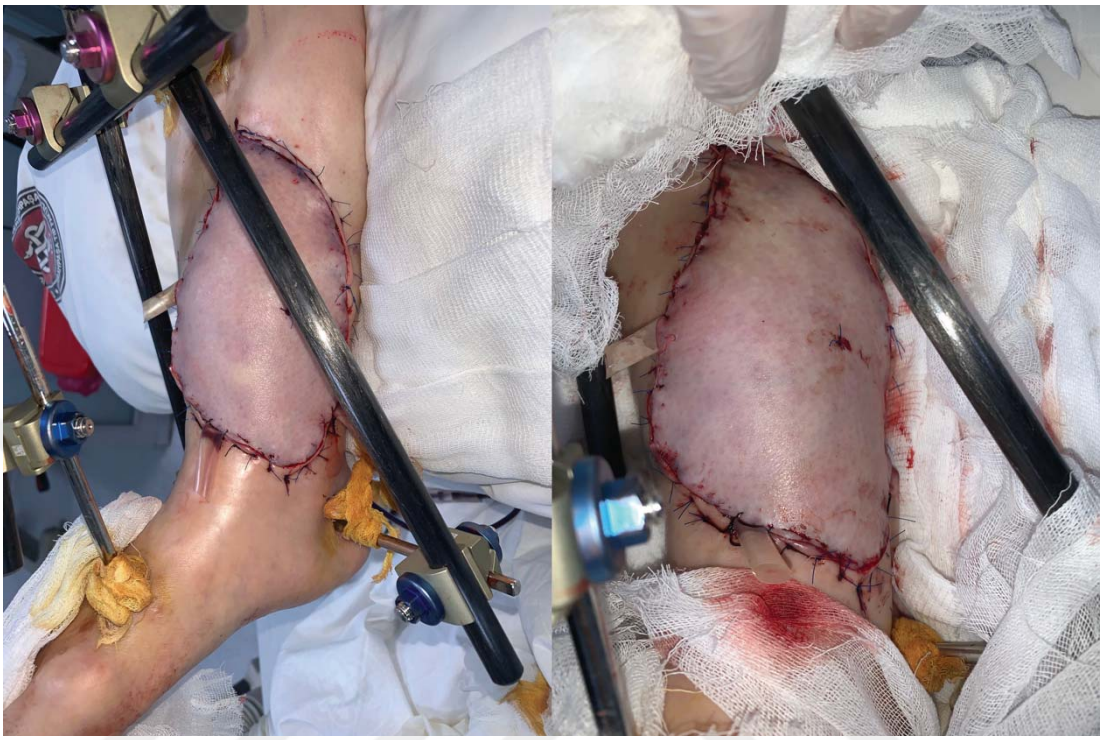

Şekil 4. Sağ alt ekstremite kruris defektine yönelik gerçekleştirilen serbest anterolateral uyluk flebinin venöz tromboz nedeni ile eksplorasyona alınmadan önceki görünümü. Venöz yetmezliğe bağlı mor renk tipiktir [33]**.**

Arteriyel trombüslerin çoğunlukla ilk 24 saat içinde, venöz trombüsler ise ikinci 48 saat içinde ortaya çıkar (Şekil 5). Flep kayıplarının çoğu (neredeyse %95 ve üzeri) ilk 72 saat içinde meydana gelir [33,38,44]. Mikrovasküler komplikasyonların erken tespiti, flep kurtarma potansiyelini en üst düzeye çıkarmak için esastır [44].



Şekil 5. Arteriyel yetmezlik nedeni ile eksplorasyona alınan bir serbest flebin preoperatif görünümü. Flepte yetmezliğe bağlı etraf dokulara göre beyaz rengi ve sütür marjini etrafında alacalanma dikkat çekicidir [33]**.**

Flep kurtarmanın anahtarı, başarısız bir serbest flebi erken tespit etmek ve neden olan faktörleri doğru bir şekilde belirleyip düzeltmektir [44]. 1978'de May ve ark. tarafından gösterildiği gibi, daha uzun iskemi süresi ile cerrahi revaskülarizasyon sağlansa bile flebin kurtulma olasılığı giderek düşer [45]. Bunun nedeni, iskemik vasküler hücrelerin şişmesi, vasküler kollapsa yol açması, endotel hücrelerinin geri çekilerek mikrotrombüs oluşumuna ve yayılmasına neden olması ile karakterize "yeniden akış olmaması" yani "*no-reflow*" fenomenidir [46]. Bazı çalışmalarda 12 saatlik iskemi süresinden sonra cerrahi revaskülarizasyona rağmen hiçbir flebin yaşamadığı gösterilmiştir. Bu nedenle, vasküler komplikasyonların erkenden belirlenmesi ve zamanında cerrahi revaskülarizasyon, dokuyu başarıyla kurtarma ihtimallerinin artırılması için çok önemlidir [36,44].

2.2. Flep Patofizyolojisi ve İskemi Esnasında Saptanan Değişimler

Flep takibinde inovatif yöntemlerin geliştirilebilmesi için, vasküler patolojilerin sebep olduğu moleküler hadiselerin ve biyolojik mekanizmaların anlaşılması gerekmektedir. Kan dolaşımı yetersiz olduğunda, dokulardaki oksijen miktarı dramatik bir şekilde azalır [29,37]. Kısaca, oksijen eksikliği anaerobik glikoliz, laktat ve proton birikimine yol açar, bu da sitoplazmik pH düşüşüne neden olur. Sonuç olarak, kompanse edici mekanizmalar harekete geçer ve protonlar, H^+/Na^+ değiştiricisi aracılığıyla sodyum iyonlarıyla değiştirilerek dışarı atılır, bu da sodyum girişine ve hücre şişmesine neden olur. Sodyum iyonları, membran Na^+/Ca^{2+} değiştiricisi yoluyla kalsiyum iyonları ile daha da değiştirilir. Aynı anda, iskemik durum hücre içi adenozin trifosfat (ATP) seviyelerini tüketir, bu da Na^+/K^+ ATPaz gibi ATPazları etkisiz hale getirir ve sonunda kalsiyuma bağlı proteazların aktivasyonuna yol açar [47]. Hücrenin sürekli ATP ihtiyacı mitokondri tarafından karşılanamaz hale gelir, bu yüzden adenozin monofosfat (AMP) seviyeleri artar. AMP adenozine, sonra inozine ve ardından hipoksantine dönüştürülür.

Hücre içindeki enerji dengesizliği, hücre içi kalsiyum dengesizliğine de yol açar ve ksantin-dehidrogenazı ksantin-oksidaza dönüştüren bir proteazı aktive eder. Bu olay kritik öneme sahiptir; “dehidrogenaz” formu, hidrojen iyonu alıcısı olarak nikotinamid adenin dinükleotit (NAD) kullanırken, “oksidaz” formu doğrudan oksijen kullanır, ki bu da iskemik durumda daha az miktarda mevcuttur. Akış tekrar sağlanmazsa hücre ölür. Bu metabolik yanıt, daha önce iyi tanımlanmış hücre içi proton ve laktat birikimi, metabolik ürünlerin artan atılımı, asidoz, elektrolit değişiklikleri ve ciddi hücre yaralanması ile başlatılır [48]. İskemik hadiselerde hücre içerisinde gelişen elektrolit bozuklukları Şekil 6’da verilmiştir.

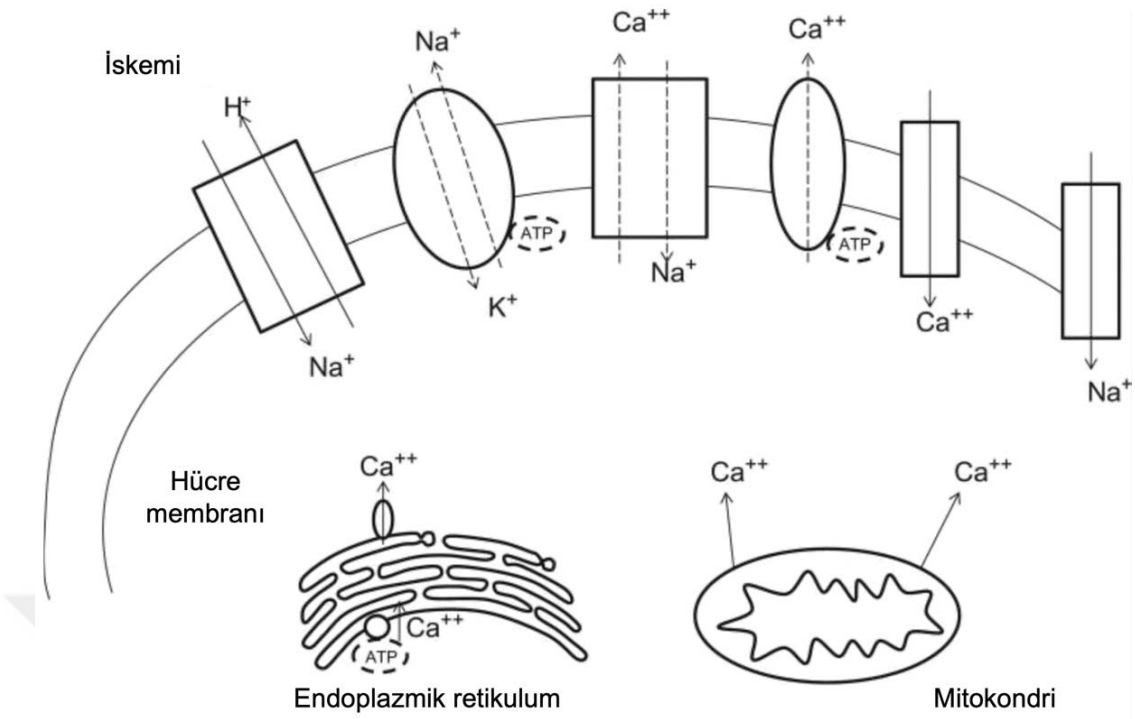

Şekil 6. İskemi altında hücre içi elektrolit bozuklukları. Kalogeris ve ark. tarafından yapılan çalışma görselinden uyarlanmıştır [49]**.**

Stephan ve ark. domuzlarda kaldırdıkları serbest fleplerde anastomoz ve sonrasında perfüzyon sağlanana kadar geçen ortalama 52 dakikalık sürede mikrodiyaliz ile sistemik dolaşıma göre sürekli bir pH düşüşü (asidoz) gözlendiğini, flep içinde potasyum, sodyum ve klorür ve laktat konsantrasyonlarının önemli ölçüde arttığını, bikarbonat ve kalsiyum konsantrasyonlarının ise önemli ölçüde azaldığını bildirmişlerdir [47]. Benzer şekilde, Eiferman ve ark. sol anterior desendan arter oklüzyonu sonrasında dakikalar içerisinde miyokardium pH değerlerinin düşmeye başladığını (Şekil 7) [50]; Röjdmark ve ark. ise domuz çalışmalarında arteriyel ve venöz oklüzyonlarda glukoz seviyelerinin oklüzyon sonrasında benzer şekilde düştüğünü; gliserol ve laktat düzeylerinin ise arteriyel oklüzyonda daha belirgin olarak, ancak yine de her iki oklüzyonda kontrole göre anlamlı olarak arttıklarını bildirmişlerdir [51].

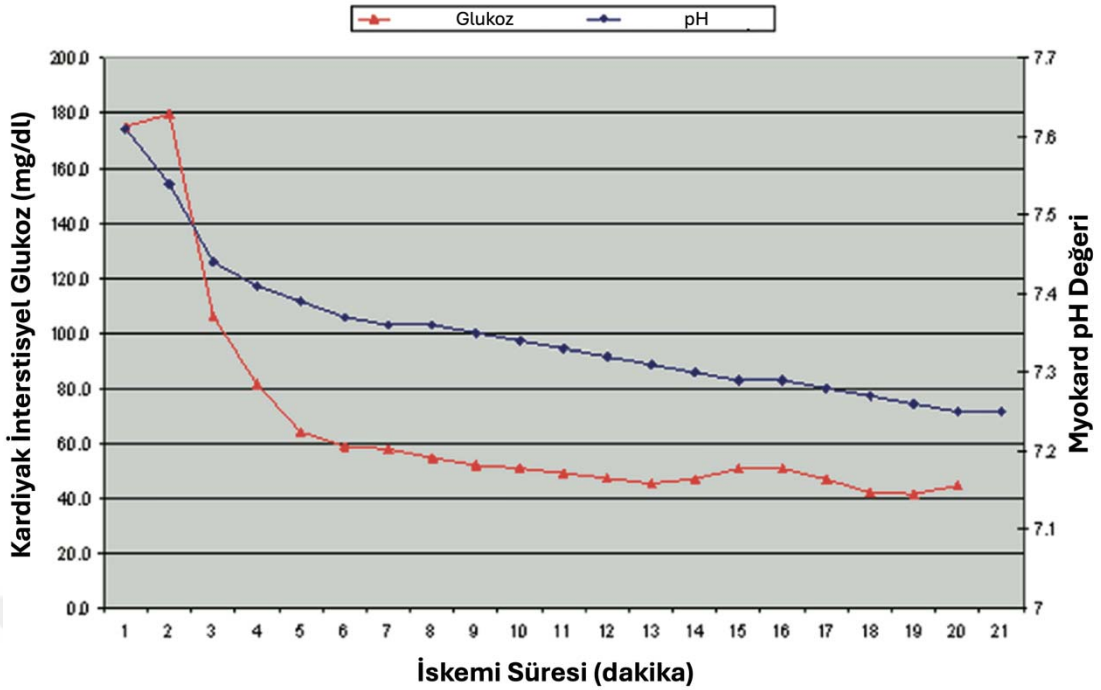

Şekil 7. Kalbe ait sol anterior desendan damar oklüzyonu sonrasında miyokard dokusundaki glukoz ve pH değerleri. Eiferman ve ark. yaptıkları çalışmadan uyarlanmıştır [50]**.**

Uzun süreli iskemiden sonra, reperfüzyon, lokal ve sistemik inflamatuar yanıtlar yoluyla dokuya ek hasarlar verebilir [49,52,53]. Bu, iskemi-reperfüzyon hasarı olarak bilinir. Oksijenin varlığı hipoksantin oksidazın düzgün çalışmasına izin verir, hipoksantini ürik aside dönüştürür ve süperoksit iyonu O_2^- üretir. Süperoksit iyonu, normal koşullar altında süperoksit dismutaz (SOD) tarafından hidrojen perokside (H_2O_2) dönüştürülen reaktif bir oksijen türüdür. Ancak bu koşullarda, H_2O_2 demir varlığında büyük miktarlarda radikal hidroksil (OH^-) oluşumuna yol açabilir. Önceki iskemik hasardan zarar görmüş mitokondrilerde solunum zincirinin aktivitesinin yeniden başlamasıyla diğer reaktif oksijen türleri de oluşabilir.

Bunlar, güçlü oksitleyici ve indirgeme potansiyelleri yoluyla özellikle hücre zarlarının zarar görmesine neden olur[37]. Ayrıca lökosit, nötrofil ve trombositler gibi inflamatuar hücreleri ve diğer inflamatuar mediyatörler ve sitokinleri toplayarak yoğun bir inflamatuar reaksiyonu tetkikler. Nitrik oksit sentaz, prostasiklin ve trombomodulin gibi koruyucu moleküller baskılanır [48,49]. Serbest doku transferlerinde de benzer patofizyoloji bildirilmiştir [48,54]. Histolojik ve moleküler açıdan, reperfüzyon sonrasında fleplerde özellikle interlökin-1β (IL-1β) ve tümör

nekroz faktörü-alfa (TNF-α) gibi inflamatuar parametrelerde, inflamatuar hücrelerin infiltrasyonunda ve anjiyogenez oranında artış saptanmıştır[52,55]. Aktarılan flep hücrelerinde artmış kompleman oranı, antioksidan kapasitede azalma, yoğun interstisyel ödem ve yaygın apoptoz ile karakterize belirgin bir post-iskemik inflamatuar reaksiyon görülmüştür [53,54].

Tüm bu nedenlerle, flepte yaşanacak iskemik hasarın ve erken müdahale edilebilse dahi başarılı revaskülarizasyonun neden olacağı reperfüzyon hasarının minimalize edilmesi için flep takip yöntemlerinin geliştirilmesi ve kullanılması şarttır.

2.3. Flep Takip Yöntemleri

Serbest flep takibi önemlidir, çünkü sağlık hizmeti sağlayıcılarının potansiyel komplikasyonları erkenden tespit etmesine ve ele almasına izin verir [56]. Ekipler, flep kaybı lehine belirti ve bulguları erken tespit ederek, ekipler, flebi kurtarmak ve doku kaybını önlemek için hastanın pozisyonunu ayarlamak, kan akışını artırmak için tedaviler uygulamak veya flebi cerrahi olarak zamanında eksplore edip gerekiyorsa revaskülarizasyon uygulamak gibi uygun müdahaleleri yapabilir [39,44]. Literatürde erken eksplorasyon ile flebin kurtarılma oranları %30-70 arasında değişmektedir [18]. Belirtildiği üzere, flep kaybı, uzamış hastane yatış ve yara bakımı süresi, komplikasyon, morbidite, tekrar operasyon gerekliliği ve tüm bunları hasta için tasarlanabilir rekonstrüksiyon cephanesinde bir eksik seçenekle çözme gibi güçlükleri beraberinde getirir [32].

Serbest flep takip yöntemleri birçok araştırmanın ana konusu haline gelmiştir [36]. Bilim insanları bu amaç ile ideal izlem tekniğini sorgulamış ve bu tekniğin hastaya zararsız, hızlı, güvenilir, doğru ve tüm fleplere uygulanabilir oldukça ideal olacağında kanaat kılmışlardır [15,57]. Buna ek olarak her türlü halk sağlığı girişiminde olduğu gibi, bu tekniğin kolay öğrenilebilir, ucuz ve sürekli kullanıma açık olması gerekmektedir [15,36].

Tüm bu faktörler göz önüne alındığında, serbest flep operasyonları sonrasında takip bir klinik rutin haline gelmiştir. Klinikten kliniğe değişmek ile beraber, 7-10 gün arasında sağlanan neovaskülarizasyona kadar, özellikle ilk 72 saatte kayıp ihtimalinin en yüksek olması nedeni ile yaygın yaklaşım flebin ilk 3 gün saatlik olarak klinik takip edilmesi, durumuna göre ise ilerleyen günlerde takip sıklığının primer hekimince

düşürülmesidir. Klinik takip hala flep monitörizasyonunda altın standart kabul edilir [58]. Takip için sürekli deneyimli personel gereksinimi nedeni ile teknolojik ilerlemeler ile yardımcı olabilecek veya klinik takibin yerini alacağı düşünülerek üretilmiş birçok flep takip yöntemi mevcuttur, ancak hiçbiri hala klinik takibin yerini alamamıştır [18]. Yapılan bir çalışmada, çoğu cerrahın serbest flep değerlendirmesi için hala standart el-tipi Doppler'i tercih etme eğiliminde oldukları bildirilmiştir [56]. Kabaca kendi içlerinde bu yöntemler intraoperatif-postoperatif, sübjektif-objektif gibi sınıflandırılabilir olsa da en sık kabul gören ve literatürde en fazla örneği bulunan takip sınıflaması, yöntemin invazif veya noninvazif olmasına yöneliktir (Tablo 1).

Tablo 1: Flep takip yöntemlerinin kabaca sınıflandırılması

Noninvazif	**İnvazif**
Klinik gözlem ve el-tipi Doppler	İmplante Doppler probu
Doku oksimetre	Oksijen basıncı
Renkli Doppler ultrasonografi	pH ölçümü
Lazer Doppler akım ölçümü	Mikrodiyaliz
Spektrofotometri	Flüoresan görüntüleme
Yüzey ısı takibi	Perfüzyon magnetik rezonans
Termal görüntüleme	Teknesyum-99m sintigrafi
Hiperspektral görüntüleme	Kontrast ile güçlendirilmiş Doppler
Spektroskopi	Biyokimyasal işaretçiler (pirüvat, laktat…)
	Akım çiftleyici *coupler* cihazı

2.3.1. Serbest Flep Takibinde Noninvazif Yöntemler

2.3.1.1. Klinik takip ve El Doppleri

Klinik takip, postoperatif fleplerin viabilitesini değerlendirmek için kullanılan standart bir yöntemdir. Bu teknik, flebin kapiller dolum, sıcaklık, şişlik ve rengini değerlendirerek, invazif olmayan ve maliyet etkin bir şekilde gerçekleştirilir. Ancak, klinik takip, gömülü veya erişilemeyen fleplerin değerlendirilmesinde sınırlamalara sahiptir. Bu nedenle, flebin perfüzyon durumunu klinik olarak gözlemleyebilmek için dolaylı göstergeler sağlayan "takip flepleri" kullanılabilir (kemik defektine yönelik uygulanan bir serbest fibula flebinin perfüzyonunun değerlendirilmesi için klinik muayeneye elveren bir cilt adası ile osteokütan kaldırılması gibi).

Akustik Doppler sonografi (ADS) veya el-tipi Doppler, bir diğer invazif olmayan yöntem olup, tek başına yeterli olmayabilir ve çoğu zaman klinik takip ile kullanılmaktadır. Bu sınırlamalara rağmen, klinik takip ile ADS kullanımının başarısı literatürde %85-95 arasında değişken olarak bildirilmiştir [59]. Klinik takip genellikle uzmanlık öğrencileri veya hemşireler tarafından yapılır ve dijital görüntü veya video klipleri gibi teknolojiler takip sürecine yardımcı olmak için kullanılabilir (Şekil 8).



Şekil 8. Şekil 3'te bahsedilen serbest flebin erken müdahale ile anastomoz revizyonu sonrasında takibi. Klinik takibe ek olarak flep perforatörünün el-tipi Doppler cihazı kolaylık ile dinlenebilmesi için perforatör noktası sütür veya kalem yardımı ile işaretlenmiştir.

2.3.1.2. Sıcaklık takibi

Flep sıcaklık takibi, serbest fleplerin postoperatif izlenmesi için önemli bir yardımcı yöntemdir. Flep yüzey sıcaklığı ile yanındaki normal ciltten alınan ikinci bir sıcaklık probu arasındaki 3°C'den büyük sıcaklık farkı arteriyel komplikasyonlara, 1-2°C arasındaki fark ise venöz komplikasyonlara işaret edicidir [1]. Yüzey sıcaklığı takibi, cilt yüzey sıcaklığındaki dalgalanmalar nedeniyle sınırlamalara sahiptir. Kızılötesi termometreler ise arteriyel tıkanıklık ve venöz konjesyonu tespit etmede umut verici sonuçlar göstermektedir. Kızılötesi termografi, cilt kan perfüzyonunun dolaylı olarak izlenmesi için noninvazif ve temas gerektirmeyen bir tekniktir. Perfüzyon dinamiklerinin preoperatif planlamada, intraoperatif değerlendirmede ve postoperatif izlemede kullanılabilir [60,61].

Özellikle tesisat işlemlerinde ve madencilik uygulamalarında kullanılan termal görüntüleme yöntemleri, yakın zamanda akıllı telefon ek cihazları ve uygulamaları ile birleştirilerek flep takibinde FLIR One® (FLIR Systems, Wilsonville, OR, Amerika Birleşik Devletleri) (Şekil 9) gibi sistemlerin ortaya çıkmasına vesile olmuştur [60]. Kamera görüntülemeleri dışında, kızılötesi termometri cihazları ile de postoperatif flep takip modelleri bildirilmiş ve hayvan deneylerinde başarıları gösterilmiştir [62]. Bu tarz sistemlerin klinik uygulamaları mevcut olmak ile beraber, klinik değerlendirilme ile birlikte yorumlanmadıklarında ortaya yanlış sonuçların ortaya çıkabileceği de unutulmamalıdır [61].

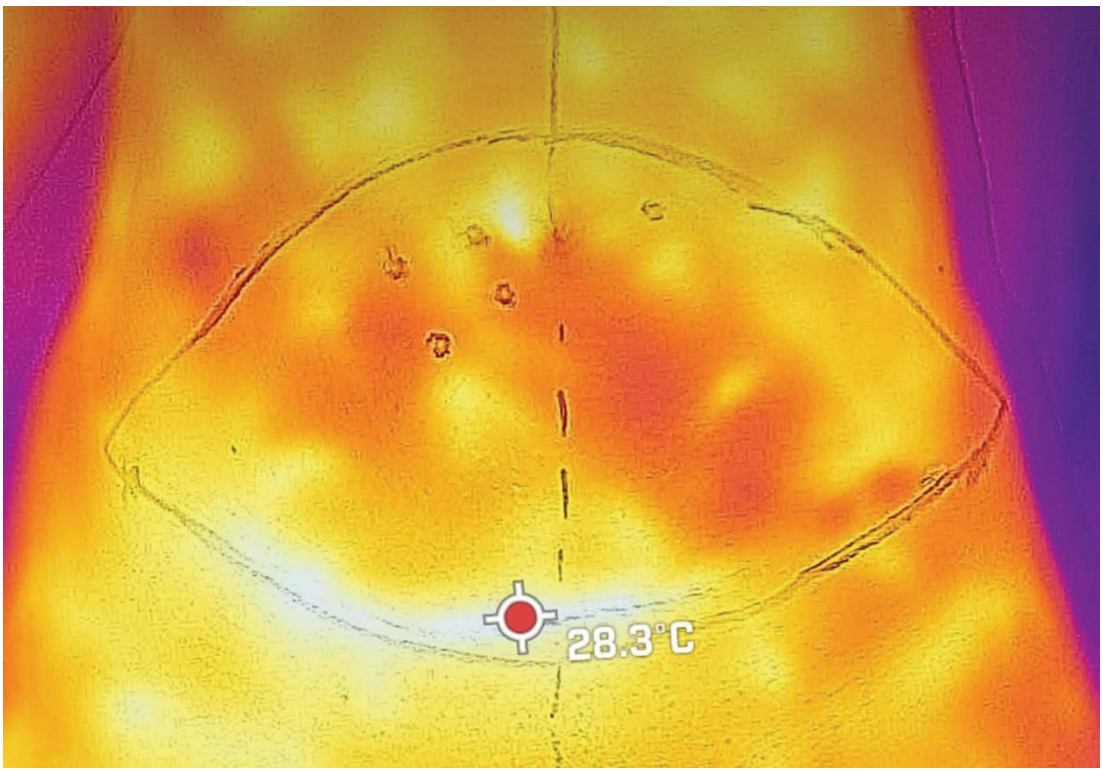

Şekil 9. Termal kamera ile preoperatif serbest flep ameliyatı planlanması esnasında saptanan flep perforatör damarları.

2.3.1.3. Pulse Oksimetre

Pulse oksimetrisi, iki farklı dalga boyunda, 660 nm görünür ve 940 nm kızılötesi ışık yayan diyot ve bir fotodiyot alıcı kullanarak gerçek zamanlı olarak arteriyel oksijen satürasyonunu (S_aO_2) ölçen noninvazif bir tekniktir. Oksihemoglobin ve indirgenmiş hemoglobin arasındaki ışık emilimi farkını ayırt ederek nabız hızı ve arteriyel satürasyonun sürekli monitörizasyonunu sağlar. Pulse oksimetre, rutin olarak

hasta popülasyonlarında parmaklara yerleştirildiğinden ve buna göre dizayn edildiklerinden ötürü, replante ve/veya revaskülarize edilmiş parmak ve ayaktan ele parmak transferlerinin izlenmesinde özellikle kullanışlıdır (Şekil 10) [1]. Çalışmalar, venöz ve arteriyel oklüzyondan sonra S_aO_2'deki azalmanın klinik bulgulardaki değişikliklerden daha önce meydana geldiğini göstermiştir. Fotopletizmografi prensibi ile çalışan pulse oksimetre cihazlarının sağlıklı bireylerde turnike şişirilmesi esnasında dalga formunu kaybederek flep takibinde kullanılabileceği de öne sürülmüştür [63]. Vücudun başka bir bölgesine yerleştirilen ayrı bir prob ile karşılaştırmalı olarak flep perfüzyonunun ucuz, basit ve girişimsiz bir şekilde tayin edilebileceğini savunan yayınlar da mevcuttur [64,65].



Şekil 10. Sol önkola crush hasarı sonrasında revaskülarizasyon uygulanan bir hastanın ekstremite distal dolaşımının eş zamanlı radyal arter el-tipi Doppleri ve parmak satürasyon probu ile takip edilmesi.

2.3.1.4. Lazer Doppler Akım Ölçümü

Lazer Doppler akım ölçümü (LDAÖ), doku-lazer etkileşimi temel alınarak Doppler etkisini kullanan, serbest fleplerde mikro sirkülasyonun noninvazif bir izleme tekniğidir. LDAÖ, dolaşımdaki eritrositler tarafından oluşturulan karakteristik desenlere dayalı kan akışının göreli değerlerinin objektif, doğru ve gerçek zamanlı ölçümünü sağlar [66,67]. Çalışma prensibi, probdan flebe iletilen bir lazer ışığının, dokuda 8 mm derinliğe kadar varabilen kan akım hızındaki değişikliklere göre

yaşadığı değişikliklere dayanır (Şekil 11) [64]. Ayrıca, son zamanlarda, venöz konjesyon ve arteriyel tıkanıklık arasındaki farkı gösteren, lazer Doppler'i beyaz ışık spektrofotometri ile birleştiren Oxygen to See (O2C, Lea Medizintechnik, Giessen, Almanya) adlı bir doku oksijen analiz sistemi üzerine çalışmalar yapılmıştır [68,69]. Ancak, bu yöntemin flep kurtarma oranlarındaki etkisini inceleyen daha fazla çalışmaya ihtiyaç vardır [70].

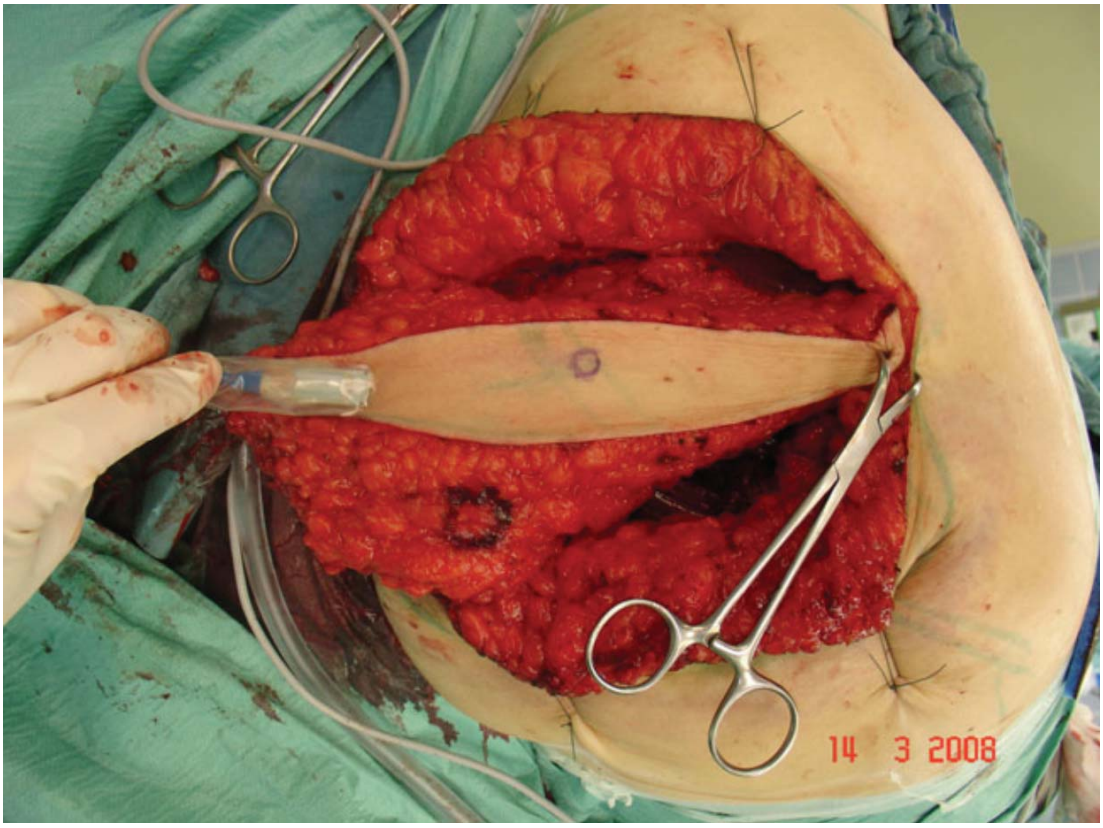

Şekil 11. Transfer edilmiş flep dokusuna temas ettirilen LDAÖ probu ve doku [69].

LDAÖ'nün ana sınırlamalarından biri, gömülü fleplerin izlenmesinde kullanımını kısıtlayan derinliği nedeniyle ortaya çıkar. Ayrıca LDAÖ, yorumlama ve kullanıcı deneyimi gerektirir. Mutlak değerlere güvenmek yerine trendleri izlemeye dayanır. Ek olarak kullanılan sistem maliyetlidir. Flep perfüzyonu için objektif bir ölçüm sağlar, ancak gözlemci mutlak değerlere güvenemez, sürekli olarak ölçüm gidişatı dikkate alınmalıdır [1]. Bu cihazı kullanan ünitelerin bazı retrospektif çalışmaları, klinik izleme göre benzer flep kurtarma oranları gösterirken, bazı çalışmalar ise kurtarma oranlarında artış göstermiştir [36].

2.3.1.5. Renkli Doppler Ultrasonografi

Renkli Doppler ultrasonografi (RDUS), anastomoz yapılmış damarların akışını görselleştirmek için ultrason teknolojisini kullanan invazif olmayan bir yöntemdir. Bu teknik, intravasküler akışı görsel veya işitsel olarak değerlendirebilir. Bu özelliği ile gömülü fleplerin değerlendirilmesinde yararlı olabilir [71]. Örneğin, gömülü fasiyal reanimasyon ve osseöz patolojilerde serbest kemik fleplerinde, özofageal rekonstrüksiyon için serbest jejunum fleplerinde kullanılmıştır [72]. Kan akımını ölçebildiğinden ötürü objektif olarak damardaki kan akımını kantifiye edebilir. Bu avantajlara rağmen, RDUS'un cihaz açısından yüksek maliyeti ve uzman personel gerektirmesi, serbest flep izleme teknikleri olarak kullanımını sınırlar [36]. Ancak, diğer yöntemlerle birlikte tamamlayıcı bir test olarak kullanıldığında yüksek negatif ve pozitif prediktif değerleri gösteren birkaç çalışma bulunmaktadır. Bununla birlikte, ekipmanın bir radyolog tarafından çalıştırılması gerekir. Genellikle anatomik oryantasyona yardımcı olmak için değerlendirme esnasında bir mikrocerrah veya RDUS konusunda eğitimli yetenekli bir plastik cerrahın varlığı da gereklidir. Bu nedenle sürekli yatak başı veya intraoperatif izleme için kullanılamamaktadır [64].

Çalışmalar, renkli ultrasonografinin erken vasküler oklüzyonu tespit edememesinin, tek başına serbest flep izleme tekniği olarak kullanılmasını engelleyebileceğini, ancak şüpheli flep kaybını doğrulamak için diğer flep izleme yöntemlerine ek olarak başarılı bir şekilde kullanılabileceğini göstermektedir [71,73,74]. Taşınabilir Doppler ultrason cihazlarının maliyetleri yüksek olmalarına rağmen yaygınlık ve kullanımlarının artması da flep takibindeki rollerini ve bu alandaki çalışmaları muhakkak daha belirgin hale getirecektir.

2.3.1.6. Spektroskopi

Son on yılda, yakın-kızılötesi spektroskopi (NIRS) rekonstrüktif cerrahide değerli bir araç haline gelmiştir [75]. NIRS, hemoglobin içeren oksijene bağımlı doku kromoforlarının yakın kızılötesi ışığı seçici emilimini ölçer ve oksijenlenmiş ve oksijensiz hemoglobin oranından doymuş hemoglobin yüzdesini hesaplar. StO_2, doku oksijenlenmesi ve perfüzyon/vasküleritenin biyobelirteci olduğundan, doku hemodinamiği dalgalanmalarının gerçek zamanlı ölçümü ve vasküler komplikasyonların erken tespiti için değerli bir araçtır. NIRS ayrıca diğer teknikleri

tamamlayarak serbest flep hemodinamiğinin takibi için bağımsız bir araç olarak da kullanılabilir [72]. Kullanımı kolaydır ve deneyimsiz personel tarafından monitörizasyon gerçekleştirilebilir. Tüm bu nedenlerle uzaktan serbest flep takibi için de kullanılabilir [75].

NIRS, sadece klinik muayene ile karşılaştırıldığında daha iyi bir flep kurtarma ve sağkalım oranı sağladığından, maliyet etkin bir araç olduğu söylenebilir. Çünkü sadece StO_2 ölçümü ile birlikte flep kaybında %99,1 sensitivite ve %99,9 spesifiteye varan başarılarının olduğu bildirilmiştir [76]. Ancak, NIRS yorumlama eşikleri hastanın vücut kitle endeksi, yaşı ve diğer faktörler tarafından etkilenebilir. Klinik çalışmalarda standart Doppler cihazları ile klinik takibe üstünlüğünü göstermeyen çalışmalar da mevcuttur [77]. Ek olarak cihaz fiyatı yaklaşık 30,000, hastaya özgü probların adet fiyatı ise 1,200 doları bulabilir. Kullanımını kısıtlayan yüzeye yapıştırılma ihtiyacı ve gömülü fleplerde takip zorluğuna yönelik araştırmalar devam etmektedir [78]. Örneğin, yakın geçmişte Guo ve ark. ve Bai ve ark. tarafından implante edilebilir bir NIRS sensörü domuz üzerinde yapılan hayvan deneylerinde başarılı olarak test edilmiştir [17,79].

2.3.1.7. Hiperspektral Görüntüleme

Hiperspektral Görüntüleme (HSG), hedef dokuyu aydınlatan halojen lambalarının görsel ile yakın kızılötesi aralığındaki dalga boyunda yansıyan ışığının algılandığı bir spektrometrik doku analizi temelinde çalışır [72]. Veriler yüksek çözünürlüklü renk kodlu görüntülere işlenir ve sistem arayüzünün analizi sonucunda hemoglobin oksijenasyonu, yakın-kızılötesi perfüzyon endeksi, doku hemoglobin ve su endeksi gibi değerler ortaya çıkar (Şekil 12) [80]



Şekil 12. DİEP flebi ile meme rekonstrüksiyonunda medialde dolaşım problemi görülmektedir (A). Hiperspektral görüntülemede, alana tekabül eden bölgenin perfüzyon azlığı deoksihemoglobine ait sinyaller ile belirtilmiştir (B) [80]**.**

HSG, yeterince perfüze olmayan serbest flep alanlarını belirlemede ve arteriyel oklüzyon ile venöz konjesyon arasındaki farkı ayırt etmede umut verici sonuçlar göstermiştir, NIRS ile kıyaslandığı çalışmalarda ikisinin de birbirine bir üstünlük göstermediği bildirilmiştir [81]. NIRS gibi sistemler ile karşılaştırıldığında, en önemli dezavantajları devamlı ölçüm imkanı sunmamasıdır ve ortamdaki ışığa bağlı değişkenlik göstermesidir [81]. Veri kalitesi kaybını önlemek için görüntüleme sırasında parazit/arka plan ışığı en aza indirilmelidir. Ayrıca, maliyet etkinliği ve uzun vadeli uygulanabilirliği hala açıklığa kavuşturulmamıştır. Bununla birlikte, HSG ile ilgili masraflar esas olarak cihazın bir kerelik satın alınmasını (yaklaşık 40.000$) içerir. HSG'nin yaşlı hastalarda uygulanabilirliği ile ilgili olarak, kayıt sırasında gerekli dinlenme duruşu (yaklaşık 15 saniye) bu popülasyondaki tremor insidansı nedeni ile potansiyel bir sorun olabilir [82,83]. Bu sınırlamalara rağmen, HSG, serbest flep takibi için umut verici bir seçenektir ve etkililiğinin doğrulanması ve potansiyel zorlukların belirlenmesi için daha fazla araştırmaya ihtiyaç vardır.

2.3.1.8. Multispektral Görüntüleme

Multispektral uzamsal frekans alan görüntüleme, oksijenasyonu görüntülemek için yeni bir tekniktir ve kan akışındaki bozulmaya bağlı olarak ciltteki görünür değişikliklerden daha önce oksijen satürasyonundaki değişiklikleri tespit edebilir (Şekil 13). Hayvan çalışmaları, yüksek doğruluğa ve güvenliğe sahip olduğunu göstermiştir ve insanlarda ilk pilot çalışma da uygulanabilirliğini doğrulamıştır [84,85].

Diğer yeni bir teknik olan lüminesans ratiometrik oksijen görüntüleme, perfüzyonu değerlendirmek için transdermal oksijen tüketimini ölçer. 52 serbest flep üzerinde yapılan bir çalışmada, 0,3'ten az bir göreceli transdermal oksijen tüketimi iyi perfüze edilmiş bir flebi, 0,3'ten büyük bir değer ise kötü perfüze edilmiş bir flebi göstermiştir [86]. Ayrı bir çalışmada, 15 osseokutanöz flep üzerinde yapılan bir çalışmada, lüminesans ratiometrik oksijen görüntüleme ve kontrastlı ultrason birbirini tamamlayarak derin dokuları ve cildi değerlendirmede kullanılabilirler [70,87].

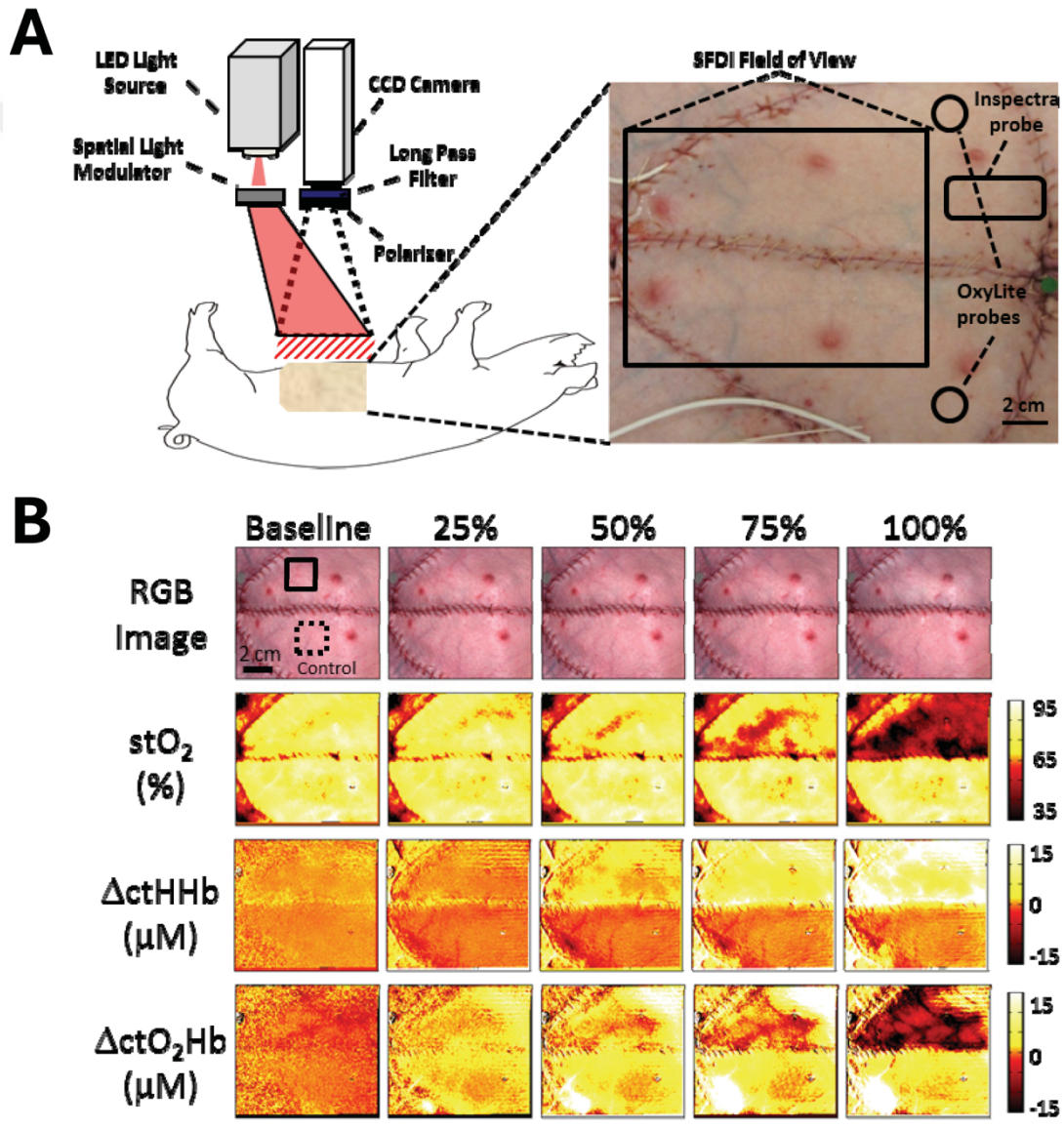

Şekil 13. Ponticorvo ve ark. uyguladıkları domuz flep modelinde multispektral görüntüleme cihazı (A) ve sonuçların değerlendirme şekli (B) [85].

2.3.1.9 Telekomünikasyon

Dijital fotoğrafçılık, serbest flep izleme için uzaktan izleme, tıbbi personel ve hemşireler arasında hızlı iletişim ve eksplorasyona hızlı yanıt verme olanağı sunar. İki karşılaştırmalı çalışma, uzaktan dijital fotoğrafçılığın flep izlemesi için faydalarını göstermiştir [88,89]. Engel ve ark. ile Hwang ve Mun, yaptıkları çalışmalarda postoperatif serbest fleplerin dijital fotoğraflarını anlık internet mesajlaşma hizmetiyle paylaşmak için geçiş öncesi ve sonrası klinik sonuçlarını karşılaştırdıklarında artmış flep kurtarma oranları ve re-eksplorasyon yanıt sürelerinde azalma olduğunu bildirmişlerdir [88,89]. Bu gelişmeler, dijital fotoğrafları renk farklılıkları için analiz eden ve vasküler komplikasyonları tespit etmede yüksek hassasiyet ve özgüllük amaçlayan akıllı telefon uygulamalarının da geliştirilmesine ortam sağlamıştır [64,90]. Ancak, avantajlarına rağmen, ilgili yayınların önemli bir bölümü, teknik sorunlar, maliyet, yanlış tanı ve yeni teknoloji için öğrenme eğrisi gibi dezavantajların da altını çizmektedir. Potansiyel olarak hastaya özgü bilgilerin gizliliği ve güvenliği ile ilgili yasal sorunlar, bu teknolojinin yaygın kullanımından önce çözüme kavuşturulması gerekmektedir. Genel olarak, plastik cerrahide teletıbbın entegrasyonu, flep takibinde klinik sonuçları iyileştirmeye olanak sağlayabilir, ancak avantajları ve sınırlamaları dikkatli bir şekilde değerlendirmek gerekmektedir [70].

Eulerian Video Magnification (EVM), Massachusetts Institute of Technology Computer Science and Artificial Intelligence laboratuvarı araştırmacıları tarafından geliştirilen yeni bir yazılımdır [91]. Bu yazılım, videodaki kareler arasındaki ince renk değişikliklerini arttırmak için tasarlanmıştır ve yüzdeki renk değişikliklerini analiz ederek kalp atış hızını tahmin etmek için kullanılmıştır. Bu teknoloji, flep izleme yöntemi olarak önerilmiş ve klinik uzmanların video verilerinden fizyolojik sinyalleri analiz ederek flep boyunca perfüzyonu görselleştirmelerine olanak tanır [64,92,93].

2.3.1.10. Fotopletizmografi

Fotopletizmografi (FPG), damarların atımını tespit ederek arteriyel kan hacmindeki değişiklikleri ölçen noninvazif bir optik tekniktir. Bu, gözlem altındaki dokuyu LED'lerle aydınlatarak ve yansıyan veya geçen ışığı emilimli kırmızı ve kırmızı ötesi ışığın (Şekil 14) oksijenli ve oksijensiz hemoglobin tarafından emilim oranını ölçen fotodedektörle algılayarak elde edilir [94,95]. Gerçek zamanlı arteriyel

oksijen satürasyonunu izlem yapmak mümkündür. Klinik deneyler yüksek hassasiyet ve özgünlük göstermiştir. Klinik ve Doppler değerlendirmeleriyle flep kaybının dışlanamadığı durumlarda başarılı bir şekilde doku perfüzyonunu belirleyebileceği savunulmuştur [70,94,96] .



Şekil 14. Üç dalga boylu fotopletizmografi sensörü.

2.3.1.11. Sidestream Dark Field Görüntüleme

Sidestream dark field (SDF) görüntüleme, kapillerde hücresel düzeyde mikrosirkülasyonu değerlendirmek için kullanılan yeni bir invazif olmayan yöntemdir. Teknik, merkezi bir ışık kılavuzunun etrafında konumlandırılmış konik ışık yayan diyotlarını kullanarak yan dalga karanlık alan aydınlatması sağlar [97]. Bu, oksijenasyon durumlarına bakılmaksızın kırmızı kan hücrelerinin akışının gerçek zamanlı görselleştirilmesini ve kanda bulunan diğer tüm hücrelerin görüntülenmesini sağlar [70]. SDF görüntüleme, flepte kan akışının doğrudan bir ölçümünü sağlaması ve minimum eğitim gerektirmesi nedeniyle avantajlıdır. Şu anda, postoperatif serbest flep izlemesinde kullanımı yalnızca hayvan çalışmalarında ve tek bir klinik vaka raporunda gösterilmiştir. Klinik muayene yoluyla cilt kapiller doluşunun doğru bir şekilde ölçülmesinin zor olduğu pigmentli ciltli hastalarda SDF görüntülemenin faydalı olabileceği önerilmiştir [97].

2.3.1.12. Konfokal Mikroskopi

Konfokal mikroskopi, sanal doku kesitleri üretmek için lazer teknolojisini kullanan bir laboratuvar tekniğidir. Kapiller yatakların postoperatif olarak değerlendirilmesi için kullanılabilir ve perfüzyonun değerlendirilmesi ile arteriyel ve

venöz oklüzyonlar arasındaki ayrımı potansiyel olarak sağlayabilir. Venöz tıkanıklık oluştuğunda, kapillerler önemli ölçüde genişler ve ödem nedeniyle epidermis kalınlaşır, arteriyel oklüzyonlarda ise kapiller yatak boyunca akış azalır. Bu tekniğin potansiyeline rağmen, şu anda postoperatif serbest flep izlemedeki kullanımının değerlendiren hiçbir klinik çalışma bulunmamaktadır [70].

2.3.1.13. Ortogonal Polarize Işık

Ortogonal polarize ışık, cildin mikrosirkülasyon durumunu değerlendirmek için polarize yeşil ışık kullanan nispeten yeni bir tekniktir [70]. Işık, hemoglobin tarafından neden olan birkaç saçılma olayına uğradıktan sonra ciltten geri yansır ve sadece depolarize ışık ikinci filtreden geçebilir. Bu, ciltteki mikrovasküler yapıların yüksek kontrastlı görüntülenmesine ve perfüzyonun analizine olanak tanır. Hayvan çalışmaları, bu teknikle flep nekrozunu doğru bir şekilde öngörebildiğini göstermiştir. Bununla birlikte, henüz bu yöntemin serbest flep takibinde kullanımını değerlendiren herhangi bir klinik çalışma bulunmamaktadır [98,99].

2.3.2. Serbest Flep Takibinde İnvazif Yöntemler

2.3.2.1. İmplante edilebilir Doppler Cihazları ve Akım Çiftleyiciler

Swartz ve arkadaşları tarafından 1988'de serbest flep izlemede bir yöntem olarak tanımlanan implantabl Doppler probu, bir piezoelektrik kristal ve anastomoz uygulanan kan damarı etrafına sarılmış silikon bir manşetle birlikte monte edilir[100,101]. Bu sayede, arter, ven veya her ikisi üzerinde anastomoz uygulanmış damarlar hakkında sürekli bilgi sağlayarak içlerindeki kan akışını ölçebilir. Özellikle gömülü fleplerde flep perfüzyonunu izlemek ve kurtarma oranlarını artırmak için etkili bir araçtır [19].

Yapılan ilk çalışmalarda, prob arter çevresine yerleştirmiştir, ancak sonraki çalışmalar venöz anastomoz üzerine yerleştirildiğinde daha hassas olduğunu göstermiştir [101,102]. Venöz Doppler sinyali hem venöz hem de arteriyel kan akışı tıkanıklığını hızlı olarak tespit eder. Bunun aksine, arteriyel Doppler sinyali arteriyel oklüzyonu anlık olarak tespit edebilir, ancak venöz oklüzyonu ancak 3 ila 4 saat sonra tanıyabilir (Şekil 15).

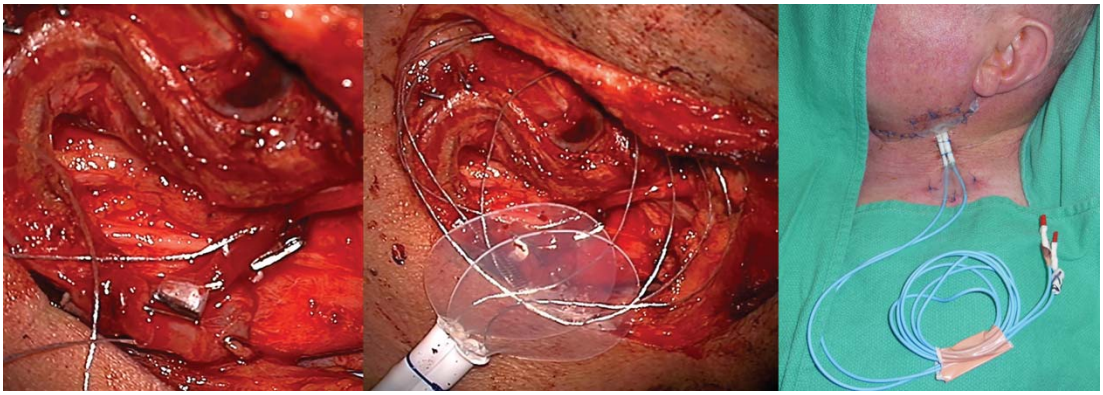

Şekil 15. Cook-Swartz Doppler cihazının pedikül etrafına sarılması, kabloların operasyon bölgesine yerleştirilmesi ve postoperatif görünümü [103]

Probun proksimal ucu cerrahi yaradan ince bir tel olarak çıkar ve yatak başında taşınabilir bir monitöre bağlanır. Yanlışlıkla çekilmesinin yanlış negatif sonuçlara yol açmasını önlemek için tel genellikle hastaya sütür yardımı ile tespit edilir. Ameliyattan 5 ila 10 gün sonra, hastanın ihtiyaç duyduğu doğrudan damar izleme süresine bağlı olarak, 50 gr'lık bir gerilim uygulandığında elektrot manşetten çekilerek hastadan uzaklaştırılır [70].

Akım Çiftleyici (AÇ), serbest flep cerrahisinde anastomoz sırasında yaygın olarak kullanılan bir çiftleyiciyi, implante edilebilir ultrasonik mikro-Doppler probuyla birleştiren bir cihazdır. AÇ maliyeti yaklaşık olarak standart bir akım çiftleyici ve implante edilebilir Doppler probuna eşdeğerdir. Cook-Swartz Doppler probu ile Synovis AÇ arasında yanlış pozitiflik oranı (sırasıyla %0,9'a karşı %1,8) ve flep kurtarma oranı (sırasıyla %82'ye karşı %80) açısından istatistiksel olarak anlamlı bir fark görülmemiştir ve her iki takip yöntemi için yüksek duyarlılık ve özgüllük oranları bildirilmiştir [104–107]. Schmulder ve ark., gömülü fleplerde implante Doppler probu ile klinik izleme arasındaki flep kurtarma oranı farkının daha da büyük olduğunu bildirmiştir (%94'e karşı %40) [108].

İmplante edilebilir Doppler problarının uygun maliyetli bir postoperatif serbest flep izleme tekniği oldukları da savunulmaktadır [107]. İmplante edilebilir Doppler problarının mali açıdan kullanımlarının, eksplorasyondan önce flep başarısızlığı oranı %6 ila %10 arasında veya daha yüksekse avantajlı olabileceği düşünülmektedir [109]. İlk çalışmalarda düşük oranda da olsa prob arızası bildirilmiştir. Arıza sebebinin genel olarak cerrahların probu venöz pedikülün etrafına yerleştirme tecrübesizliğinden

kaynaklandığı düşünülmüştür [100–102,109–112]. Daha sonraki çalışmalarda bu sorun bildirilmemiştir ve daha güncel yayınlar cihazın kolay ve güvenilir bir şekilde sabitlenebileceğini göstermektedir [109]. Cihazın ven yerine arter üzerine yerleştirilmesini destekleyen aksi yönde çalışmalar olmak ile, cihazın kendine ait sorunları nedenli de takipte problemler yaratabileceğini gösteren literatür örnekleri de mevcuttur [113–117]. Dolayısı ile etkinliği kanıtlanmış bir yöntem olmasına rağmen hem fiyatı hem de bildirilmiş komplikasyonları nedeni ile her merkezde rutin kullanılan bir sistem haline gelememiştir.

2.3.2.2. Flüoresans Bazlı İzlem Teknikleri

Flüorimetre, ilk olarak 1940'larda pediküllü fleplerin canlılığını belirlemek için kullanılmıştır. Bu yöntem, intravenöz enjeksiyon ve böbrek atılımı sonrası dokuda flüoresan boyanın ultraviyole ışığına maruz kalmasıyla ölçülen floresansı ölçer [118]. İndosiyanin yeşili (İSY) kullanan floresan lazer anjiyografi (SPY Elite, LifeCell Corp., Branchburg, New Jersey, Amerika Birleşik Devletleri), birçok ortamda doku perfüzyonunun gerçek zamanlı perioperatif değerlendirmesini sağlayan uygulanabilir ve güvenli bir tekniktir [118].

Cihaz bir lazer ışık kaynağı ve bir kamera içermekte olup, flüoresan çözelti ilgili alanın damarlarından geçtikten sonra yakın kızılötesi ışık tarafından indüklenen İSY flüoresansını kaydetmektedir. İSY molekülü plazma proteinlerine güçlü bir şekilde bağlanarak intravasküler alanda kalmalarına neden olur. Ayrıca insanlarda 3 ila 5 dakikalık kısa bir plazma yarı ömrüne sahiptir, bu da toksik seviyelere ulaşmadan flep izleme için tekrarlanan enjeksiyonlara ve aynı ameliyat sırasında tekrarlanan değerlendirmelere izin verir (Şekil 16) [64].

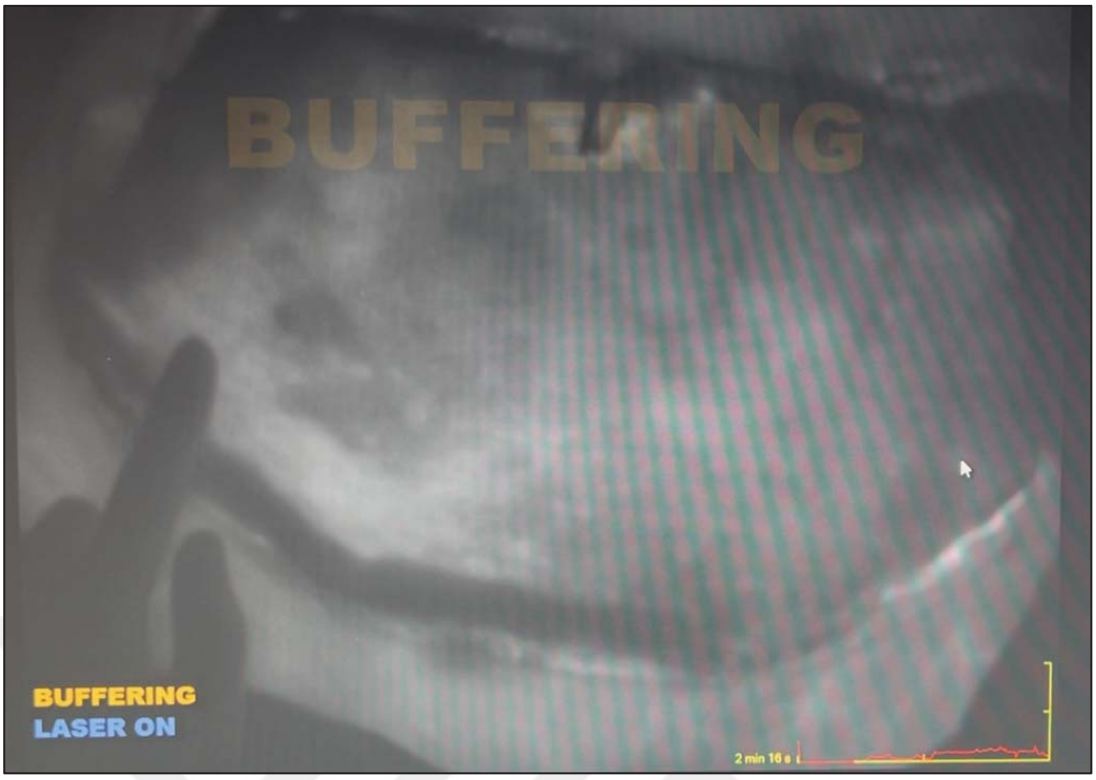

Şekil 16. Transfer edilmek üzere hazırlanmış, henüz besleyici damarından ayrılmamış bir DİEP flebinin İSY anjiyografi altında görüntüsü. Parmak ile işaret edilen zonda perfüzyon azlığı dikkat çekmektedir.

Bu teknik, intraoperatif ve postoperatif dönemde arteriyel girişin, venöz dönüşün ve doku perfüzyonunun görüntülenmesinin yanı sıra flep planlamasına veya perforatörlerin ve perfüzyon bölgelerinin belirlenmesine, doku perfüzyonunun değerlendirilmesine ve nekroz riski altındaki dokunun belirlenmesine olanak tanır. İskemi veya postoperatif nekroz gelişme potansiyeli olan yetersiz perfüze olmuş dokunun erken tanımlanması, flep revizyonu, doku rezeksiyonu veya gecikmiş prosedür ihtiyacı gibi intraoperatif cerrahi kararların alınmasına yardımcı olacaktır. SPY cihazının maliyeti, servis koşullarında kullanımının güçlüğü, devamlı ölçüm alınamaması ve olası İSY alerjisi tekniğin önemli dezavantajlarını oluşturmaktadır [118–120].

2.3.2.3 Mikrodiyaliz

Mikrodiyaliz ilk kez Bito ve arkadaşları tarafından 1966 yılında tanımlanmış ve Delgado ve ark. tarafından birkaç yıl sonra geliştirilmiştir [121,122]. Bu yöntemin güvenilirliğini değerlendirmek için hayvan çalışmaları yapılmış [52,123] ve kullanımına dair klinik veriler güncel literatürde de rapor edilmiştir [124,125].

Mikrodiyaliz, bir flebin ucunda yarı geçirgen bir zar bulunan çift lümenli bir kateter kullanan bir tekniktir ve bir flebin metabolizmasını izlemek için kullanılır [125,126]. Sıvı kateterden pompalandığında küçük moleküller diyalizatın içine geçer ve sıvının bileşimi analiz edilebilir. Mikrodiyaliz, glukoz, laktat, pirüvat, gliserol gibi molekül seviyelerindeki değişiklikleri ve laktat/pirüvat ve laktat/glukoz oranlarındaki değişiklikleri izleyerek iskemiyi klinik bulgulardan 2 saat öncesine kadar tespit edebilir [64,126]. Yükselen laktat konsantrasyonu, düşük glukoz konsantrasyonu, yüksek laktat/pirüvat oranı ve yüksek laktat/glukoz oranı iskemi belirtileridir. Mikrodiyaliz, incelenmesi zor olan gömülü ve kutanöz flepler için faydalı olabilir. Flep kaybında erken uyarı sağlayabilir. Ancak, yüksek maliyeti (flep başına yaklaşık $597) ve nispeten yüksek yanlış pozitif oranı gibi sınırlamaları vardır [125,127].

2.3.2.4 Biyokimyasal Tetkikler

Serbest fleplerde mikrodiyaliz sistemleri dışında interstisyel alandan glukoz ve laktat gibi biyometabolit seviyelerinin ölçülmesi, mikrovasküler komplikasyonları tahmin etmek için basit ve maliyet etkin bir yol olarak bildirilmiştir [70]. Henault ve ark. tarafından yapılan klinik çalışmada, flep glukoz seviyesi 3.85 mmol/L'nin altında ve laktat seviyesi 6.4 mmol/L'nin üstünde olmasının pedikül tıkanıklığı hakkında yüksek duyarlık ve özgüllüğe sahip bir belirteç olduğu bildirilmiştir [128]. Hara ve ark. venöz trombozu saptamak için yalnızca flep glukoz düzeyi kullanıldığında yüksek duyarlılık ve özgüllük bildirmiştir [129,130]. Di Lorenzo ve ark. ise flep glukozunun sistemik glukoz seviyesine oranını hesaplamış ve eksplorasyon gerektiren hem arteriyel hem de venöz oklüzyonları belirlemedeki doğruluğunu göstermiştir [131]. Bu anlamlılık, flep takibinde kullanılmak üzere glukoz ve laktat seviyelerini ölçmeye yarayan biosensör üretimlerini hızlandırmış olsa da henüz klinik uygulamaya girmiş bir sensör üretilmemiştir [132].

2.3.2.5. Empedans Pletizmografi

Elektriksel empedans, henüz klinik verisi olmayan, nispeten geçmişte kalmış bir takip yöntemidir. Küçük bir elektrot dizisi, kesitsel bir serbest flebe alternatif bir elektrik akımı uygular ve küçük bir hacim üzerinde indüklenen voltaj ölçülür. Flep boyunca pulsatil akış, değişen voltajın grafiksel gösterimiyle gösterilir, bu da perfüzyonun sürekli değerlendirilmesini sağlar [133,134]. Bu tekniğin kesin, kolay yorumlanabilen ve eğitimsiz personel tarafından kullanılabilen bir teknik olduğu iddia edilmiştir. Hayvan çalışmalarında, pedikülün durumuna kör olan bir araştırmacı sonuçları kullanarak pedikül tıkanıklığını hızlı bir şekilde belirleyebilmiş ve vakaların %100'ünde venöz veya arteriyel tıkanıklığı doğru teşhis edebilmiştir [135]. Ancak, teknik invaziftir ve henüz karşılaştırmalı klinik bir çalışma bildirilmemiştir [70].

2.3.2.6. Nükleer Tıp

Radyoaktif izotoplar doku perfüzyonunun doğrudan ölçümü için kullanılabilir. Bir izotopun vücuda verildikten sonra, izotopun metabolik olarak inaktif olduğu ve izlenen dokularda serbestçe yayıldığı varsayımıyla, sintigrafi veya Pozitron emisyon tomografisi (PET) ile lokalize edilebilir. ^{85}Kr, ^{133}Xe, ^{22}Na ve ^{99}mTc dahil olmak üzere birçok farklı izotop üzerinde çalışılmıştır [136–139]. Flep viabilitesinin tayininde yararlı olduğu gösterilmesine rağmen, nükleer tıp laboratuvarlarına erişimle ilgili sorunların yanı sıra, radyoaktif ajanın enjekte edilmesi ile sintigrafi arasında izotop difüzyonuna izin vermek için makul bir süre gereksinimi önemli ölçüde faydaları kısıtlamaktadır. Bu önemli zaman gecikmesinin klinik faydasını azaltması ve flep kurtarma oranlarını iyileştirme olasılığının düşük olması muhtemeldir [70].

PET görüntüleme, bir dokunun metabolik durumunu ortaya çıkarmak için radyo-etiketli glukoz kullanan hassas bir tekniktir. Prospektif bir çalışmada, Schrey ve arkadaşları radyal önkol serbest flebindeki ve kontralateral önkol kasındaki kan akışını hesaplamıştır [140]. Aynı yazarlar, başka bir çalışmalarında yeterli klinik değerlendirme ve doku oksimetre probları gibi diğer izleme yöntemleri için flebe erişimin zor olduğu ve yeniden araştırma endikasyonunun eşdeğer olduğu durumlarda PET görüntülemenin yararlı bir yardımcı olduğunu öne sürmüşlerdir [141]. Sintigrafiye benzer şekilde, ameliyat sonrası yakın dönemde PET'in pratik uygulaması maliyeti, PET taramasına erişim kısıtlılığı, radyasyon maruziyeti ve yeniden

eksplorasyon için potansiyel zaman gecikmesi nedeni ile dezavantajlıdır. Pozitron emisyon tomografisi, geç postoperatif dönemde flep takibi için diğer nükleer tıp modalitelerine göre daha büyük bir role sahip olabilir, ancak daha çok çalışmaya ihtiyaç vardır (Şekil 17) [142,143].

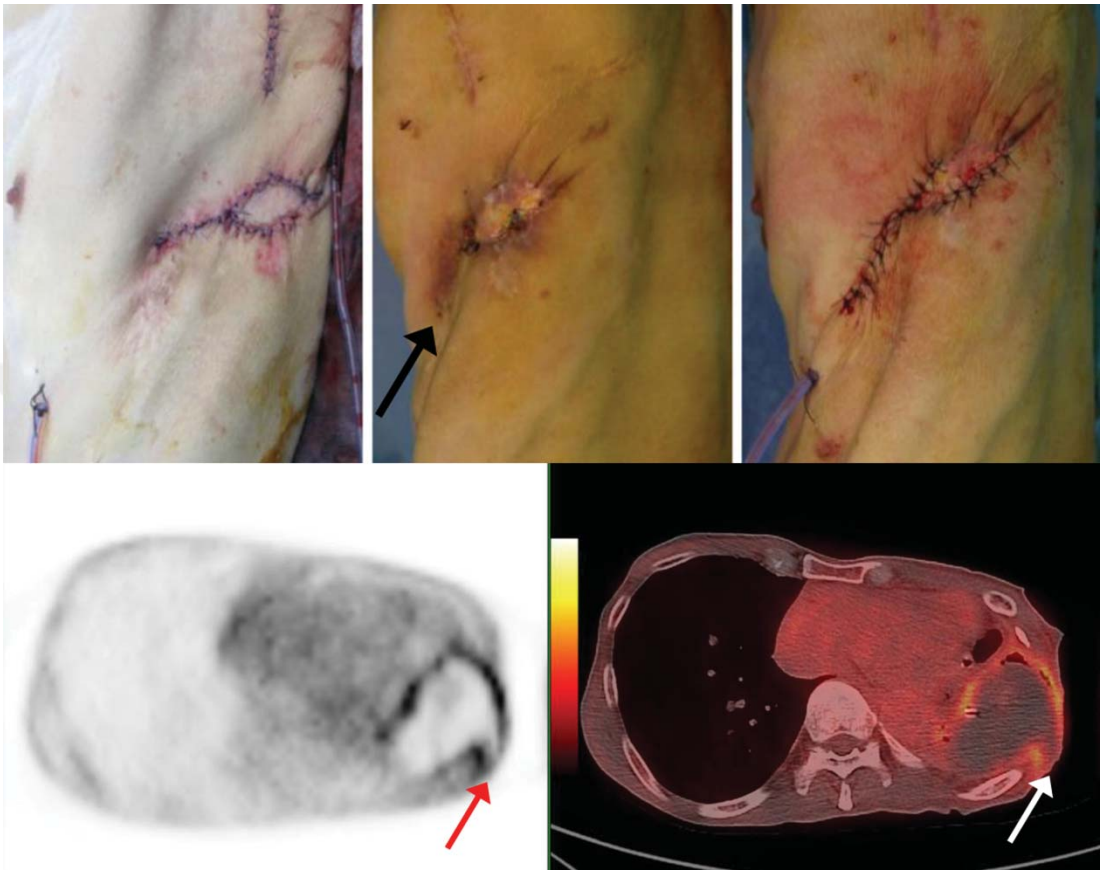

Şekil 17. Sol lateral göğüs duvarı defekti vertikal rektus abdominis serbest flebi ile onarılmış olan hastanın gecikmiş yara iyileşmesi nedeni ile çekilmiş PET görüntülemesinde kısmi flep kaybı gözlendiği bildirilmiş ve bu bölgede kısmi nekroz olduğu sonrasında teyit edilerek sunulmuştur [142]**.**

2.3.2.7. Doku Karbondioksit Takibi

SaO_2 izlemenin yanı sıra, Hashimoto ve arkadaşları flep yetmezliğinin tespit edilmesinde daha iyi bir yöntem olarak $TcPCO_2$ izlemenin kullanılmasını önermiştir [144], ancak takip çalışması yapılmamıştır. Benzer şekilde, Jonas ve arkadaşları kısmi oksijen basıncını izlemek için polarografik bir sensör kullanmış ve %59'luk bir kurtarma oranı elde etmiştir [145]. Ancak bu teknik invaziftir ve geniş kabul görmemiştir. Transkütan pO_2 ve/veya pCO_2 kullanımının faydalı olabileceğine dair iyi kanıtlar vardır, ancak bu çeşitli tekniklerin kesin klinik faydasını göstermek için daha fazla çalışmaya ihtiyaç vardır [146].

2.3.2.8. Hidrojen Klirensi

Bu teknik, dokulardaki H_2 konsantrasyonu nedeniyle vücudun değişen empedansını kullanır. Basit, güvenli, zaman içinde birçok noktada anlık sonuçlar sağlayabilmesi, gömülü bir flep içindeki perfüzyonu ölçebilmesi ve aynı zamanda doku perfüzyonunun doğrudan bir ölçüsü olması nedeniyle ilgi çekicidir (Şekil 18). Bu tekniği değerlendiren yalnızca bir klinik çalışma yapılmıştır ve bu çalışma küçük örnekleme rağmen (n = 9) hidrojen klirensi ölçümünün kan akışındaki değişiklikleri klinik izlemeden daha erken tespit ettiğini ve arteriyel ve venöz çıkış tıkanıklığını ayırt edebildiğini göstermiştir [147]. Bu teknik potansiyel olarak faydalı bir yöntem olmaya devam etmektedir, ancak klinik sonuçları etkileyebileceğini göstermek için daha fazla çalışmaya ihtiyaç vardır.



Şekil 18. Hidrojen Klirens ölçümü için kullanılan Ameflow H_2® cihazı [147]

2.3.2.9. Kontrastlı Ultrasonografi

Ultrasonografi esnasında kontrast madde kullanımının sıklığının artması, serbest flep takibindeki denemelerin de başlamasına ortam sağlamıştır. Gies ve ark. ve Sharma ve ark. tarafından yapılan çalışmalarda, sulfohekzaflorid mikrobaloncuklar içeren ultrasonografik kontrast maddelerin (SonaVue, Bracco, İtalya) enjeksiyonunu takiben, sisteme dahil yazılımlarla (QONTRAST (Bracco, İtalya) gibi) flebin farklı bölgelerindeki perfüzyon miktarlarının sayısal olarak ölçümlerinin mümkün olduğu ortaya sürülmüştür [148,149]. Devamlı ölçüm alınamaması, her ölçümde kontrast ihtiyacı, ek uygulama gereksinimi, maliyet ve yeterli kanıt bulunmaması bu güncel tekniğin dezavantajlarındandır [70].

2.4. Elektrokimyasal Yöntemlerin Flep Takibindeki Yeri ve Geçmişi

Elektrokimyasal biosensörler pH, iyonlar, antikor-antijen reaksiyonları, deoksiribonükleik asit (DNA) hibridizasyonu ve hücresel diğer metabolitlerin konsantrasyon değişiklikleri gibi biyokimyasal olayları tespit edebilir ve bu bilgileri elektriksel olarak okunabilir sinyallere dönüştürürler [150–152]. Greft ya da flep olarak transfer edilmiş cilt ve diğer dokuların takibi için elektrokimyasal (bio-)sensörleri içeren çalışmalar yeterince yaygınlaşmamıştır. İlgilenilen hedef moleküle ve dönüştürücüye bağlı olarak, kan, plazma, ter, tükürük, interstisyel sıvılar gibi biyomedikal uygulamalarda analiz edilen potansiyometri, kondüktometri, impedimetri, amperometri ve alan etkili sensörler gibi çeşitli ölçüm prensipleri tartışılmaktadır[151,153].

Kronolojik olarak bakıldığında, sürekli pH takibi, çeşitli küçük seri çalışmalarda serbest doku transferlerinin izlenmesinde kullanışlı bir yöntem olarak bildirilmiştir [153,154]. 1983 yılında, Raskin ve ark. arteriyel oklüzyon başlangıcından kısa bir süre sonra pH değerlerinin azaldığını gösteren bir çalışma sunmuşlardır [155]. Ayrıca Dickson ve Sharpe tarafından hayvan çalışmalarında venöz oklüzyon sırasında benzer bir pH düşüşü gözlemlenmiştir [156]. Warner ve ark. ve Dunn ve ark. ise bir deneysel hayvan çalışmalarında ve sundukları vaka serilerinde pH izleme yönteminin etkili olduğunu, ancak ekipmanın daha rafine hale getirilmesi gerektiğini bildirmişlerdir [154,157]. Ayrıca, Issing ve Naumann bu yöntemin hızlı, ucuz ve sürekli bir monitör olarak kullanılabileceğini, ancak flep canlılığını göstermek için flüoresan enjeksiyonu kadar kesin olmadığını bildirmişlerdir [158]. Şu anda, bu teknikle flep kurtarma oranlarının değiştiğine dair kanıt bulunmamaktadır ve klinik etkililiğini kanıtlamak için daha fazla çalışma gereklidir. Yakın tarihli bir çalışmada Lee ve ark., cilt dokusunun pH haritasını çıkarmak için iki farklı siloksan polimer ile entegre edilmiş, uyumlu mikro iğne tabanlı bir pH sensörünün kullanımını göstermiştir [159]. Yazarlar, periferik vasküler hastalığı olan bir sıçan modelinin derisi üzerinde kan akışının bozulması ve hipoksik hasar ile ölçümler gerçekleştirmiştir; bildirilen pH sensörünün, deri greftlerinin ve deri fleplerinin izlenmesi için de kullanılabileceği öne sürülmüştür, ancak bu hipotezin test edilmesi amaçlı deneysel bir çalışma yapılmamıştır.

Greftleme öncesinde yara yatağının pH değerinin izlenmesi de greftleme başarısının öngörülmesinde önemli bir rol oynamaktadır [160]. Yara takibi için mikroakışkan tabanlı çok yönlü çok parametreli bir sensör platformu üretimi daha önce literatürde bildirilmiştir. Üretilen bu sensör, periferde bir Au karşı elektrot ve merkezde bir Ag/AgCl referans elektrotunu paylaşan taç yaprağı şeklindeki çalışma elektrotlarına dayalı olarak yara sıvısının çoklu biyofizyokimyasal parametrelerini ölçmek için tasarlanmıştır. pH sensörü üretimi için, voltametri kullanılarak 0.1 M anilin/0.1 M HCl çözeltisinin elektro-polimerizasyonu ile elektrot yüzeyinde bir polianilin (PANI) tabakası oluşturulmuştur. Bakteri algılama için elektrokimyasal olarak grafen-altın nanoparçacık nanokompozitinden ince bir tabaka elektrotlar üzerine kaplanmış ve metilen mavisi ile modifiye edilmiş aptamer dizileri AuNP'lere kovalent olarak bağlanmıştır. Bu sensörün, aptamer tabanlı algılama prensibi sayesinde bakteri (S. aureus) tespiti ile birlikte yara pH'ının eşzamanlı kantitatif değerlendirmesini sağladığı savunulmuştur [161].

Guinovart ve arkadaşları, bir yara bandajına entegre edilmiş potansiyometrik bir pH sensörü geliştirmiştir [162]. Yazarlar, bandaj üzerinde gümüş/gümüş klorür elektrotları yapılandırmak için bir serigrafi üretim yöntemi uygulamışlardır. Elektrotların daha ileri modifikasyonu, referans elektrot malzemesi olarak polivinil bütiral polimer (PVB) ve pH'a duyarlı bir çalışma elektrodu için elektropolimerize PANI kullanılarak gerçekleştirilmiştir. Sensörün performans özellikleri, bir yaranın bileşimini taklit eden tampon çözeltiler kullanılarak değerlendirilmiştir. Bu katı hal, giyilebilir potansiyometrik sensör hassasiyet, doğrusallık, seçicilik ve kararlılık açısından cazip analitik özellikler göstermiştir. Benzer bir çalışma Rahimi ve arkadaşları tarafından rapor edilmiştir; bu çalışmada bir yara örtüsüne entegre edilmiş kâğıt üzerinde bir pH sensör dizisi (3 × 3) geliştirmişlerdir [163].

Huang ve arkadaşları, iki paslanmaz çelik elektrot arasındaki flep iskemisinde farklı frekanslar uygulayarak empedans değişikliklerini kaydedebilen bir biyoelektrik empedans ölçüm sistemi bildirmiştir [164]. Sıçanlarda femoral damarların kesilmesiyle vasküler oklüzyon oluşturulduktan sonra empedans sinyalinde önemli bir artış gözlemlenebilmiştir (vasküler hasardan üç saat sonra). Başka bir biyoempedans sensörü, ameliyattan birkaç saat sonra iyileşme süreci boyunca bir sıçan modelinde nakledilen deri fleplerinin biyoempedans gelişimini incelemek için uygulanmıştır [165]. Sıçan modeli üzerinde deri flepleri için yapılan benzer bir deney, vasküler

komplikasyonları olan örneklerin empedansının arttığını ve kontrol grubundan önemli ölçüde farklı olduğunu kanıtlamıştır. Biyoempedans tekniği, insan hastalar üzerinde bir deri greftinin iyileşme sürecini gözlemlemek için kullanılmıştır [166]. Burada biyoempedans ölçümleri, epitelizasyon sürecini incelemek için dolaylı bir yöntem olarak bölünmüş kalınlıkta meşlenmiş bir deri grefti yoluyla sıvı salınımını izlemiştir. İyileşme tamamlandıktan sonra empedans değeri orijinal değerine dönmüştür. Bildirilen tüm vakalarda, biyoempedans ölçümleri greft-flep iyileşmesinin izlemek için değerli bir araç gibi görünmektedir. Bununla birlikte, biyoempedans şimdiye kadar sürekli izleme için kullanılmamıştır ve minyatürize sensörlerin geliştirilmesi başlangıç aşamasındadır.

2.4.1. Sensörler ve Gözenekli Silisyum

Bir sensör, çevresindeki kimyasal, biyolojik veya fiziksel durumların ve değişikliklerin elektrik sinyallerine dönüşmesini sağlayarak bu değişikliklerin tespit edilerek analiz edilebilmesini sağlayan yapıdır. Sensörler çalışma biçimlerine göre farklı sınıflara ayrılabilmektedir. Direnç, kapasitif, indüktif, optik, termal, akustik sensörler gibi farklı çalışma prensiplerine dayanarak algılama yapabilen sensörler bulunmaktadır [167].

Kristal silisyumdan gözenekli silisyumun oluşumu ilk kez Arthur ve Ingeborg Uhlir tarafından 1956 yılında silisyum üzerinde hidroflorik asit ile anodizasyon işlemi sırasında siyah, kahverengi, kırmızı lekelerin gözlemlenmesiyle keşfedilmiştir. Gözenekli silisyumu kimyasal olarak üretebilmek için hidroflorik asit içeren çözelti kullanılır. Silisyum tabaka anot, platin elektrot katot olacak şekilde hazırlanan elektrokimyasal hücrede anot ile katot arasına sabit akım uygulandığı zaman silisyum üzerinde gözenekli yapı oluşmaya başlar. Üretim sistemine yönelik anodizasyon hücresi ve gerçekleşen kimyasal sürecin görseli ise Şekil 19'da verilmiştir.

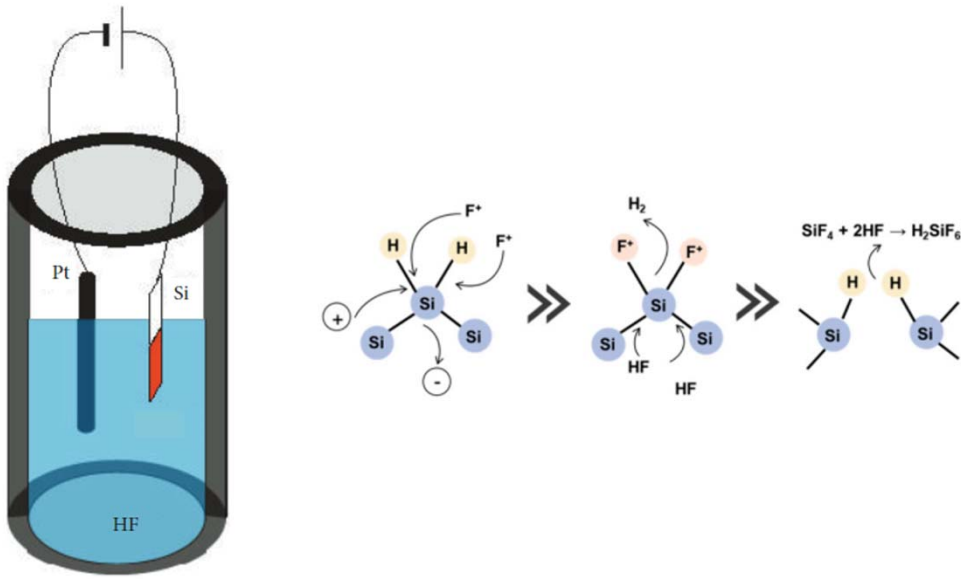

Şekil 19. Gözenekli silisyumun oluşturulduğu sistem ve oluşumuna ait kimyasal reaksiyon [168,169]**.**

Akım uygulandıkça holler yüzeye ulaşır ve Si-H bağları zayıflar. Bu bağlar Si-F olacak şekilde yer değiştirir. Oluşan bu yapı güçlü polarize özelliğindedir. Silisyum atomları oldukça elektronegatif florür ile aşınır. Si-Si bağları zayıflar ve SiF_4 yapısı oluşur. Oluşan SiF_4 yapısı sulu elektrolit çözeltisinde kararlı forma ulaşabilmek için SiF_6^{2-} yapısına dönüşür. Bu süreçte ardışık reaksiyonlar ile silisyum tabaka üzerinden bir miktar silisyum atomları uzaklaştırılarak gözenekli yapı üretilmiş olur. Gözeneklerin oluşumu mekanizması Şekil 20'de verilmiştir. [168–170].

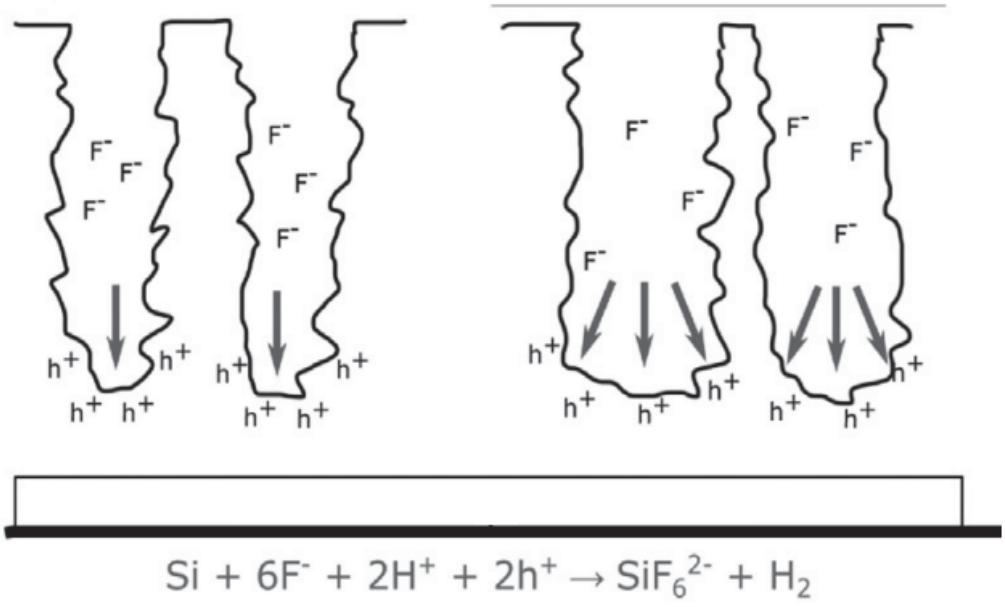

Şekil 20. Gözenekli silisyumda gözeneklerin oluşumu [170]

Anodizasyon sonucunda oluşan gözenekli silisyumun gözenek çapı 2 nm altındaysa gözenekli silisyum mikro-gözenekli, eğer gözenek çapı 2-50 nm aralığındaysa gözenekli silisyum mezo-gözenekli, eğer gözenek çapı 50 nm üzerinde ise gözenekli silisyum makro-gözenekli olarak adlandırılır [171].

Gözenek geometrisinin kontrolü gözenekli silisyum üretiminde en önemli aşamalardan birisidir. Anot akım yoğunluğu, çözelti içeriği, anodizasyon süresi bu süreçteki en dikkat edilmesi gereken aşamalardır. Anot akım yoğunluğu arttıkça gözenek çapı ve derinliğinde artış görülme eğilimi söz konusudur. Belirli bir değerden sonra ise akım yoğunluğunun arttırılması gözenek derinliğinde azalışa neden olmaktadır. Anodizasyon işleminin gerçekleştirileceği çözelti içeriği de önemli bir faktördür. Bu çözelti içerisindeki hidroflorik asit miktarı önemlidir. Ayrıca anodizasyon sırasında hidrojen gazı çıkışı da olduğu için gözenekli silisyum oluşumunda homojen olmayan oluşum söz konusu olabilir. Bunu engellemek için çözelti içeriğine alkol konulabilir. Bu şekilde yüzey gerilimi azaltılarak, hidrojen gazı kabarcıklarının boyutu küçültülür. Hidrojen gazı bu şekilde daha kolay uzaklaştırılarak oluşan gözeneklerin daha homojen olması sağlanır. Anodizasyon süresi artışı da gözeneklerde derinliğin artmasına neden olabilmektedir. Ayrıca silisyumun iletkenlik tipi, sıcaklık ve aydınlatma da süreçte etkili diğer faktörlerdendir [172].

Gözenekli silisyum değerli kimyasal, optik, termal ve yapısal özelliklere sahiptir ve ayrıca biyouyumludur. Geniş yüzey alanına sahip bu malzeme mikroelektronik cihazlarda kullanılabilir [170]. Gözenekli silisyumun literatürde farklı kullanım alanları bulunmaktadır. Gaz (amonyak, alkol, NO_2) sensörü [173,174], yakıt pili [175,176], güneş pili [177,178], biosensör [179,180], kanser, diyabet gibi hastalıkların tespiti üzerine ve yara tedavisinde ilaçları kapsülleme amacıyla gözenekli silisyumdan yararlanan çalışmalar bulunmaktadır [168]. Gözenekli silisyumun farklı fiziksel özelliklerinden yararlanılarak pH ölçümü yapan sensör çalışmaları bulunmaktadır. Pace ve ark. malzemenin fotonik filmleri pH duyarlı polimer ile kaplayarak pH analizi gerçekleştirirken [181], Ahmed ve ark. gözenekli silisyum-mezo-gözenekli karbon nanokompozit yapıyla pH tespiti gerçekleştirmişlerdir [182].

Tüm bu nedenlerle 2000'li yıllarda flep takibinde hiçbir çalışması bulunmayan, çalışma prensibi sürekli takibi uygun hale getiren, tıptaki güncel gelişmeler ile başka alanlarda kullanımı giderek yaygınlaşan pH değerinin önemini tekrar ortaya çıkarmak, doku içine gömülebilir, dışarıdan elektrot ihtiyacı bulunmayan bir pH sensörünün flep takibindeki olası rolünü ilk kez tanımlamak amacı ile tarafımızca bir çalışma tasarlandı.

3. GEREÇ VE YÖNTEM

Çalışma iki aşamalı olarak gerçekleştirilmiştir:

İlk aşamada: Yıldız Teknik Üniversitesi Fizik Ana Bilim Dalı tarafından doku koşullarında kullanılabilecek pH sensör örnekleri oluşturulmuş ve in vitro koşullarda testleri gerçekleştirilmiştir. 3 adet Sprague Dawley sıçan üzerinde kaldırılan fleplerde üretilen sensörler test edilmiş ve nihai rafinasyonları gerçekleştirilmek üzere hayvan ön çalışmasında kullanılacak 1 adet sensör prototipinde karar kılınmıştır.

İkinci aşama ise nihai sensörün çalışırlığının ve arter-ven-pedikül oklüzyonlarındaki farklı davranışlarının tespiti için yapılan hayvan deneylerini içermektedir.

Çalışmanın gerçekleştirilmesinde ilk aşamada 3 adet, ikinci aşamada ise 240-270 gr ağırlığında (Ortalama : 253.7 ± 9.9 gr) 15 adet olmak üzere toplam 18 dişi Sprague Dawley cinsi sıçan kullanılmıştır. İstanbul Üniversitesi-Cerrahpaşa Hayvan Deneyleri Yerel Etik Kurulu'ndan alınan 2023/03 numaralı izin kararı sonrasında deneylere başlanmıştır. Deney süreci, sıçanların doğum sonrası 32 haftalık yaşını tamamladığı gün başlatılmıştır.

Çalışma boyunca hayvan deneyleri etik kurulu ilkelerine bağlı olarak çalışma yürütüldü. Çalışma ve deney hayvanlarının bakımı İstanbul Üniversitesi –Cerrahpaşa kampüsünde bulunan İstanbul Üniversitesi – Cerrahpaşa, Nanoteknoloji ve Biyoteknoloji Enstitüsü – DETALAB, Deney Hayvanları Laboratuvarı'nda gerçekleştirilmiştir.

Sensör kullanımı ile flep takibini amaçlayan tek bir çalışma bulunmaktadır, bu sensör ise pH değil, basınç sensörüdür [25]. Dolayısı ile tarafımızca uygulanacak olan protokolün mevcut literatürde bir örneği olmadığından *power* analizi ile örneklem sayısı ve etki boyutu belirlemek mümkün görülmemiştir. Bu nedenle *analysis of variance* (ANOVA) yönteminden baz alan *resource equation* yöntemi kullanılarak etki sayısı 10-20 arasında saptanacak şekilde 3 gruba 5'er hayvan dağıtılarak örneklem sayısı ayarlanmıştır.

(Toplam hayvan sayısı) – (Grup sayısı) = (5x3) – (3) = 15-3 = 12

Olarak saptanmış ve Etki büyüklüğü (*effect size*) 10-20 arasında yer aldığından mevcut hayvan sayısı ikinci aşama için yeterli bulunmuştur.

Metodoloji ve anlaşılırlık açısından farklılıklar içermesi nedeni ile gereç ve yöntemlerin iki aşamada irdelenmesi uygun görülmüştür.

3.1. İlk Aşama: Sensör Dizaynı ve in vitro Deneyler, Deney Modeli için Ön Çalışma

Çalışmanın bu aşaması Yıldız Teknik Üniversitesi Fen-Edebiyat Fakültesi Fizik Bölümü ve İstanbul Üniversitesi – Cerrahpaşa, Nanoteknoloji ve Biyoteknoloji Enstitüsü – DETALAB, Deney Hayvanları Laboratuvarı'nda gerçekleştirildi.

3.1.1. Potansiyel Sensörler ve Ön Çalışma

Doku yüzeyinden pH ölçümü yapabilecek sensör fikirlerinin geliştirilmesi sonrasında direnç tipli gözenekli silisyum (GS) tabanlı ve diyot tipli GS tabanlı, altın, paladyum, gümüş gibi farklı metaller içeren kombine sensör modelleri üretildi. Farklı iletkenliğe sahip silisyumlara sahip gözenekli silisyum-silisyum sensör üretimlerinin sonrasında hayvan deney modelinin belirlenmesi için ve fonksiyon testleri amacı ile 3 ayrı hayvanda, 3 ayrı tarihte ön çalışmalar gerçekleştirildi.

Yapılan ilk hayvan çalışmasında, rektus flebi pedikül kalibresinin hayvan yaşına göre ince olması, pedikül diseksiyonun zorlu olması ve kullanılan klempler ile kollaps ihtimali nedeni ile rektus abdominis flebinin kullanılmasına dair plan Etik Kurul'a bildirilerek değiştirildi (Şekil 21).

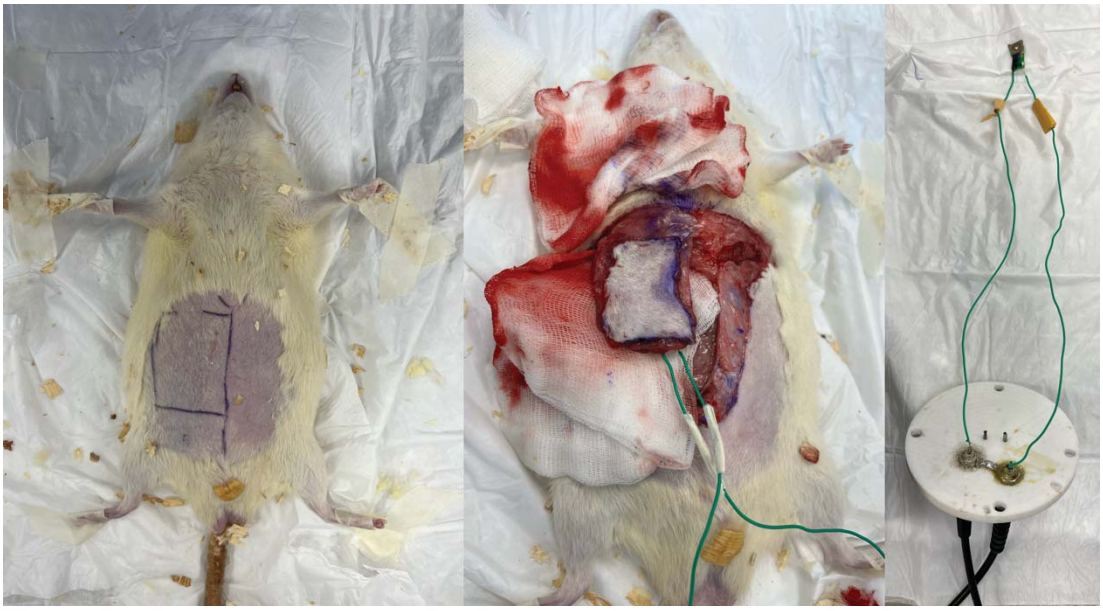

Şekil 21. Tasarlanan rektus flebine ait çizimler, sensörün yerleştirilmesi ve kullanılan sensör.

Pedikülünün daha güvenilir olması, modelin kullanılan teçhizata daha uygun olması nedeni ile ikinci ve üçüncü ön çalışma günlerinde femoral pedikül bazlı sıçan epigastrik arter kasık flebi modelinin kullanılmasına karar verildi (Şekil 22) [183,184]. Düşük dirençli, n-tipi silisyum (nSi) altlık üzerinde üretilen gözenekli silisyumlar ile üretilmiş metal-gözenekli silisyum eklemlerin daha belirgin tepki verdikleri saptandı. Özellikle dış güç kaynağından beslenme olmadan kısa devre akımlarının etkin olarak ölçülebildiği gözlendi. Bu nedenle düşük dirençli, n-tipi silisyum üzerinde üretilmiş gözenekli silisyum yapılarla üretilmiş metal-gözenekli silisyum-n-tipi silisyum yapılar tercih edildi.

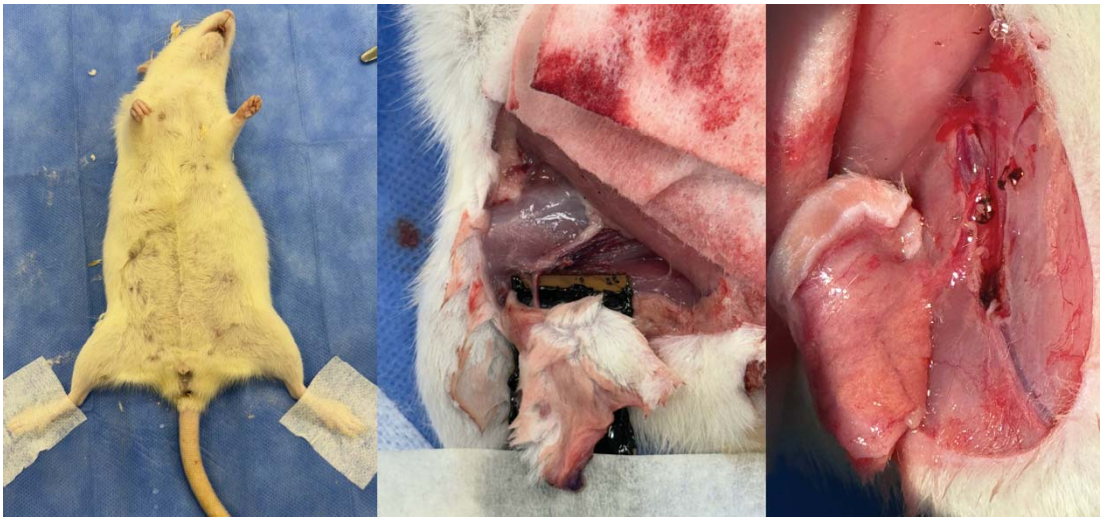

Şekil 22. İlk aşamada yapılan ön çalışmaya ait 2. ve 3. gün fotoğrafları.

Son deneyde, farklı metaller içeren GS/nSi yapılarda denemeler yapıldı. Gridli veya gridsiz, altın (Au), Paladyum (Pd), Platin (Pt) gibi farklı metaller içeren örneklerde deneme yapıldı. Gerçekleştirilen üçüncü ön çalışmada elde edilen veriler sonucunda, en sağlıklı ölçümlerin, diyot parametreleri en yüksek ölçülen Au/GS/nSi yapısına ait olduğu görüldü ve Au/GS/nSi yapısı prototip sensör olarak belirlendi. Epigastrik flepte kullanıma yönelik sensör ebatları, optimizasyon ve kalibrasyon çalışmaları doğrultusunda prototip üretimine geçildi.

3.1.2. Prototip Üretimi

Sensör üretiminde, n-Tipi silisyum ve kristal silisyum öncelikle organik çözücü yardımıyla temizlenmiştir. Hidroflorik asit ve su içeren çözelti içerisinde silisyum anot görevi yaparken, platin tel katot görevi yaptığı şekilde verilen anodizasyon hücresinde aydınlatma altında sabit akım yoğunluğu ile birlikte elektrokimyasal aşınma süreci oluşturulmuştur. Hedeflenen süre boyunca anodizasyon işlemi gerçekleştirilmiştir. Gözenekli silisyum (GS) yüzeyine elektron-demeti buharlaştırma tekniği vakum altında Au kaplanır. nSi ile altın tabaka arasında, 10^3 m^2/cm^3 gibi yüksek bir yüzey alanına sahip nano ila mikro boyutlu gözeneklerle kaplı süngerimsi bir gözenekli silisyum ağı bulunmaktadır ve bu şekilde Schottky diyot yapısı tamamlanmış olur.

Bu katmanların kalınlık dağılımı aşağıda verildiği gibi olup, detayları Şekil 23'te incelenebilir.

Au: 0.350 μm

Gözenekli Silisyum: 20 μm

n-tipi Silisyum: 550 μm

İndiyum: 100 μm



Şekil 23. Deneyin ikinci aşaması için kullanılmasına karar kılınan sensörün şematik olarak yukarıdan (üst) ve yandan (alt) görünümü ve içerikleri (A). Üretilen sensörün yakından resmi (B).

Hazırlanan GS/nSi yapının yarı iletken nSi katmanından ohmik kontak alınabilmesi amacı ile tabanı bir indiyum katmanı ile kaplanmıştır. Kontakları hazırlanan metal/GS/nSi diyot yapısı uygun altlığa yerleştirilir. Örneğin ön GS yüzeyi hariç geri kalan bütün kısımlar wax ile kaplanarak sıvı ortamında çalışıldığında istenmeyen etkileşmelerin gerçekleşmesi engellenir. Sensörün en dışında metal-metal bağlantısı ile ana metal altın üzerinden diyot akımını sağlamak üzere gümüş (Ag) macun bulunmaktadır.

3.1.3. Prototipe Ait In Vitro Çalışmalar

In vitro deneylerde indiyum arka ve metal ön kontak ile metal/GS/nSi yapısının Keithley 640 elektrometre cihazı (Tektronix, Amerika Birleşik Devletleri) kullanılarak zamana karşı kısa devre akım ölçümleri yapılmıştır. Kısa devre akımı, değişken gerilim altında ölçülerek diyot yapısı test edilmiştir. Eksternal gerilim uygulamaksızın kısa devre akımında ölçülen gerilim değerleri ile yakıt pili benzerliği test edilmiştir. Üretilen sensörlerin flep ve doku içinde ölçümlerine benzer ölçümlerin oda şartlarında bire bir benzeri oluşturulamasa da canlı pH aralığında (8.3-6,4) sıvılar içinde ve odada sensörlerin akım gerilim karakteristikleri ve zamana bağlı kısa devre akım (I_{SC}) değişimi Keithley 2400 Sourcemeter (Tektronix, Amerika Birleşik Devletleri) cihazı kullanılarak ilgili çözelti sıvılarının yüzeye damlatılması ile ölçülmüştür.

Ayrıca oda ve farklı sıvılarda 5 dakika bekletilip kurutulmuş GS yüzeylerin Fourier Dönüşümü Kızılötesi (FTIR) spektrumları Perkin Elmer 1600 model FTIR Spektrofotometri (PerkinElmer, CT, Amerika Birleşik Devletleri) cihazı ile 650-4000 cm^{-1} aralığında ölçüldü.

3.2. İkinci Aşama: Sensör Fonksiyonu İçin Hayvan Deneyleri

Çalışmanın ikinci aşaması İstanbul Üniversitesi – Cerrahpaşa, Nanoteknoloji ve Biyoteknoloji Enstitüsü – DETALAB, Deney Hayvanları Laboratuvarı'nda gerçekleştirildi ve bu aşamada 240-270 gram ağırlığında (Ortalama : 253.7 ± 9.9 gr) 15 adet Sprague Dawley cinsi sıçan kullanıldı. Oklüzyon modelinin uygulanabilmesi için sağ yanlı epigastrik flep modeli kullanıldı [183].

3.2.1. Deney Grupları ve Prosedür

Toplamda 15 hayvan, her biri 5'er rastgele seçilmiş hayvandan oluşan 3 gruba ayrıldı (Şekil 24).

- Grup 1, Arter oklüzyonu ile sensör fonksiyonunun test edildiği ART grubu
- Grup 2, Ven oklüzyonu ile sensör fonksiyonunun test edildiği VEN grubu
- Grup 3, Pedikül (arter ve ven birlikte) oklüzyonu ile sensör fonksiyonunun test edildiği PED grubu



Şekil 24. İkinci aşamada kullanılan hayvanların preoperatif görüntüleri.



Şekil 25. Deneyin ikinci aşaması süresince kullanılan sensör örnekleri.

3.2.2. Preoperatif Hazırlık

Tüm hayvanlara genel anestezi sağlamak amacıyla 75 mg/kg Ketamin HCl (Ketalar %10) ve 5 mg/kg Ksilazin (Rompun %2) karıştırılarak intraperitoneal olarak enjekte edildi. Enjeksiyonu takiben sıçan, sırt üstü yatırılarak her iki subkostal bölgeden popliteal alana kadar cerrahi alanı temizleyecek şekilde tıraş edildi (Şekil 26).



Şekil 26. Preoperatif hazırlığı tamamlanan sıçanın operasyona uygun pozisyon verilmiş hali ve numaralandırması.

Tıraş edilen bölge hipokloröz asit ile dezenfekte edildi. Sıçan abdomen orta hattı işaretlenerek, subkostal alanı ve inguinal bölgeyi dahil edecek şekilde, oluşturulmuş esnek olmayan taslak üzerinden kasık flebi hatları çizildi. Flep boyutu 6x3 cm olacak şekilde standart olarak tasarlandı (Şekil 27) [53,184].

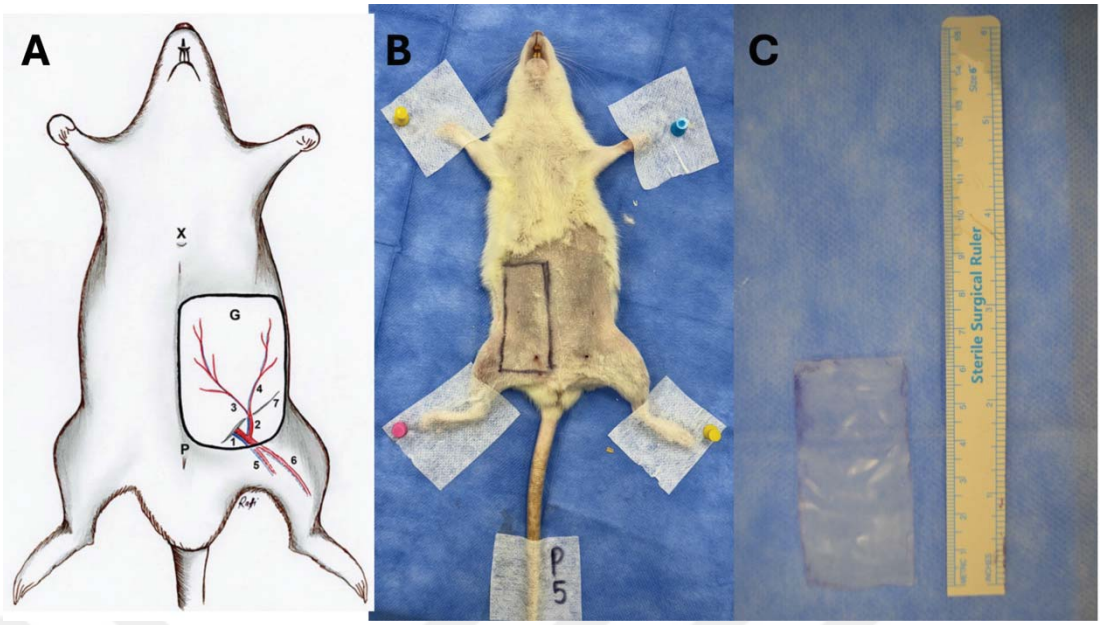

Şekil 27. Kullanılan kasık flebinin şematik görüntüsü (A) ve deneyde kullanılan sıçanda preoperatif çizimi (B) [184]**. Kullanılan 6x3 cm boyutlarında standart çizim taslağı (C) kısmında gösterilmiştir.**

3.2.3. Flep Kaldırılması

Yapılan 6x3 cm boyutundaki flep çizimini takiben süperior ve medial insizyonlar yapıldı. Bu kesiden cilt ve cilt altı rektus fasyası üzerinden kaldırıldı ve laterale ve inferiora doğru diseksiyon genişletildi. Flep pedikülü gözlendikten sonra kasık yağ yastığını da kapsayacak şekilde flep kaldırılmaya devam edildi ve son olarak tasarlanan flebin kalan üst ve lateral kenarları boyunca insizyonlar yapılarak diseksiyon planları birleştirildi. Süperior epigastrik pedikül dalları flebin üst kenarında koterize edildi. Tüm flep daha sonra yara yatağından serbest bırakıldı ve aksiyel olarak ada kasık flebi modelini oluşturmak için sadece yüzeysel epigastrik damarlar üzerinden kaldırıldı (Şekil 28).

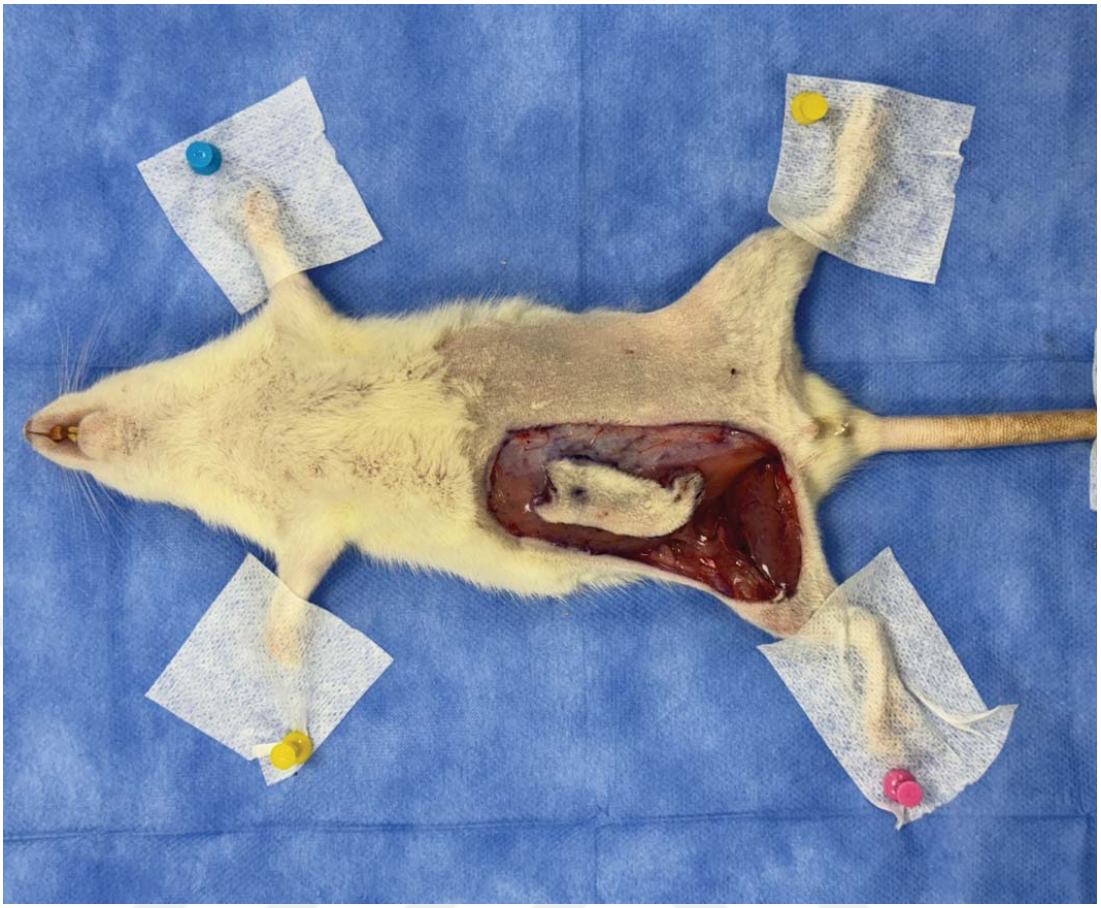

Şekil 28. Kaldırılmış sıçan kasık flebi.

Oklüzyon modelinin oluşturulması ve pedikülün daha güvenilir bir şekilde arter ve ven olarak ayrı ayrı oklüde edilebilmesi için flep femoral pediküle bağımlı hale getirilmek üzere diseksiyona mikroskop altında devam edildi (Şekil 29). Mikroskop altında diseksiyon amacı ile RWD marka 77002 model numaralı binoküler cerrahi mikroskop (RWD Life Science Co., Shenzhen, Çin) kullanıldı.



Şekil 29. RWD binoküler cerrahi mikroskop.

3.2.4 Oklüzyon Modeli İçin Flep Pedikülü Hazırlığı

Binoküler mikroskop altında x5.3 ve x8 büyütme oranları kullanılarak, tanımlanmış vasküler anatomi doğrultusunda epigastrik arterlerin femoral demetten çıkışı gözlendi (Şekil 30, 31). Pedikülün ayrılma noktasında femoral paket açılarak femoral sinir, arter ve ven serbestlendi (Şekil 32).

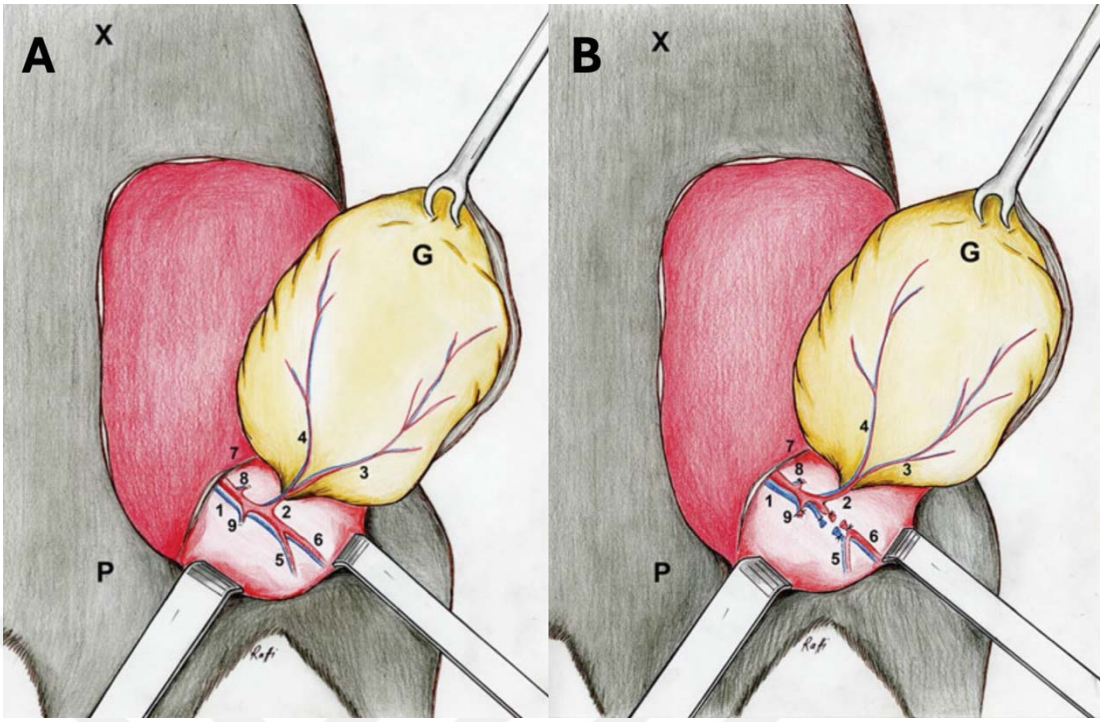

Şekil 30. Kullanılan sıçan kasık flebi modelinin şematik illüstrasyonu

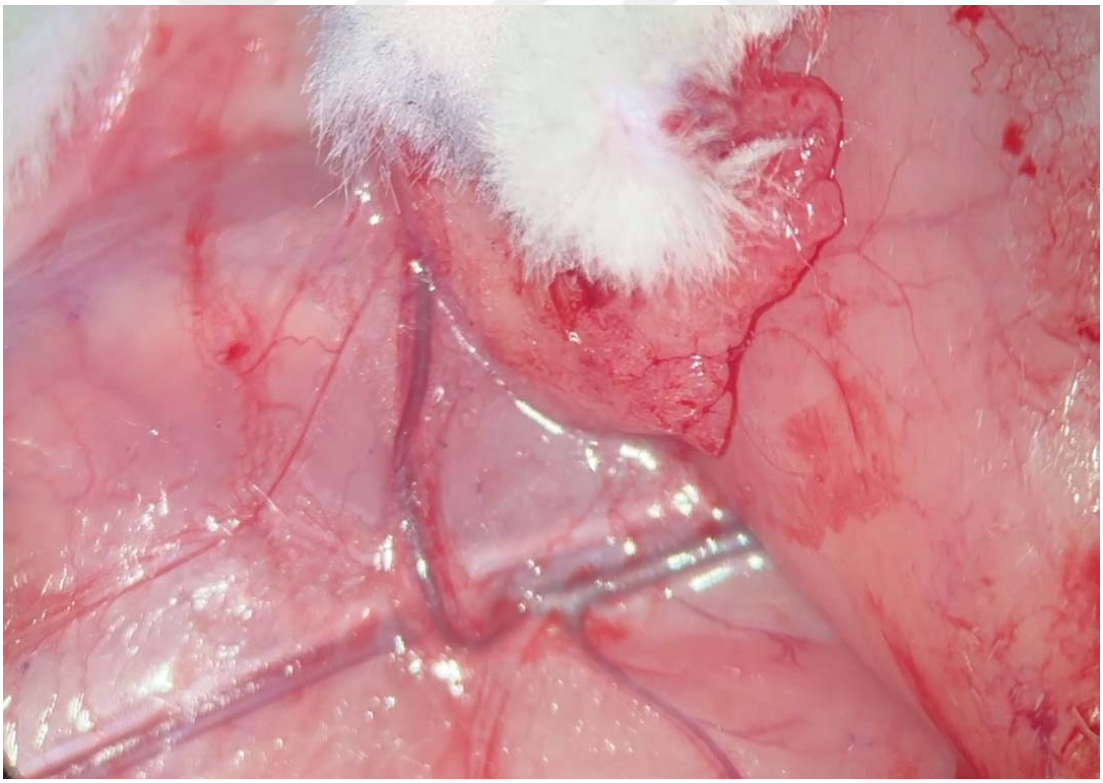

Şekil 31. Epigastrik ve femoral nörovasküler pedikül.

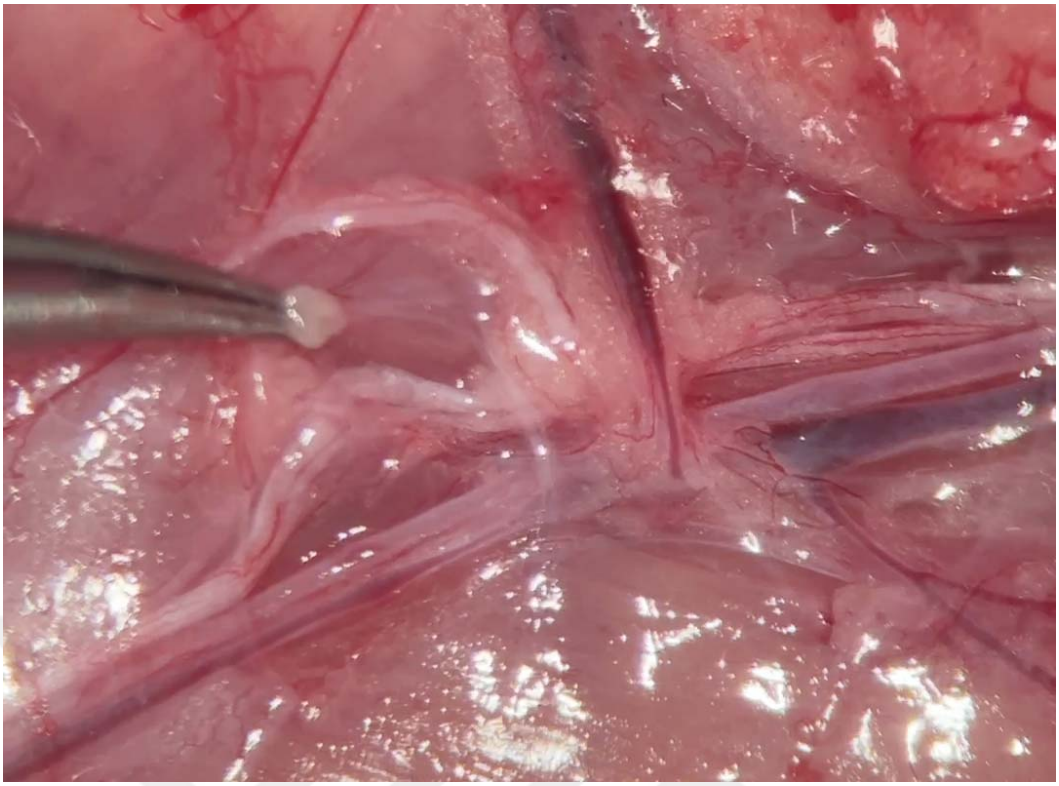

Şekil 32. Femoral sinirin diseksiyonu, vasküler paket diseksiyonu.

Proksimal pedikülde yer alan Murphy dalı bağlandıktan sonra, distalde safenöz ve popliteal dalları görüldü (Şekil 33, 34).

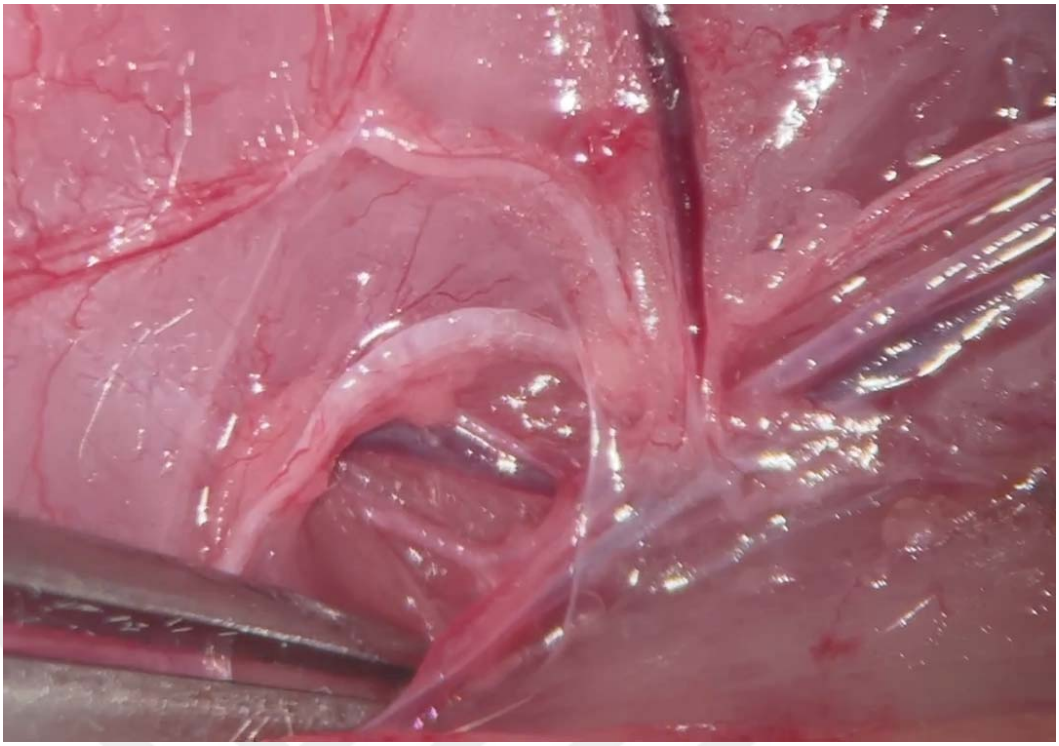

Şekil 33. Popliteal damarlar. Femoral pedikülün devamı olan safenöz branşlar penset yardımı ile ekarte edilmiştir.

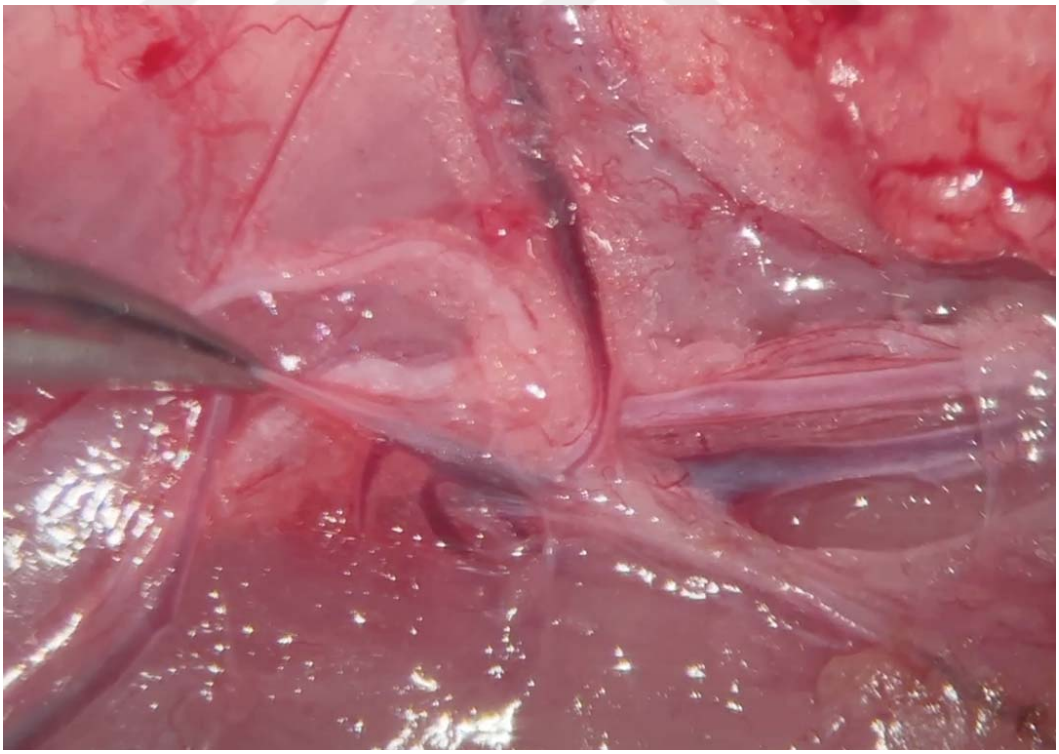

Şekil 34. Popliteal damarlar dışındaki yan dallar.

Tüm dallar ekspoze edildikten sonra, distal bağlantılar proksimalinde 5-0 poliamid sütürler ile (Doğsan, Türkiye), distallerinden ise koter ile ligate edildi ve sonrasında proksimalinde ek bir dal olmadığı teyit edildi (Şekil 35, 36 ve 37). Flebi besleyecek femoral pedikül dışında ek bir kaynak olmadığı teyit edildikten sonra mikroskop uzaklaştırıldı.

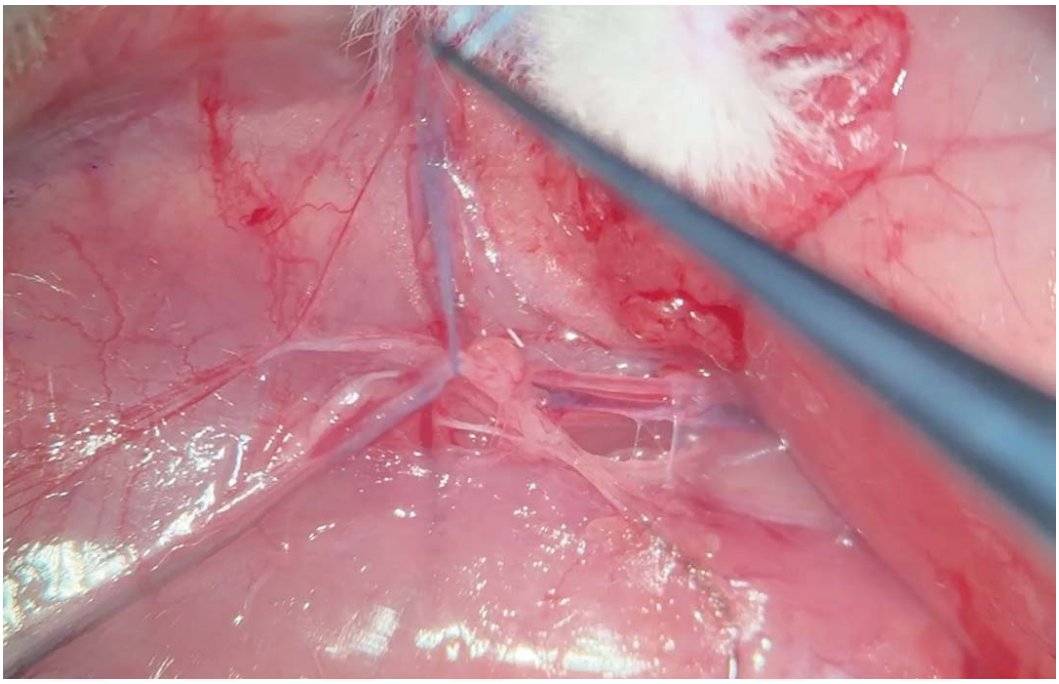

Şekil 35. Sütür yardımı ile tüm dalların proksimallerinden ayrılması

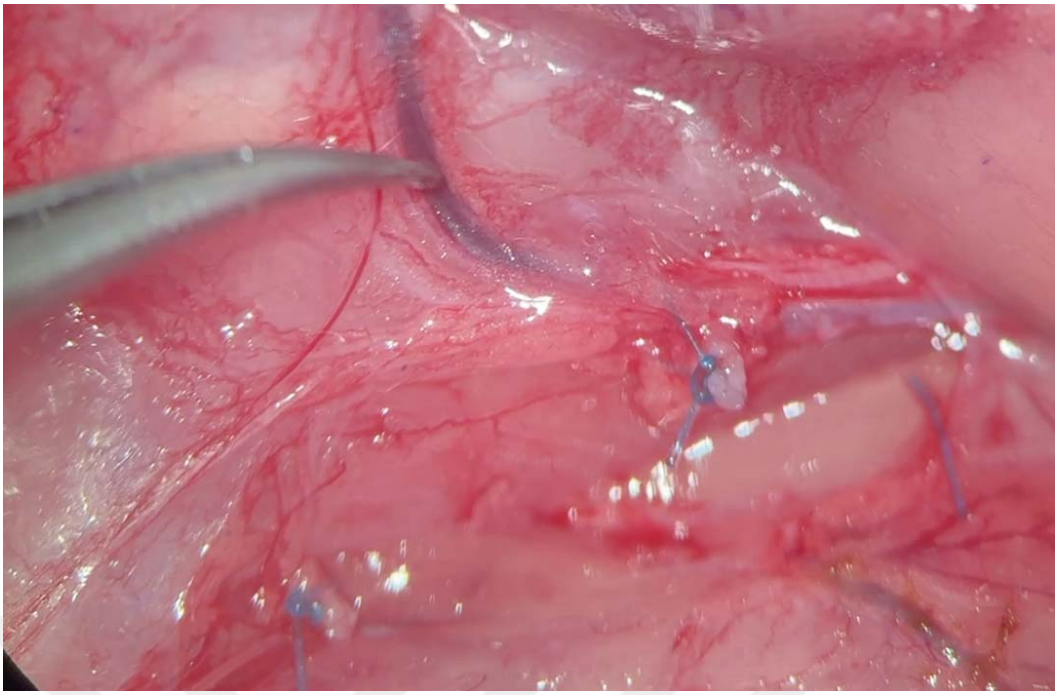

Şekil 36. Femoral paketin epigastrik pedikülün ayrılışının distalinden sütür yardımı ile ligasyonu ve epigastrik pedikül.

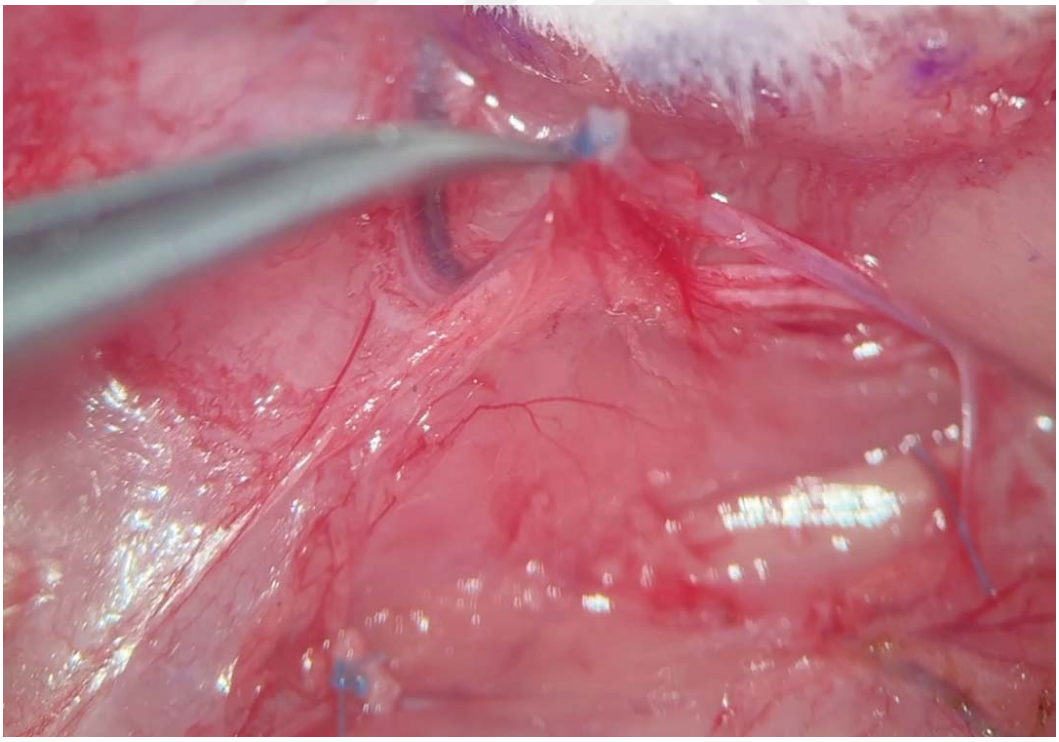

Şekil 37. Pediküle ait yara tabanında flebi besleyecek ek bir pedikülün olmadığının teyit edilmesi

3.2.5 Sensör Yerleştirilmesi ve Ölçüm Alınması

Sensör flep altına yerleştirilmeden önce havye yardımı ile Keithley 640 elektrometre cihazına (Tektronix, Amerika Birleşik Devletleri) bağlı sensör elektik sinyal bağlantısına kabloları ile tespit edildi. Elektrometre cihazının bilgisayar bağlantısı sayesinde bilgisayar üzerinden LabVIEW™ uygulaması kullanılarak sürekli ölçümler kaydedildi.

İlgili damar gruplarındaki hayvanlara belirlenen sensörler ile öncelikle açık havada ölçüm alındı, açık hava ölçümlerinde ölçümleri beklenen yönde olan sensörler ile devam edildi. Kullanılacak sensör flep alanına yaklaştırılarak sensör yüzeyi dışarı bakacak şekilde sıçanın rektus fasyası üzerine yerleştirildi. Kaldırılan flep tüm sensör yüzeyini kaplayacak şekilde sensör üzerine örtüldükten sonra ölçüm işlemleri başlatıldı (Şekil 38).

Sıçanlarda 20 dakikalık bazal ölçümün alınması sonrasında, gruplara ait ilgili damar Acland mikrovasküler klemp ile klemplendi ve vasküler oklüzyon altında 20 dakika ölçüm alındı (Şekil 39). Mikrovasküler klemp yerleştirilmesi sonrasında akımın kesildiği Acland testi teyit edildi. 20 dakika sonrasında klempler çıkarıldı ve akımın restore olduğu Acland testi ile doğrulandı. Akım restorasyonuna sensör tepkisi amacı ile 20 dakikalık ek ölçüm ve tekrar oklüzyon sonrasında ölçüm işlemleri tamamlandı.

Cerrahi prosedüre ait ölçüm işlemleri tamamlandıktan sonra hayvanın genel durumunda bozulma saptanmadı ise Keithley 2400 Sourcemeter (Tektronix, Amerika Birleşik Devletleri) ek bir cihaz ile ölçüm alınmaya devam edildi, ancak bu ölçümler sonuçlara dahil edilmedi ve yansıtılmadı (Şekil 40). Ek ölçümler boyunca genel durumu bozulan ve stabil ölçüm alınamayan denekler eksanguinasyon yöntemi ile sakrifiye edildi.

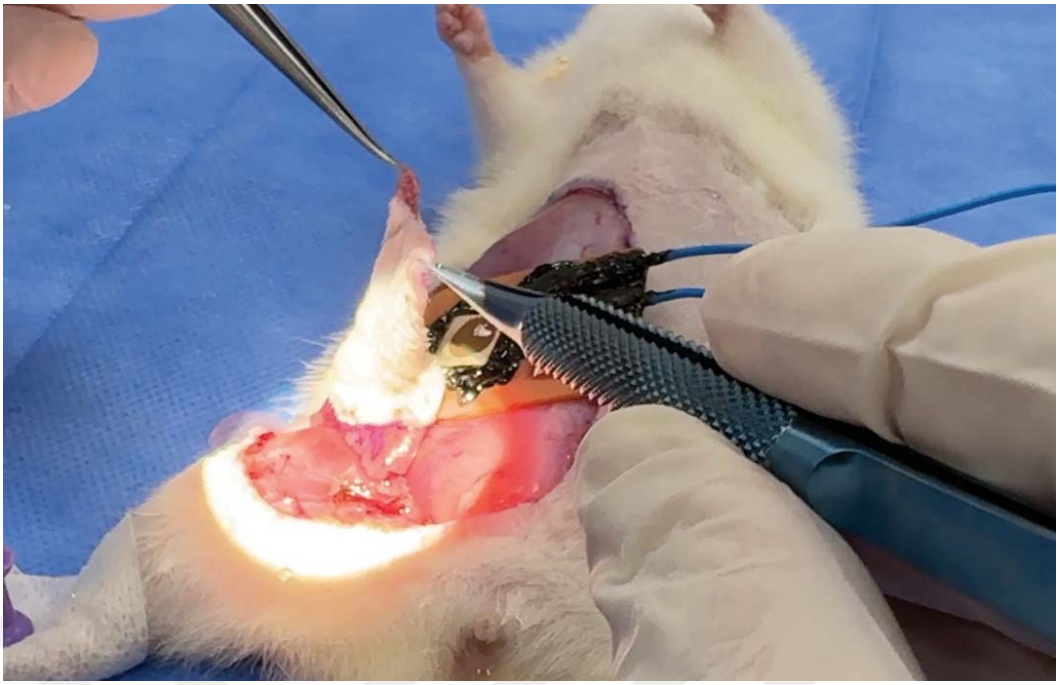

Şekil 38. Hazırlanan flebin sıçan abdomenine yerleştirilen sensörün alıcı yüzüne örtülmek üzere kaldırılması.

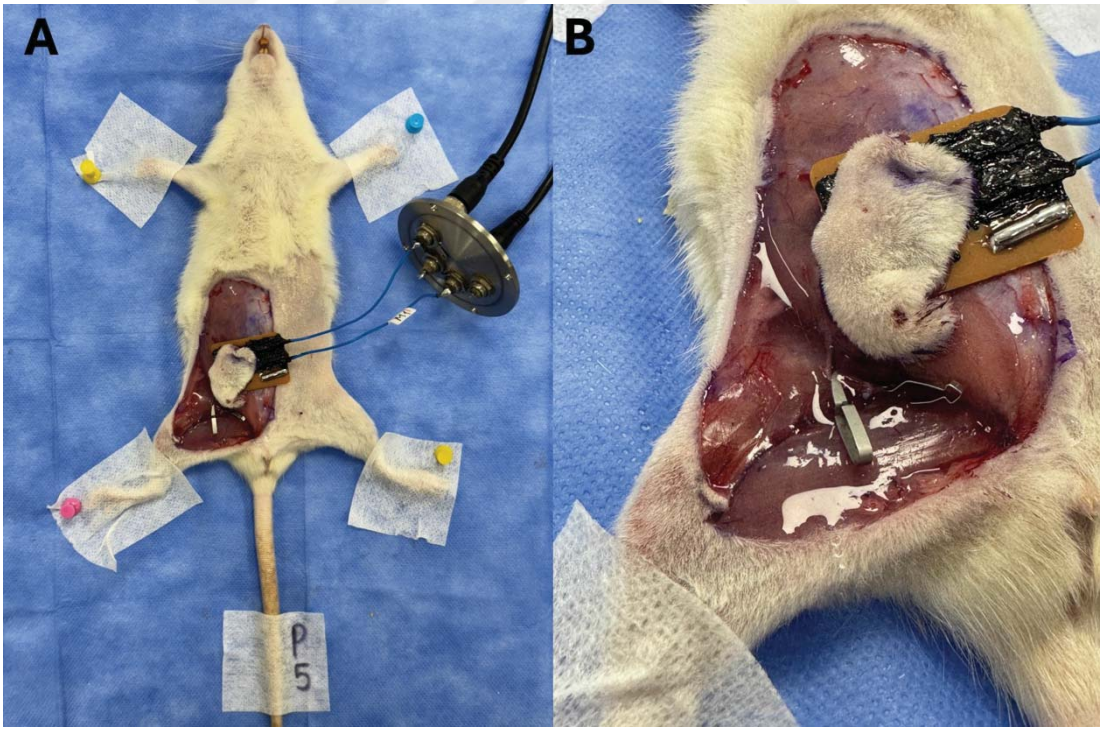

Şekil 39. Pedikül grubuna ait bir hayvanda temsilen hem flep pedikülünün hem de femoral pedikülün 2 adet Acland mikrovasküler klemp ile oklüzyonu esnasında çekilen uzak ve yakından fotoğrafları.



Şekil 40. İkinci aşamada kullanılan deney düzenekleri.

4. BULGULAR

4.1. In Vitro Çalışmalar

Au/GS/nSi yapılı sensörün oda, pH 6.4 asit, pH7.8 baz ve pH 8.3 $NaHCO_3$ tampon çözelti ön Au/GS yüzeyine sıvıya değecek şekilde akım gerilim karakteristikleri incelendiğinde, devreye sunulan gerilim miktarlarına göre örneğin sunduğu akım miktarının değişkenliği görülmüş ve tüm ortamlarda aygıtın Schottky diyot karakteristiği gösterdiği saptanmıştır (Şekil 41).

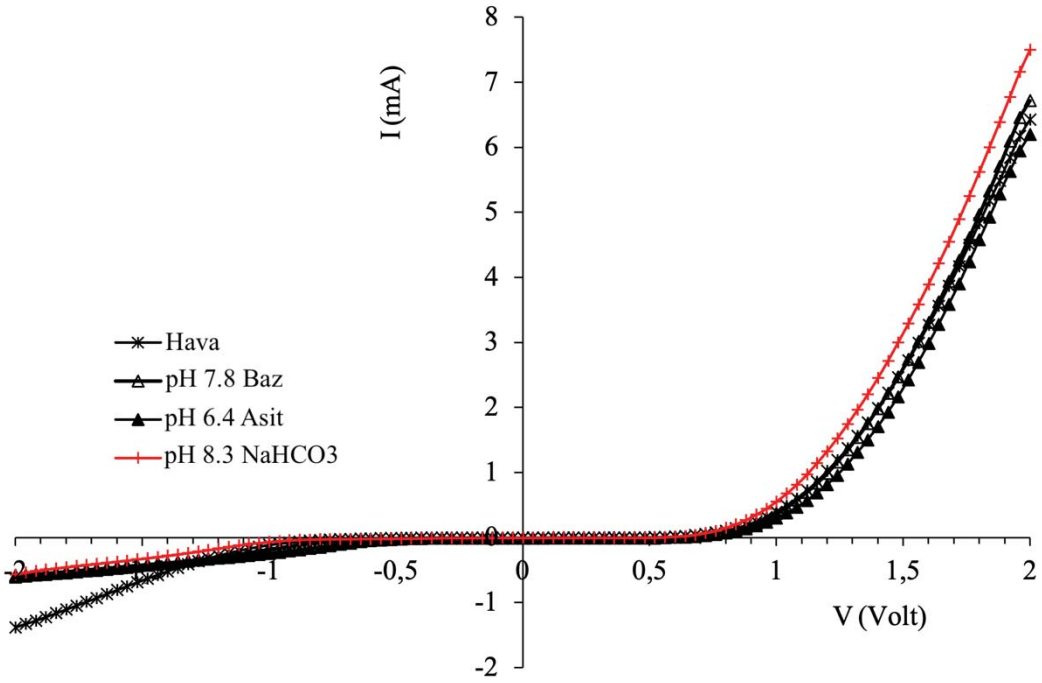

Şekil 41. Au/GS/nSi yapının farklı sıvı ortamların içinde akım gerilim karakteristiği

Akım gerilim karakteristiklerinin pil karakteristiği bölgesi incelendiğinde Şekil 42'de görüldüğü gibi yapı hidrojen içeren ortamlarda kısa devre akımı ve açık devre gerilimi üretmekte ve yakıt pili gibi davranmaktadır. Sıvıların hidrojen içeriği Au katalizörde dahil H^+ iyonları GS arayüze difüze ederek ara bölgede dipol oluşturmakta ve pil davranışı sergilemektedir.

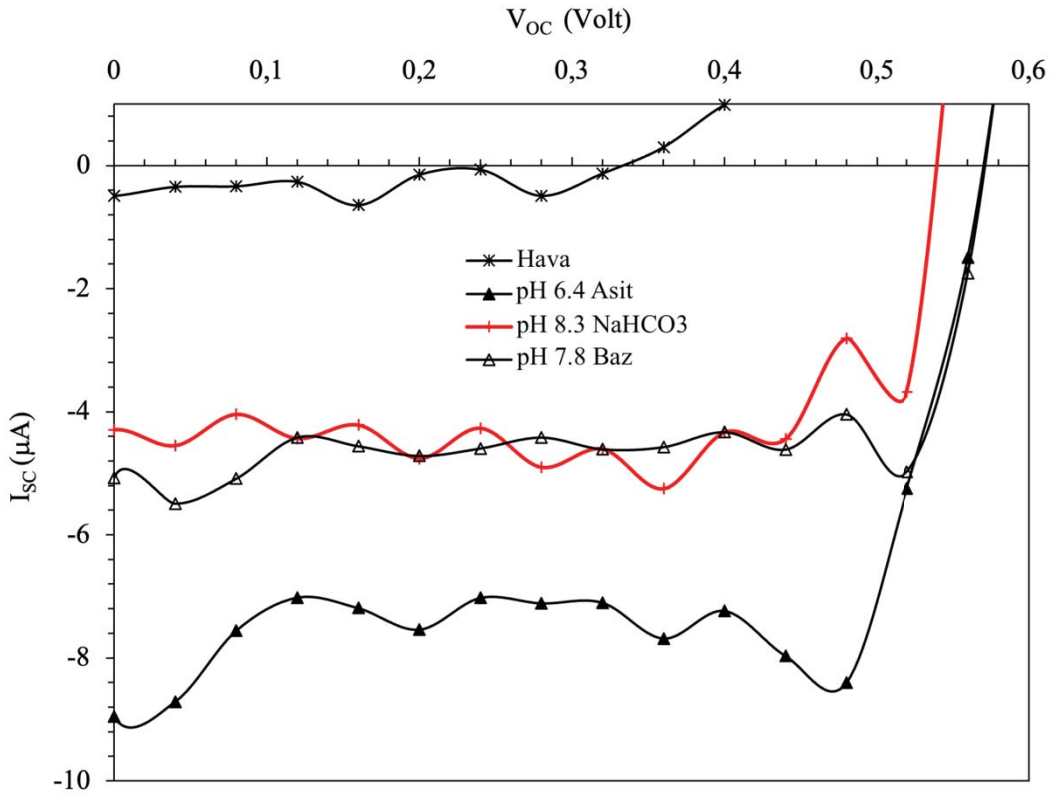

Şekil 42. Au/GS/nSi yapının farklı sıvı ortamların içinde kısa devre akım açık devre gerilim karakteristiği

Au/GS/nSi yapıda, metal (Au) katman anot ve GS yapı proton değiştirici katı elektrolit olarak görev almaktadır. GS/nSi sınırı katottur. Metal yüzey örneğin hidrojen içeren suya daldırıldığında

$$2H_2O \rightarrow 2H_2 + O_2 \quad (1)$$

ve hidrojen aşağıdaki iki farklı reaksiyon ile proton ve elektronlara veya OH^- iyonlarına parçalanır:

$$H_2 \rightarrow 2H^+ + 2e^- \quad (2)$$

$$H_2O \rightarrow H^+ + OH^- \quad (3)$$

oluşan elektronlar dış devreyi dolanırken, proton (H+) katot ara yüzeyine ulaşır.

GS yüzeyinde biriken diğer büyük moleküller reaksiyonu tersine işletmek üzere GS sınırına ulaşmaktadır. Deneyler direk asit, baz ve $NaHCO_3$ ortamlarında yapıldığında da benzer bir pil karakteristiği oluşmuş, hidrojen içeriği arttığında yukarıda verilen reaksiyon neticesinde kısa devre akımı artmıştır. Kısa devre akım ve açık devre gerilimleri Tablo 2'de verilmiştir.

Tablo 2. Kısa devre akım ve açık devre gerilimleri

Ortam	I_{SC}(μA)	V_{OC} (mV)
Hava	0.50	320
pH 6.4 Asit	8.96	575
pH 7.8 Baz	5.08	575
pH8.3 $NaHCO_3$	4.30	540

Bazik pH ile asidik pH aralığında net bir fark oluşurken pH 7.8-8.3 baz ve $NaHCO_3$ ortamlarında net farklılaşma oluşmadığı ve açık devre geriliminde de $NaHCO_3$ ortamında bir düşüş yaşadığı belirlenmiştir.

Sensör yapısının ilgili 3 farklı pH'ya sahip sıvı içerisinde herhangi bir dış besleme olmadan oluşturduğu kısa devre akımları zamana bağlı ölçüldüğünde ise yine pH 6.4 asitte 8.5 μA'e ulaşan ilk 1 dakika içerisinde artan ve sonra hızlı düşüşe geçen ve 1-1.5 μA'de sabit bir değerde doyuma ulaşan bir süreç izlediği, pH 7.8 baz ortamında aside göre zayıf ve daha hızlı bir artış ile yine aside göre hızlı azalarak sabitlendiği, pH 8.3 $NaHCO_3$ içinde ise kısa devre akımının zayıfça artarak yaklaşık olarak sabitlendiği genel olarak asitte tepkinin ilk 150 saniye içinde bazda ve $NaHCO_3$'te ise ilk 30 saniyede gözlemlenmiş ve Şekil 43'te gösterilmiştir.

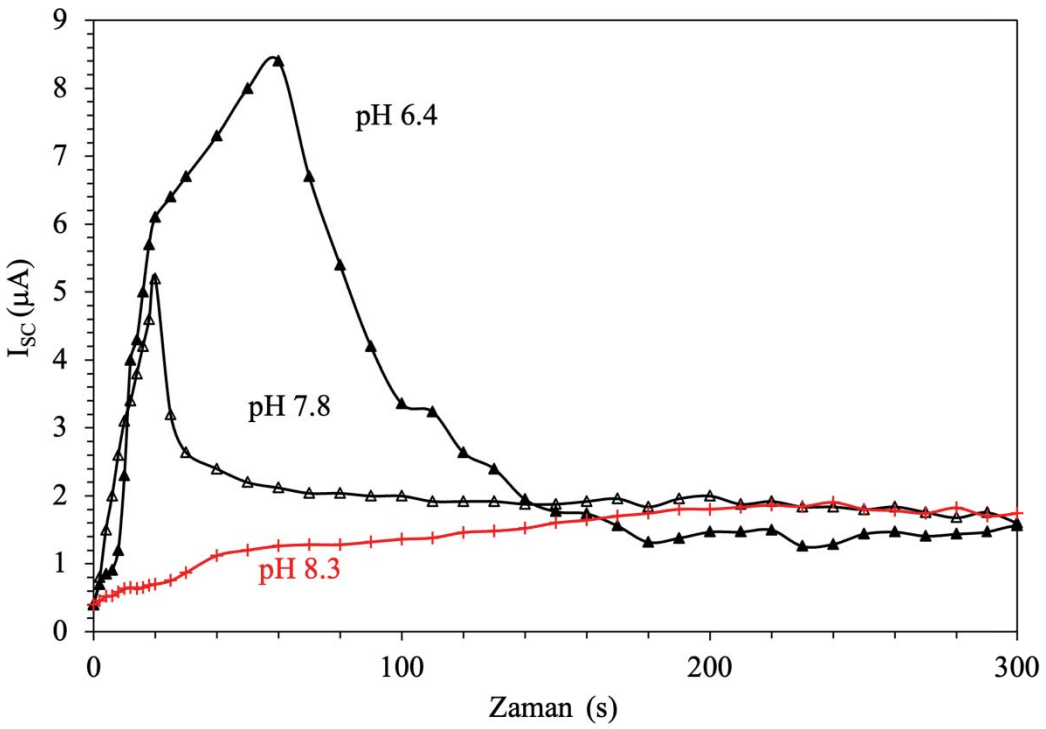

Şekil 43. Au/GS/nSi yapının farklı sıvı ortamların içinde kısa devre akımı zaman değişimi

GS yüzeyinin kendine özel yüzey bağ yapısı FTIR spektrum ölçümleri ile belirlenmesi için deney yapılmış, Şekil 44'te geçirgenliğin dalga sayısı ile değişimi kızılötesi bölgede verilmiştir. İlgili pH değerine sahip sıvılarda 5 dakika bekledikten sonra kurutulup alınan FTIR spektrumlarında özellikle pH 6.4 asit ortamında odaya ve pH7.8 baz ortamına göre Si-Hx yüzey soğurma bağlarında en yüksek artış görülmüş, pH6.4 asit ile işlenmiş örneğe $NaHCO_3$ damlatıp kuruttuktan sonra ölçüm alınan örnekte akım gerilim ve kısa devre zaman ölçümlerini destekleyici yönde HCO_3^-, OH, CH_2, CH_3 pikleri belirmiştir.

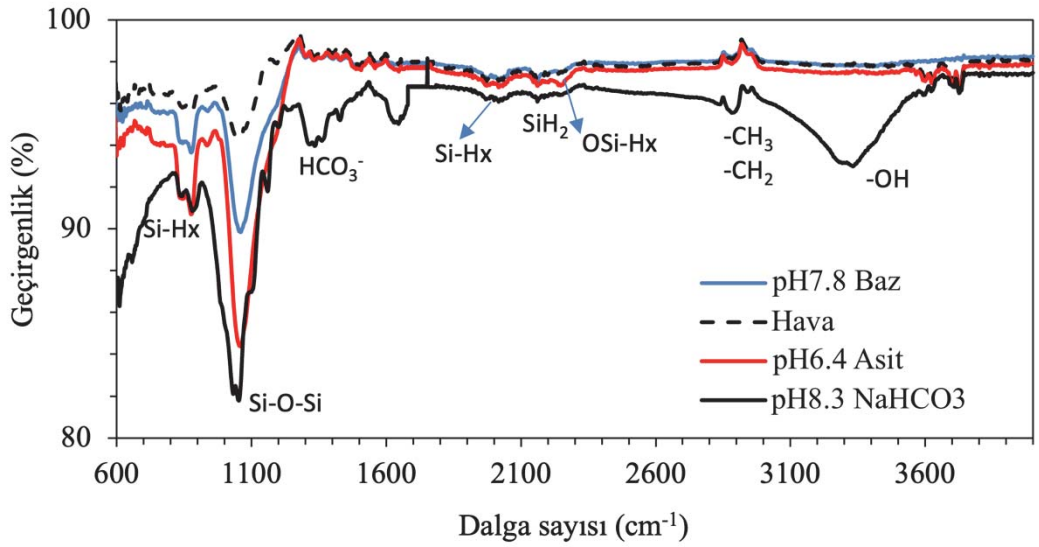

Şekil 44. Hava ve farklı pH sıvılara 5 dakika maruz bırakılmış GS yüzeyin FTIR geçirgenlik spektrumu

Grafik 4'te belirtilen FTIR ve dalga sayısı değerlerinin yorumlanmasına yardımcı olması amaçlı, molekül türü ve ilgili kimyasal bağ pozisyonuna ait dalga numaraları Tablo 3'te verilmiştir.

Tablo 3. Molekül türü ve ilgili kimyasal bağ pozisyonuna ait dalga numaraları

Tür	Kimyasal Bağ Pozisyonu (cm^{-1})	Referans
H_2O	1640	[185]
HCO_3^-	1005; 1300; 1365; 1650	[185]
Si-O-Si	1050-1100	[186]
Si-H_x	660;805;835;870;905;936;976;2090; 2100	[186–188]
-CH_3, CH_2, SiH_2, $OSiH_x$ ve –OH	2850-2962;2104;2259;3000-3700	[189]

4.2. In Vivo Çalışmalar

Şekil 45, flep damarları açıkken sensörün yaklaşık 15-20 dakika boyunca kısa devre akım değişimini göstermektedir.

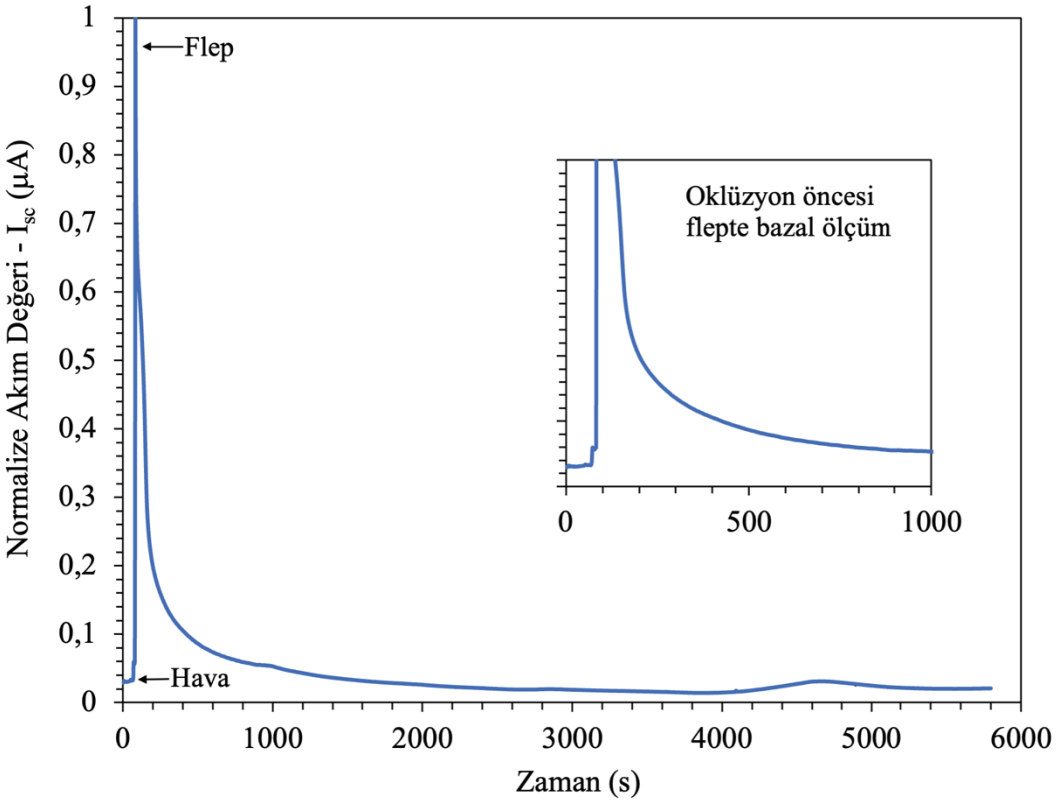

Şekil 45. Sensör ile hava ölçüm alınması sonrasında, flep altına yerleştirilmesi esnasında elde edilen bazal ölçüm. Yerleştirme ve öncesi anları oklar ile gösterilmiştir.

4.2.1. Arter Grubu

Arteriyel oklüzyonu takip eden süreçte ortaya çıkan akım artış pikleri 5 hayvan deneyinde gözlemlenmiş olup sinyal trasesi Şekil 46'da verilmiştir.

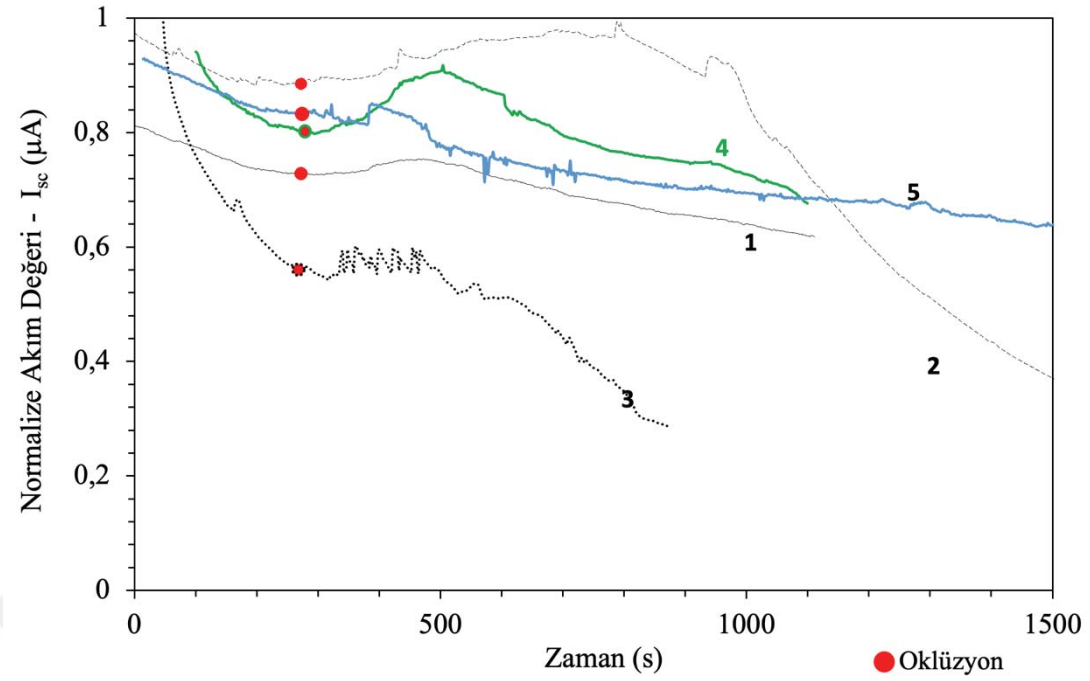

Şekil 46. Arter grubunda oklüzyon anından itibaren gözlemlenen akım artış sinyalleri

Oklüzyon anından sonra akımın artmaya başlama süreleri ve sonrasında net sinyal pikinin ortaya çıkma süreleri Tablo 4'te görülmektedir. Oklüzyon sinyalinin oklüzyondan yaklaşık 60-214 s sonra ortalama 105 s görünmeye başladığı ve sinyal pikinin ortalama 386 s ile yaklaşık 200-720 s arasında tamamlandığı ölçülmüştür.

Tablo 4. Arter grubunda ölçüm uygulanan hayvanlarda gözlenen oklüzyon sonrası tepki süreleri ve sinyal uzunluğu.

Hayvan	Oklüzyondan sinyal pikine kadar geçen süre (s)	Sinyal pik süresi (s)
ART1	68.0	400
ART2	102	720
ART3	60.0	200
ART4	214	402
ART5	80.0	208
Ortalama ± SD	104,8 ± 63,1	386 ± 211,1

İkinci oklüzyonlarda ilk oklüzyonlara göre pik belirginliklerinin düştüğü gözlenmiştir. Örnek olarak ART2 örneğinde oklüzyondan 102 saniye sonra 720 saniyelik bir pik alınırken, 20 dakikalık akım restorasyonu sonrasında ikinci oklüzyonda pik oluşma süresinin 200 saniyeyi aştığı görülmektedir (Şekil 47).

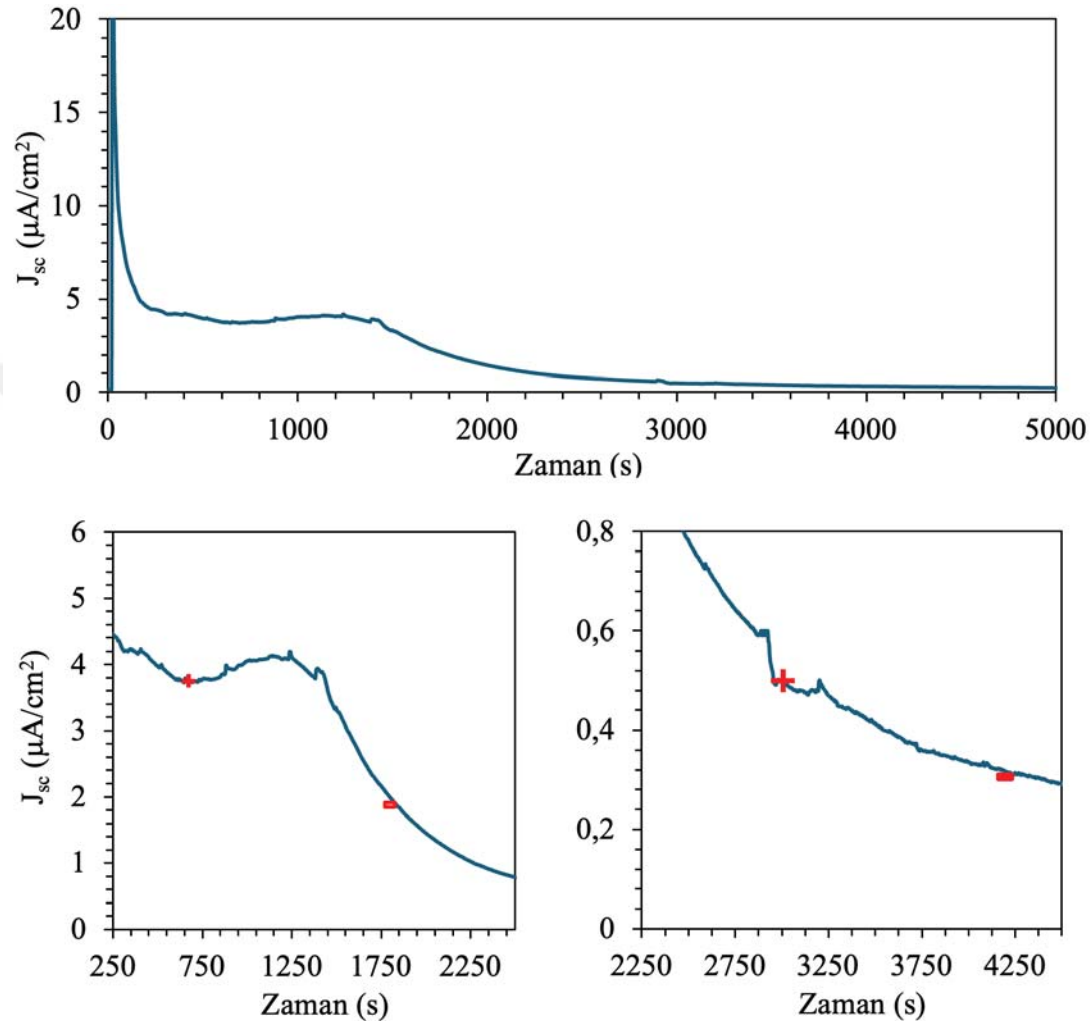

Şekil 47. ART2 örneğinin tüm ölçümü (üst). İlk (alt, sol) ve ikinci (alt, sağ) oklüzyonlardaki pik farkları dikkat çekmektedir. (Oklüzyon anları "+", oklüzyonun açılma anları "–" ile işaretlenmiştir).

4.2.2. Ven Grubu

Kullanılan 5 hayvanın 3'ünde sağlıklı ölçüm elde edebildiğimiz ven oklüzyonu deneyleri ve sinyal sonuçları Şekil 48'de gösterilmiştir. Arteriyel oklüzyonlara benzer bir davranış sergileyen süreç, muhtemelen daha az asidoz nedeniyle akışta daha az artışa neden oldu veya zamana yayılmış daha zayıf bir artış şeklinde bir sinyal üretti.

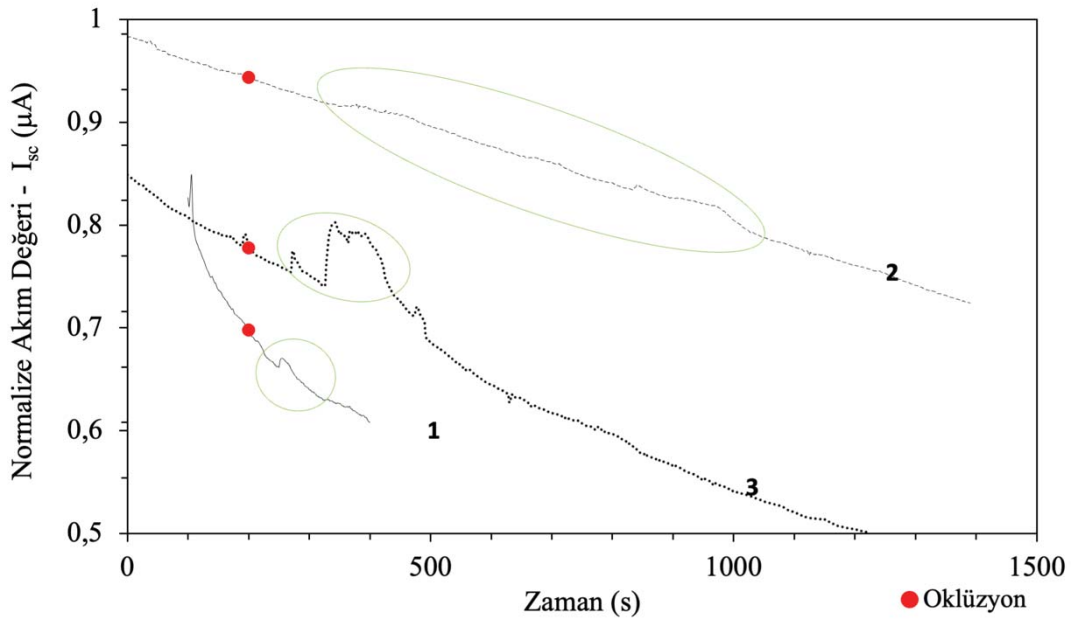

Şekil 48. Ven grubunda oklüzyon anından itibaren gözlemlenen akım artış sinyalleri

Oklüzyon anından sonra akışın artmaya başlama süreleri ve sonrasında net sinyal pikinin ortaya çıkma süreleri Tablo 5'te verilmiştir. Oklüzyon sinyalinin damar oklüzyonundan yaklaşık 80-180 s sonra ortalama 130 s görünmeye başladığı ve sinyal zirvesinin ortalama 440 s ile yaklaşık 154-848 s arasında tamamlandığı gözlemlenmiştir.

Tablo 5. Ven grubunda ölçüm uygulanan hayvanlarda gözlenen oklüzyon sonrası tepki süreleri ve sinyal uzunluğu.

Hayvan	Oklüzyondan sinyal pikine kadar geçen süre (s)	Sinyal pik süresi (s)
VEN1	84	154
VEN2	180	848
VEN3	126	314
Ortalama ± SD	130 ± 48.1	438,7 ± 363.4

4.2.3. Pedikül Grubu

5 hayvandan 3'ünde sağlıklı ölçüm elde edebildiğimiz pedikül oklüzyonu deneyleri Şekil 49'da gösterilmektedir. Pedikül oklüzyonu sonrasında sinyal tipi damar ve arterlerdekinden farklı bir karaktere sahiptir. Belli bir süre sonra gürültülü akım değerleri olarak kendini gösteren süreç çoklu iyon akışına işaret etmektedir.

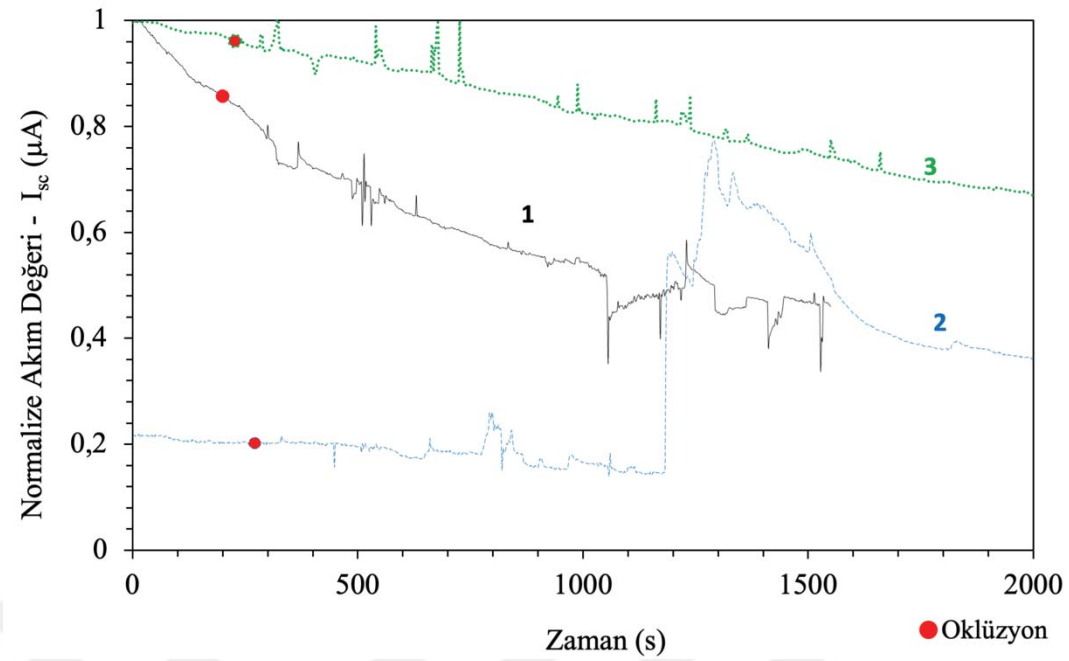

Şekil 49. Pedikül grubunda oklüzyon anından itibaren gözlemlenen akım artış sinyalleri

Tıkanma anından sonra akışın gürültülü tip olarak kendini göstermeye başlaması için geçen süreler Tablo 6'da verilmiştir. Oklüzyon sinyalinin pedikül oklüzyonundan ortalama 100-266 saniye sonra, yani ortalama 170 saniye sonra ortaya çıkmaya başladığı tespit edilmiştir. Sinyaller gürültü olarak izlendiğinden ötürü, pik süresi hesaplanamamıştır.

Tablo 6. Pedikül grubunda ölçüm uygulanan hayvanlarda gözlenen oklüzyon sonrası tepki süreleri ve sinyal uzunluğu.

Hayvan	Oklüzyondan sinyal pikine kadar geçen süre (s)
PED1	144
PED2	266
PED3	100
Ortalama ± SD	170 ± 86

5. TARTIŞMA

Mikrocerrahi ile serbest doku transferi, kanser veya travma sonrası rekonstrüktif cerrahi için önemli ve sık uygulanan bir prosedürdür [3,10]. Ameliyattan sonraki özellikle ilk 48 saat, başarısız bir flebi tanımlamak ve kurtarmak için kritik öneme sahiptir [12,34,35]. Serbest doku nakilleri, kompleks planlama, titiz ve uzun operasyonlar ve yakın postoperatif hasta takipleri gerektirir [3]. Nakledilen dokunun kaybedilmesi, uzamış yatış süresi, yeni ameliyat gereksinimleri ile sonuçlanabilir [12,18,33]. Daha önemlisi, nakledilen bir dokunun aynısının tekrar nakledilebilmesi donör alan kısıtlılığı ve vaskülerite açısından her zaman mümkün değildir. Güncel başarı oranları ne kadar yüksek olsa da başarısızlığı kompanse etmek mümkün olmadığından ötürü sürekli izlem ve flep başarısızlık oranlarını azaltmak mikrocerrahların en önemli hedeflerindendir[12,34,35]. Flep kayıplarında, kaybın erken fark edilmesi ve erken müdahalelerin, flebi kurtarmaya yönelik girişimlerin başarılarını arttırdığı daha önceki çalışmalarda gösterilmiştir [18,34,35,190]. Bu çalışmanın amacı, iskemik bir flepte oksijenli solunumun kısıtlanması dolayısı ile meydana gelecek asidozu ve proton artışını tespit edebilecek yeni bir sensörü tasarlamak, üretmek ve hayvan modellerinde fonksiyonlarını doğrulamaktır.

Chao ve ark. gözlemlerine göre serbest doku nakillerinde ideal izleme yöntemi hem hasta hem de flep için zararsız, sürekli, doğru, ucuz, anlık, noninvazif, objektif, kaydedilebilir, güvenilir, tekrarlanabilir, hassas ve yorumlaması basit olmalıdır [15]. Bu nedenle konvansiyonel klinik izlem yöntemleri mikrovasküler doku transferlerinin postoperatif takiplerinde hala altın standart olarak kabul edilmektedir, çünkü bu gereksinimlerin tamamını sağlayacak bir yöntem kolay ulaşılır bir şekilde henüz mevcut değildir [1,64,92,191]. Klinik gözlem, akustik Doppler ultrasonografi ile birlikte kullanılsa bile subjektiftir, sürekli ölçüm sunmaz ve deneyimli personel gerektirir.

İmplante edilebilir Doppler probları klinik uygulamada özellikle yurt dışı merkezlerde kullanılmaktadır ve serbest fleplerin sağkalım oranını artırdığı bildirilmiştir [19,102,104]. Bu problarda hastayı makineye bağlayan bir kablo bulunmaktadır. Bu da ameliyat sonrası hasta mobilizasyonunu kısıtlayabilir ve potansiyel olarak cerrahi alan enfeksiyonunda ve pedikül geriminde artışa neden olabilir [113]. İşlevini tamamlandığında ise çıkarılmaları gerekebilir [103,114]. Yakın kızılötesi spektroskopi, implante edilebilir Doppler probundan daha az invazif olması ve yoğun hemşirelik bakımı ihtiyacını azaltabilmesi nedeniyle flebi sürekli olarak izlemek için umut vaat eden bir başka tekniktir [76,78]. Bu tekniğin ayrıca flep kaybını daha erken tespit edebildiği ve flep kurtarma oranlarını iyileştirebildiği bildirilmiştir [76]. Bununla birlikte, bu tekniğin gömülü flep için kullanılması zordur ve arteriyel ile venöz tıkanıklıkları ayırt etmekte zorlanmaktadır [76]. İmplante edilebilir NIRS sensörlerine ait deneysel çalışmalar devam etmektedir [192]. Fotopletizmografi (FPG) sensörleri kalp atış hızının ve kan basıncının kablosuz olarak izlenmesi için kullanılmaktadır [96]. FPG sensörleri küçük boyutlarda üretilebilmeleri, giyilebilir bir teknoloji olarak çalıştıkları gösterilmiştir ve izleme için implantasyon gerekli olmadığından avantajlıdır [94,95]. Lazer Doppler akış ölçümü de klinikte kan akımını tahmin etmek için kullanılmaktadır [66,67,193]. Bu yöntem noninvaziftir ancak büyük ölçüde operatörün deneyimine bağlıdır. Mikrodiyaliz sistemi, hipoksi-iskemi derecesini belirlemek için hücre maddesindeki laktatın pirüvik aside oranını analiz etmek için de kullanılabilir ve bu nedenle serbest fleplerin canlılığını izlemek için yararlı bir araçtır [29,30]. Mikrodiyaliz sistemi doğru olmasına rağmen pahalı ve invaziftir. Mikrodiyaliz sistemi serbest flep takibi için deneyimli bir operatör gerektirir ve devamlı bir ölçüm sunmaz [20,126].

Asidite tayini, pH ölçümü ve flep viabilitesi arasındaki ilişkileri değerlendiren çalışmalar 1972'de Glinz ve Clodius tarafından başlatılmıştır [194]. Yaptıkları çalışmada 8 adet domuzda kaldırılan pediküllü random cilt fleplerinde cam elektrotlu pH cihazları ile flep üzerinde belirledikleri 3 zonda ölçüm almış ve 0.35 üzeri asidoz yönünde pH değişimini flep viabilitesinin bozulması açısından anlamlı saptamışlardır [194]. Raskin ve ark. ise 1983'te yaptıkları eş zamanlı klinik ve deneysel çalışmada, 4x3 cm boyutlarında kaldırılan sıçan kasık fleplerinin orta bölgelerine elektrodları stab insizyon sonrasında yerleştirerek arter, ven ve pedikül oklüzyonları gerçekleştirmişlerdir [155]. Buna ek olarak kliniklerinde 9 hastaya uyguladıkları doku

nakillerinde kullanılan fleplerde de pH ölçümü gerçekleştirmişlerdir. Bu çalışmanın sonucunda hayvan deneyinde özellikle oklüzyon sonrası ilk 30 dakikada pH seviyesinde akut düşüşün gerçekleştiği, klinik çalışmada ise önceki çalışmada bahsi geçen 0.35 pH düşüşünün oklüzyondan 2 saat sonra gerçekleştiğini ve 3 flep kaybını bu şekilde tayin ettiklerini bildirmişlerdir [155]. Bundan 2 sene sonra, Dickson ve Sharpe, yaptıkları hayvan çalışmasında, benzer 4x3 cm epigastrik fleplere kullanılarak uygulanan stab insizyonlar sonrasında 3 cm uzunluğundaki elektrodları insizyona yerleştirerek sürekli ölçüm elde etmişlerdir [156]. Bu ölçümlerde, 30 dakikalık oklüzyon sonrasında sırası ile arter, pedikül ve ven gruplarında, 0.37, 0.34 ve 0.14'lük pH düşüşleri gözlemlemiş olsalar da, 5 dakikalık ölçümlerinde bile pH değerlerinde düşüş saptamışlardır. Bu çalışma ile benzer olarak, arter ve pedikül tepkisi belirgin olmak ile beraber, vendeki pH düşüşü çok daha yavaş ve daha az belirgin olarak görülmüştür. Hidrojen protonları ölçümü ve pH tayini ile flep viabilitesinin korelasyonunu amaçlayan bu çalışmalardan sonra, pH ölçümü ile diğer modaliteleri karşılaştıran ilk çalışma ise 1993 ve 1996 yılında Warner ve ark. ile Issing ve Naumann tarafından yayınlanmıştır [154,158]. Warner ve ark. pH ölçümünün etkinliğini sıcaklık ile kıyaslarken, Issing ve Naumann ise bu kıyası hem sıcaklık hem de flüoresan modaliteler ile beraber gerçekleştirmiştir. Warner ve ark. yaptıkları çalışmalarda, mevcut elektrodlarının tepki süresinin arter oklüzyonlarında 30 saniye, ven oklüzyonlarında ise 60 saniyeye kadar düşebildiğini göstermiş olsalar da bu çalışmada kullanılan pH ölçüm yöntemi için elektroddan alınan sinyal ve pH ölçümü için farklı ekipman ihtiyacının olması yöntemlerinin önemli bir kısıtlamasıdır [154]. Çalışmamıza yansıtılabilecek en önemli çıktılarından bir tanesi ise, farklı flep katmanlarında, kasa veya cilt altı yağlı dokuya yerleştirilse dahi pH ölçümünün oklüzyonda anlamlı değişiklikler sağlamasıdır [154]. Issing ve Naumann ise, deri flebi canlılığını değerlendirmek için bir pH izleme sistemi kullanmışlar ve sonuçları sıcaklık ve flüoresan takipleri ile karşılaştırmışlardır [158]. Bu çalışmanın çalışmamızdan ve kendinden daha önceki çalışmalardan en önemli farkı, oklüzyon sonrası erken dönemi değil, uzun dönemi incelemesidir. İskemi derecesini tahmin etmek için kullanılabilen pH izleme sistemi, dokuya bir pH mikro elektrodunun yerleştirilmesini gerektirmektedir. Tüm çalışmaların özeti ile, pH izleme sistemi düşük karmaşıklığa sahiptir, pahalı değildir ve gerçek zamanlı veri sağlar. Ancak cihaz flebe ciltten bir insizyon açılması gereksinimi ve elektrodun yerleştirilmesi zorunluluğu nedeni ile invaziftir. Flep takibini amaçlayan pH sensörünün cilt bağımlı olması, cilt

insizyonundan mikro elektrod yerleştirilmesini gerektirmesi ve bize postoperatif dönemde stabilite açısından kuşku uyandırması, kullanım sıklıkları her geçen gün artan gömülü fleplerde kullanımlarının kısıtlı olması gibi sebepler, çalışma prensibi pH ölçüm cihazları ile benzer ancak flep içerisine gömülebilen bir sensör üretim ihtiyacı doğurmuştur.

Güncel literatürde, cilt, mukoza ve açık yaralara yönelik birçok pH ölçüm yöntemi bulunmasına rağmen çoğunluğu flep takibine yönelik değildir. Lee ve ark. yaptıkları çalışmada ve ürettikleri sensörde periferik arter hastalığı modelinde dermal iğnelerle donanımlı bir pH sensörü üretmişlerdir [159]. Sıçanlar için yaptıkları model üzerinde yaklaşık 5 dakikalık oklüzyon süresinde 1.75 birimlik bir pH düşüşü gözlemlemişlerdir. Kronik periferik arter hastalığından ziyade akut iskemideki işlevinin sadece 1 hayvanda gösterilmiş olması, yöntemde flep ve beslendiği damarın oklüzyonunun değil, bacağın turnike ile sıkıştırılmasını kullanması, ven oklüzyonu için verisinin bulunmaması, mevcut sensörün dermis ve cilt altı yağlı dokudan iğneler aracılığı ile bilgi alması nedeniyle vücudun dışına ve cilde bağımlı olması çalışmamızda kullandığımız sensör ve yöntemimizden belirgin farklılıklarını oluşturmaktadır. Bu sensör dışında, iskemik koşullarda test edilmeyen, vücut sıvıları veya dermis üzerinden cilt, mukoza ve/veya açık yara pH'ı üzerine ölçüm alabilen, elektrokimyasal-potansiyometrik [195–202], optik [203,204] veya kolorimetri-flüoresans [205–211] bazlı birçok farklı sensör modeli çalışılmış ve geliştirilmeye devam etmektedir. Ancak bu sensörler, devamsız da olsa gerçek zamanlı veri sağlama özellikleri sunsalar dahi, büyük çoğunluğu açık yara ve trans dermal ölçümlere kısıtlı olup oklüzyon modellerinde herhangi bir deneysel çalışmaları sunulmamıştır.

Çalışmamızda üretilen tek kristal silikon tabanlı sensörler, tek kristal silisyum yüzeyinde elektrokimyasal anodizasyon işlemi ile oluşturulan gözenekli silisyum (GS) tabakası ve üzerine kaplanan altın (Au) metal elektrot ile oluşturulan Au/GS/nSi Schottky diyot cihazlarıdır. Gözenekli silisyum, tek kristal silisyuma kıyasla 103 m^2/cm^3 gibi yüksek bir yüzey alanına sahip nano ila mikro boyutlu gözeneklerle kaplı süngerimsi bir silisyum ağından oluşan proton iletkenliği özelliği ve benzersiz yüzey kimyasal bağ dağılımı ile özellikle yakıt pili uygulamalarında, özellikle gaz ve nem sensörü uygulamalarında dikkat çeken bir malzemedir [170,171]. Metal/GS/nSi Schottky diyot yapısının hidrojen içeren sıvılarda herhangi bir harici güç kaynağına ihtiyaç duymadan kısa devre akımı ve açık devre gerilimi ürettiği literatür

çalışmalarından bilinmektedir [212–214]. Flep dokusu sıvısı ile temas eden diyot yüzeyi, GS yapısı yüzeyinden sıvıyı gözeneklerin içine alır ve bir yakıt hücresi gibi kısa devre akımı üretir. Bu süreçte temas halindeki sıvının hidrojen içeriğindeki değişim diyot iç elektrik alanını ve dolayısıyla kısa devre akımını değiştirerek bir sinyal üretecektir. Ortamın asitliğinin artması veya H+ iyon konsantrasyonunun artması diyot kısa devre akımını artırırken, daha az olması veya ortamın H+ iyon konsantrasyonunu reaktif olarak azaltacak ortamlar ise tam tersine diyot kısa devre akımını azaltacaktır.

Sensörün hassas kalibrasyon özellikleri nedeniyle, bir ön çalışma niteliğinde olan çalışmamıza, prototip sensörü seçmek ve deney modellerini optimize etmek amacı ile 3 hayvan içeren ara bir hayvan deneyi dahil edildi. Planlama yapılırken, öncelikli olarak iskemiye daha duyarlı olacağı hipotez edinilerek rektus myokütanöz kas-deri flebi kullanılması planlandı. Literatür taramalarında, rektus abdominis flebi ile yapılan oklüzyon deneylerinde sensör denemelerinin yapıldığı görüldü ve fleplere önceki çalışmalara uygun şekilde kaldırıldı [215,216]. Ancak sensörün yerleşim güçlüğü, uzun ölçümler sırasında peritonun ekspoze olması nedenli olası sıvı kaybı ve en önemlisi proksimal pedikülün mevcut hayvan ebatlarında diseksiyona edinilmiş mikro klempler ile oklüzyona uygun görülmemesi nedeni ile, daha önce birçok çalışmada standardize edilmiş ve oklüzyon deneylerinde sıklıkla kullanılan epigastrik fleplerin kullanılmasına karar verildi. Ön çalışmaya ait diğer iki deneme bu flep üzerinde sağlıklı bir şekilde tamamlandıktan sonra ikinci aşama bu model üzerine kuruldu [217].

Tüm hayvanlarda bazal ölçümlerde ortalama interstisyel sıvının iyon içeriği, yani iletkenliği değişmediğinden, eğride herhangi bir değişiklik gözlenmemiştir. Numune yüzeyi hava ortamından dokuya yerleştirildiğinde, gözenekli silikon yüzeyi sıvıyı emer ve elektrik direnci veya elektrik alan değişimi nedeniyle yarı iletken-metal arayüz bölgesinde bir denge oluşur. Kısa devre akımı sıvı içeriği ile dengelenir ve yaklaşık olarak sabitlenir. Kısa devre akımının giderek zayıflayan yavaşlaması, arayüz bölgesi yük dengelemesinin dinamizmi nedeniyle temas sıvısının sıvı numunenin içine ve dışına sürekli hareketinden kaynaklanmaktadır. Bu bulgular in vitro deneyler ile uyumluluk sağlamaktadır.

In vitro deneylerde, sensörün ilgili asit, baz ve fizyolojik koşullarda tampon mekanizmada baskın olarak kullanılan bikarbonat sistemini taklit etmesi amacı ile $NaHCO_3$ içeren belirtilmiş pH değerlerine sahip sıvılar kullanılmıştır. Herhangi bir dış besleme olmadan kısa devre akımları zamana bağlı ölçüldüğünde asit ortamda 8.5 μA civarına ulaşan ve ilk 1 dakika içerisinde artan ve sonra hızlı düşüşe geçen ve 1-1.5 μA sabit bir değerde doyuma ulaşan bir trend izlenmiştir. Bu ölçümler, sıvı ortamlara yerleştirildiğinde önce yukarıdaki sürecin oluştuğunu, oksijen ve diğer moleküller GS arayüzüne ulaştığında ise sürecin reaktif GS arayüzünde tersine işlediğine işaret etmiştir. Bununla birlikte $NaHCO_3$ ortamına yerleştirildiğinde kısa devre akımının 0.4 μA'den 1.2 μA düzeyine yavaş artıp sonra yaklaşık olarak sabitlendiği belirlenmiştir. Bu durum $NaHCO_3$ içeren ortamda, sensörün yüzeyinde aşağıda verilen reaksiyonlarla gösterilen asidik bir ortam sonrasında asit ortamına göre daha düşük bir kısa devre akımına ulaştıracak şekilde süreci yönelteceğini düşündürmüştür:

Asit fazlalığı olması durumunda;

$$HCO_3^- + H^+ \leftrightarrow H_2CO_3 \leftrightarrow CO_2 + H_2O \quad (4)$$

Baz fazlalığı durumunda ise;

$$OH^- + H_2CO_3 \leftrightarrow HCO_3^- + H_2O \quad (5)$$

Hipotezimiz ile uyumlu olarak, in vivo deneylerde, arter-ven tıkama zamanında ortalama 105-130 s civarında, arter grubunda daha belirgin olmak üzere gerçekleşen kısa devre akımı artışı yukarıda laboratuvar şartlarında direk saf asit ve baz ortamlarında alınan sonuçlarla uyumlu olarak saptanmıştır. İn vitro çalışmalar ile değerlendirildiğinde oluşan pikin genişliği ve yüksekliği oluşan tıkanmaya bağlı asitlik miktarıyla ilişkili olduğu, bununla birlikte tamponlama sürecinde olası $NaHCO_3$ moleküllerinin örnekle temasının gerçekleşme süresi ile de bu pik oluşum sürecinin ilişkili olabileceği düşünülmüştür. 5 arter oklüzyonunun tepki şiddet ve sürelerinin farkı ve sonrasında akım değişim hızları örnek yüzeyinde gelişen ilk asidik tepkiden sonra reaktif süreçlerin oluşturduğu sonuçlarla ilişkili olduğu düşünülmektedir. Tüm oklüzyon süreçlerinden sonra akımlarda önce etkin düşüş ve ardından doyum in vitro deneylerde olduğu gibi belirgindir. İlginç olarak, tekrarlayan ölçümlerde, saptanmış bu sinyallerin giderek belirsizleştiği gözlenmiştir. Bu sürelerdeki değişimin özellikle tamponlama işlemi ile örnek yüzeyindeki iyon değişim hızı ile ilgili olduğu

düşünülmektedir. Dokular arası interstisyel sıvıda bu reaktif süreci kısa devre akımı lehine ve/veya aleyhine işletecek birçok karmaşık mekanizma oluştuğu bilinmektedir [218]. Oklüzyonun kaldırılması sonrasında akımın azalmaya devam etmesi, hatta azalmanın hızlanması, tamponlama işlemi sırasında oluşan negatif iyonların asidoz ile cihaz elektrik alanını ters yönde değiştirmesi ve nötr moleküllerin gözenekleri tıkaması ile ilgili olduğu düşünülmektedir. Benzer şekilde, tekrarlayan ölçümlerde, sinyallerin zayıflaması da aynı mekanizma ile açıklanabilir. FTIR spektrofotometri deneylerinde gözlenen, pH 6.4 asit ile işlenmiş örneğe $NaHCO_3$ damlatıldıktan sonra saptanan HCO_3^-, OH, CH_2, CH_3 pikleri, sensörün yüzeyinde bu iyonların mevcut olduğunu göstermiştir ve mevcut bulguları destekler niteliktedir. Tüm bunlara rağmen, sensörün arter ve ven oklüzyonunda belirgin sinyal artışı sağlaması, klinik senaryoya yansıtıldığında yeterli bir bulgudur. Çünkü klinik senaryo içerisinde total oklüzyonun cerrahi eksplorasyon ve re-anastomoz dışında herhangi bir çözümü yoktur. Dolayısı ile sensörün bazal ölçüm altında damar oklüzyonunu olduğu anda kısa sürede tanıması, klinik kullanım için yeterlidir.

Şaşırtıcı olarak pedikül oklüzyonunda ise, sinyaller artefakt olarak gözlenmiştir. Literatürdeki çalışmalarda, benzer şekilde ölçüm alınmaması nedeni ile kıyaslama çok mümkün olmamasına rağmen, direkt pH ölçümünde pedikül oklüzyonunun arter oklüzyonuna yakın bir trende yol açtığı bildirilmiştir. Ancak çalışmamızda, arter ve ven gruplarında izlenen sinyallerden tamamen farklı olacak şekilde, pedikül oklüzyonu sonrasında sensör gürültü artışı şeklinde tepki vermiştir. Mevcut bulguların moleküler düzeyde açıklanabilmesi için daha ileri çalışmalara ihtiyaç vardır.

Çalışma esnasında 15 hayvanın 4'ünde (2 VEN, 2 PED grubunda) sağlıklı ölçüm alınamamıştır. Her hayvanda aynı sensörün farklı versiyonlarının denenmesinden ötürü, sensöre bağlı hatalar düzgün ölçüm alınmasını engellemiş olabilir. Sensör açık havada ölçüm verdikten sonra flep altına yerleştirilmiştir. Bu durumda bazal ölçüm değerleri normal karşılandığında 20 dakikalık ölçüm sonrasında oklüzyon gerçekleştirilmiştir. Oklüzyon altında sonuç alınamayan fleplerin herhangi birinin arter grubunda yer almaması, halihazırda mevcut tepkilerinin arter grubundan daha düşük olan ven grubunda veya tepkinin artefakt benzeri gürültülü sinyaller olarak algılandığı pedikül grubunda, sensörün tepki aldığı ancak bu tepkinin algılanamadığı lehine de yorumlanabilir. Oklüzyona tepki sinyalleri elde edilmiş örneklerde sonraki oklüzyonlarda tepkinin azalmış olarak saptandığı elimizdeki diğer verilerde

mevcuttur. Aynı zamanda, fleplerde uygulanan aralıklı oklüzyonların (iskemik koşullandırma) flep beslenmesinde ve metabolizmasında değişikliklere yol açtığı sıçanlarda, diğer deneysel modellerde ve klinik çalışmalarda bildirilmiştir [55,219]. Dolayısıyla bu nedenle aynı hayvan üzerinde ölçüm prosedürü tamamlandığında, sağlıklı ölçüm alınmasa dahi yeni bir sensör ile ölçüm gerçekleştirilmemiştir. Tüm bunlar düşünüldüğünde ve sadece ilk oklüzyon tepkilerinin değerlendirmeye alınması da hesaba katıldığında, 15 hayvanın 4'ünde sağlıklı ölçüm elde edilememiş olmasın tahmin ve kabul edilebilir bir durumdur.

Bu çalışmanın bazı kısıtlamaları bulunmaktadır. İlk olarak, az sayıda örnek ve kısa bir takip değerlendirme süresi kullanılmıştır. Bunun sebebi, çalışmanın daha büyük bir çalışmaya geçmeden önce sensör işlev ve biyouyumluluğu değerlendirmek için yeni bir implantın pilot çalışması olarak tasarlanmış olmasıdır. Aynı nedenden ötürü, sensöre ait bir biyouyumluluk çalışması bulunmamaktadır. Sensörün içerdiği materyaller ayrı ayrı incelendiğinde, gözenekli silisyumun kabul edilebilir bir biyoemilebilir potansiyelinin olduğu ve biyouyumlu olduğu, altın ve gümüş metallerinin ise biyouyumlu inert materyaller olduğu önceki çalışmalarda bildirilmiştir [220,221]. Flep takibinde ilk 72 saat en değerli olmak üzere sensörün revaskülarizasyon tamamlanana kadar vücut içinde gömülü kalabiliyor olması yine de test edilmeli, biyoemilebilir versiyonları üzerine çalışılsa da çalışılmasa da mevcut hali ile biyouyumluluk açısından uzun dönem implantasyon sonuçları ile tekrar değerlendirilmelidir. İkinci olarak, biosensörümüz gerçek kan akışını değil dokudaki pH değişikliklerini ölçmektedir. Bu sayede literatürde tanımlanmış tek arteriyel veya venöz ölçüm alan Doppler, çiftleyici veya damar basınç sensörlerinden ayrılmaktadır, ancak vücutta pH değişikliğine neden olabilecek tüm vücutsal metabolik veya respiratuar asit-baz düzensizlikleri sensör ölçümlerinde yalancı pozitifliklere neden olabilir. Sensörün akut iskemiye tepki vermesi ve bunun dışında stabil ölçümler sunması bu hadiselerin önüne geçmesinde değerli yol oynayabilir.

6. SONUÇ

Bu çalışmada, daha önce literatürde tanımlanmamış, iskemiye bağlı interstisyel alandaki iyon, proton ve dolayısı ile pH değişikliğini ölçmek amacıyla yeni bir sensör tasarlanmış ve in vivo ön çalışmalar ile etkinliğinin gösterilmesi amaçlanmıştır. Yapılan çalışmalarda, sensörün hassasiyetinin en belirgin arter oklüzyonunda olduğu saptanmıştır. Benzer, ama daha yavaş ve daha az belirgin bir tepki ise ven grubunda tespit edilmiştir. Pedikül oklüzyonu ise sensör okumalarında ani, gürültülü akım değişiklikleri olarak gözlemlenmiştir. Elde edilen veriler, sadece flep takibinde kullanılabilecek yeni bir sensör geliştirilmesinin yanı sıra, çalışmamızın ve kullanılan sensörün arteriyel ve venöz iskeminin moleküler ve hücresel düzeyde farklarının incelenmesine yarayabilecek yeni bir elektrofizyolojik test olabileceğini göstermektedir. Buna ek olarak çalışmamız, üretilmiş sensörün tepki süresinin kısalığı ve maliyet-etkin yapısı gelecekte üretilecek biyoemilebilir ve kablosuz örneklerinin üretilmesi ve denenmesi için ön çalışma niteliği taşımaktadır.

7. KAYNAKLAR

1. Salgado CJ, Moran SL, Mardini S. Flap Monitoring and Patient Management. Plast Reconstr Surg. 2009 Dec;124:e295–302.
2. Hallock GG. The complete classification of flaps. Microsurgery. 2004;24(3):157–61.
3. Hong JP, Suh HP. When and How to Perform Free Flaps. In: Hong JP, Suh H, editors. Diabetic Foot Reconstruction: A Practical Guide [Internet]. Singapore: Springer Singapore; 2022. p. 105–25. Available from: https://doi.org/10.1007/978-981-16-9816-3_9
4. Tamai S. History of Microsurgery. Plast Reconstr Surg. 2009 Dec;124:e282–94.
5. Tsai T, Breyer JM, Panattoni JB. History of microsurgery: Curiosities from the sixties and seventies. Microsurgery. 2013 Feb 24;33(2):85–9.
6. Steel BJ, Cope MR. A Brief History of Vascularized Free Flaps in the Oral and Maxillofacial Region. Journal of Oral and Maxillofacial Surgery. 2015 Apr;73(4):786.e1-786.e11.
7. Buncke GM. History of Microsurgery: The Legacy of Harry J. Buncke, MD. Semin Plast Surg. 2022 Nov 19;36(04):211–20.
8. Serletti JM, Higgins JP, Moran S, Orlando GS. Factors affecting outcome in free-tissue transfer in the elderly. Plast Reconstr Surg. 2000 Jul;106(1):66–70.
9. Pattani KM, Byrne P, Boahene K, Richmon J. What makes a good flap go bad?: A critical analysis of the literature of intraoperative factors related to free flap failure. Laryngoscope. 2010 Apr;120(4):717–23.
10. Khouri RK, Cooley BC, Kunselman AR, Landis JR, Yeramian P, Ingram D, et al. A prospective study of microvascular free-flap surgery and outcome. Plast Reconstr Surg. 1998 Sep;102(3):711–21.
11. Odorico SK, Reuter Muñoz K, J. Nicksic P, Gunderson KA, Wood K, H. Nkana Z, et al. Surgical and demographic predictors of free flap salvage after takeback: A systematic review. Microsurgery. 2023 Jan 25;43(1):78–88.
12. Hathorn T, Nickel C, Sharma A, Shabani S, Padhya T, Mifsud M. How do i salvage that flap?; An evidence-based primer on salvage techniques for head & neck microvascular free flaps. Oral Oncol. 2023 Jan;136:106246.
13. Ooms M, Heitzer M, Winnand P, Bock A, Katz M, Bickenbach J, et al. Impacts of vascular comorbidities on free flap perfusion in microvascular head and neck reconstruction. Eur Arch Otorhinolaryngol. 2023 Mar 10;
14. Slijepcevic AA, Yang S, Petrisor D, Chandra SR, Wax MK. Management of the Failing Flap. Semin Plast Surg. 2023 Feb;37(1):19–25.
15. Chao AH, Meyerson J, Povoski SP, Kocak E. A review of devices used in the monitoring of microvascular free tissue transfers. Expert Rev Med Devices. 2013 Sep 9;10(5):649–60.
16. Kwasnicki RM, Noakes AJ, Banhidy N, Hettiaratchy S. Quantifying the Limitations of Clinical and Technology-based Flap Monitoring Strategies using a Systematic Thematic Analysis. Plast Reconstr Surg Glob Open. 2021 Jul 12;9(7):e3663.

17. Guo H, Bai W, Ouyang W, Liu Y, Wu C, Xu Y, et al. Wireless implantable optical probe for continuous monitoring of oxygen saturation in flaps and organ grafts. Nat Commun. 2022 May 30;13(1):3009.
18. Kohlert S, Quimby A, Saman M, Ducic Y. Postoperative Free-Flap Monitoring Techniques. Semin Plast Surg. 2019 Feb 8;33(01):013–6.
19. Dunklebarger MF, McCrary H, King B, Carpenter P, Buchmann L, Hunt J, et al. Success of Implantable Doppler Probes for Monitoring Buried Free Flaps. Otolaryngology–Head and Neck Surgery. 2022 Sep 22;167(3):452–6.
20. Birkenfeld F, Naujokat H, Helmers AK, Purcz N, Möller B, Wiltfang J. Microdialysis in postoperative monitoring of microvascular free flaps: Experiences with a decision algorithm. Journal of Cranio-Maxillofacial Surgery. 2019 Aug;47(8):1306–9.
21. Ashammakhi N, Hernandez AL, Unluturk BD, Quintero SA, Barros NR, Hoque Apu E, et al. Biodegradable Implantable Sensors: Materials Design, Fabrication, and Applications. Adv Funct Mater. 2021 Dec 14;31(49):2104149.
22. Kang SK, Murphy RKJ, Hwang SW, Lee SM, Harburg D V., Krueger NA, et al. Bioresorbable silicon electronic sensors for the brain. Nature. 2016 Feb 4;530(7588):71–6.
23. Li Y, Chen W, Lu L. Wearable and Biodegradable Sensors for Human Health Monitoring. ACS Appl Bio Mater. 2021 Jan 18;4(1):122–39.
24. Boutry CM, Beker L, Kaizawa Y, Vassos C, Tran H, Hinckley AC, et al. Biodegradable and flexible arterial-pulse sensor for the wireless monitoring of blood flow. Nat Biomed Eng. 2019 Jan 8;3(1):47–57.
25. Oda H, Beker L, Kaizawa Y, Franklin A, Min JG, Leyden J, et al. A Novel Technology for Free Flap Monitoring: Pilot Study of a Wireless, Biodegradable Sensor. J Reconstr Microsurg. 2020 Mar 1;36(03):182–90.
26. Chen K, Tanna N. Principles of Flap Design and Application. In: Chung KC, editor. Grabb and Smith's Plastic Surgery. 9th ed. Wolters Kluwer; 2024.
27. Ly CL, Hsia HC. Principles of Flap Reconstruction: Muscle Flaps, Myocutaneous Flaps, and Fasciocutaneous Flaps. In: Chung KC, editor. Grabb and Smith's Plastic Surgery. 9th ed. Wolters Kluwer; 2024.
28. Maciel-Miranda A, Morris SF, Hallock GG. Local Flaps, Including Pedicled Perforator Flaps. Plast Reconstr Surg. 2013 Jun;131(6):896e–911e.
29. Azoury SC, Levin LS. Principles of Microsurgery. In: Chung KC, editor. Grabb and Smith's Plastic Surgery. 9th ed. Wolters Kluwer; 2024.
30. Saint-Cyr M, Schaverien M V., Rohrich RJ. Perforator Flaps: History, Controversies, Physiology, Anatomy, and Use in Reconstruction. Plast Reconstr Surg. 2009 Apr;123(4):132e–45e.
31. Hanasono MM. Transverse Rectus Abdominis Myocutaneous Free Flap. In: Handbook of Reconstructive Flaps. Georg Thieme Verlag; 2020. p. 65.
32. Perisanidis C, Kadletz L, Erovic BM. Complications in Free Flap Reconstruction. In: Gassner R, editor. Complications in Cranio-Maxillofacial and Oral Surgery [Internet]. Cham: Springer International Publishing; 2020. p. 287–94. Available from: https://doi.org/10.1007/978-3-030-40150-4_15
33. Perisanidis C, Kadletz L, Erovic BM. Complications in Free Flap Reconstruction. In: Gassner R, editor. Complications in Cranio-Maxillofacial and Oral Surgery [Internet]. Cham: Springer International Publishing; 2020. p. 287–94. Available from: https://doi.org/10.1007/978-3-030-40150-4_15

34. Hyodo I, Nakayama B, Kato H, Hasegawa Y, Ogawa T, Terada A, et al. Analysis of Salvage Operation in Head and Neck Microsurgical Reconstruction. Laryngoscope. 2007 Feb 2;117(2):357–60.
35. Novakovic D, Patel RS, Goldstein DP, Gullane PJ. Salvage of failed free flaps used in head and neck reconstruction. Head Neck Oncol. 2009 Dec 21;1(1):33.
36. Karinja SJ, Lee BT. Advances in flap monitoring and impact of enhanced recovery protocols. J Surg Oncol. 2018 Oct 21;118(5):758–67.
37. Gurtner GC, Neligan PC. Plastic Surgery E-Book: Volume 1 Principles [Internet]. Elsevier; 2023. Available from: https://books.google.com.tr/books?id=V5rxEAAAQBAJ
38. van Gijn D, D'Souza J, King W, Bater M. Free Flap Head and Neck Reconstruction with an Emphasis on Postoperative Care. Facial Plastic Surgery. 2018 Dec 28;34(06):597–604.
39. Bui DT, Cordeiro PG, Hu QY, Disa JJ, Pusic A, Mehrara BJ. Free Flap Reexploration: Indications, Treatment, and Outcomes in 1193 Free Flaps. Plast Reconstr Surg. 2007 Jun;119(7):2092–100.
40. Al-Dam A, Zrnc TA, Hanken H, Riecke B, Eichhorn W, Nourwali I, et al. Outcome of microvascular free flaps in a high-volume training centre. Journal of Cranio-Maxillofacial Surgery. 2014 Oct;42(7):1178–83.
41. Yang Q, Ren ZH, Chickooree D, Wu HJ, Tan HY, Wang K, et al. The effect of early detection of anterolateral thigh free flap crisis on the salvage success rate, based on 10 years of experience and 1072 flaps. Int J Oral Maxillofac Surg. 2014 Sep;43(9):1059–63.
42. Hui KCW, Zhang F, Shaw WW, Taylor A, Komorowska-Timek E, Lineaweaver WC. Assessment of the patency of microvascular venous anastomosis. J Reconstr Microsurg. 2002 Feb;18(2):111–4.
43. Hui KC, Zhang F, Shaw WW, Kryger Z, Piccolo NS, Harper A, et al. Learning curve of microvascular venous anastomosis: a never ending struggle? Microsurgery. 2000;20(1):22–4.
44. Chen KT, Mardini S, Chuang DCC, Lin CH, Cheng MH, Lin YT, et al. Timing of Presentation of the First Signs of Vascular Compromise Dictates the Salvage Outcome of Free Flap Transfers. Plast Reconstr Surg. 2007 Jul;120(1):187–95.
45. May JW, Chait LA, O'Brien BM, Hurley J V. The no-reflow phenomenon in experimental free flaps. Plast Reconstr Surg. 1978 Feb;61(2):256–67.
46. Furnas H, Rosen JM. Monitoring in microvascular surgery. Ann Plast Surg. 1991 Mar;26(3):265–72.
47. Stephan D, Blatt S, Riedel J, Mohnke K, Ruemmler R, Ziebart A, et al. The Impact of Transfer-Related Ischemia on Free Flap Metabolism and Electrolyte Homeostasis—A New In Vivo Experimental Approach in Pigs. J Clin Med. 2023 Oct 19;12(20):6625.
48. Cuomo R, Sisti A, Grimaldi L, Nisi G, Brandi C, D'Aniello C. Ischemic Damage of the Flaps: New Treatments. Journal of Investigative Surgery. 2020 Feb 7;33(2):189–90.
49. Kalogeris T, Baines CP, Krenz M, Korthuis RJ. Cell Biology of Ischemia/Reperfusion Injury. In 2012. p. 229–317.
50. Eiferman D, Perez-Tamayo RA, Abe K, Okum E, Higgins R. Real-time monitoring of cardiac metabolism using biosensors shows myocardial protection during ischemia-reperfusion injury with glucose–insulin–potassium administration. Surgery. 2007 Aug;142(2):150–5.

51. Röjdmark J, Hedén P, Ungerstedt U. Comparison of flap ischemia induced by arterial or venous occlusion in pigs with the aid of microdialysis. Eur J Plast Surg. 2000 Jul 17;23(5):278–82.
52. Setälä LP, Korvenoja EM, Härmä MA, Alhava EM, Uusaro A V., Tenhunen JJ. Glucose, lactate, and pyruvate response in an experimental model of microvascular flap ischemia and reperfusion: A microdialysis study. Microsurgery. 2004 Jan 23;24(3):223–31.
53. Seyid M, Tiftikcioglu Y, Erdem M, Akdemir O, Tatar BE, Uyanıkgil Y, et al. The Effect of Ceruloplasmin Against Ischemia-Reperfusion Injury in Epigastric Island Flap in Rats. Journal of Surgical Research. 2021 Nov;267:627–35.
54. Frueh FS, Jelvani B, Scheuer C, Körbel C, Kim BS, Giovanoli P, et al. Short-term molecular and cellular effects of ischemia/reperfusion on vascularized lymph node flaps in rats. PLoS One. 2020 Oct 6;15(10):e0239517.
55. Keskin D, Unlu RE, Orhan E, Erkilinç G, Bogdaycioglu N, Yilmaz FM. Effects of Remote Ischemic Conditioning Methods on Ischemia-Reperfusion Injury in Muscle Flaps: An Experimental Study in Rats. Arch Plast Surg. 2017 Sep 20;44(05):384–9.
56. Bellamy JL, Mundinger GS, Flores JM, Wimmers EG, Yalanis GC, Rodriguez ED, et al. Do Adjunctive Flap-Monitoring Technologies Impact Clinical Decision Making? An Analysis of Microsurgeon Preferences and Behavior by Body Region. Plast Reconstr Surg. 2015 Mar;135(3):883–92.
57. Creech B, Miller S. Evaluation of circulation in skin flaps. Skin Flaps Boston: Little, Brown. 1975;21.
58. Park RCW, Bresler AY, Bansal AP, Baredes S. Outcomes in microvascular head and neck reconstruction in the setting of restricted residency hours. Am J Otolaryngol. 2018 Sep;39(5):522–6.
59. Han ZF, Guo LL, Liu LB, Li Q, Zhou J, Wei AZ, et al. A comparison of the Cook-Swartz Doppler with conventional clinical methods for free flap monitoring: A systematic review and a meta-analysis. International Journal of Surgery. 2016 Aug;32:109–15.
60. Hummelink S, Kruit AS, van Vlaenderen ARW, Schreinemachers MJM, Steenbergen W, Ulrich DJO. Post-operative monitoring of free flaps using a low-cost thermal camera: a pilot study. Eur J Plast Surg. 2020 Oct 3;43(5):589–96.
61. Moran-Romero MA, López Mendoza FJ. Postoperative Monitoring of Free Flaps Using Smartphone Thermal Imaging May Lead to Ambiguous Results: Three Case Reports. International Microsurgery Journal. 2022;6(1).
62. Xie R, Liu Q, Zhang Y, Guo C, Huang X, Liu M. A wireless infrared thermometry device for postoperative flap monitoring: Proof of concept in a porcine flap model. Int Wound J. 2022 Dec 19;
63. Atomura D, Hoshino S, Osaki T, Sakakibara S. Simple and Easily Interpretable Flap Monitoring Method Using a Commercial Pulse Oximeter and a Widely Used Bedside Patient Monitor. Cureus. 2022 Dec 15;
64. Lovětínská V, Sukop A, Klein L, Brandejsová A. Free-Flap Monitoring: Review And Clinical Approach. Acta Chir Plast. 2020;61(1–4):16–23.
65. Brady C, Campos MS, Nikkhah D. The use of pediatric pulse oximetry to monitor the post-operative integrity of a free flap in a case. Microsurgery. 2023 Jan 30;43(1):89–90.

66. Svensson H, Pettersson H, Svedman P. Laser Doppler Flowmetry and Laser Photometry for Monitoring Free Flaps. Scand J Plast Reconstr Surg. 1985 Jan 8;19(3):245–9.
67. Jones BM, Mayou BJ. The Laser Doppler flowmeter for microvascular monitoring: a preliminary report. Br J Plast Surg. 1982 Apr;35(2):147–9.
68. Mücke T, Wolff K, Rau A, Kehl V, Mitchell DA, Steiner T. Autonomization of free flaps in the oral cavity: A prospective clinical study. Microsurgery. 2012 Mar 20;32(3):201–6.
69. Rothenberger J, Amr A, Schaller H, Rahmanian-Schwarz A. Evaluation of a non-invasive monitoring method for free flap breast reconstruction using laser doppler flowmetrie and tissue spectrophotometry. Microsurgery. 2013 Jul 25;33(5):350–7.
70. Chae MP, Rozen WM, Whitaker IS, Chubb D, Grinsell D, Ashton MW, et al. Current Evidence for Postoperative Monitoring of Microvascular Free Flaps. Ann Plast Surg. 2015 May;74(5):621–32.
71. Khalid AN, Quraishi SA, Zang WA, Chadwick JL, Stack BC. Color Doppler Ultrasonography is a Reliable Predictor of Free Tissue Transfer Outcomes in Head and Neck Reconstruction. Otolaryngology–Head and Neck Surgery. 2006 Apr 17;134(4):635–8.
72. Knoedler S, Hoch CC, Huelsboemer L, Knoedler L, Stögner VA, Pomahac B, et al. Postoperative free flap monitoring in reconstructive surgery—man or machine? Front Surg. 2023 Feb 22;10.
73. SchöN R, Schramm A, Gellrich N, Maier W, Jürgen D, Schmelzeisen R. Color duplex sonography for the monitoring of vascularized free bone flaps. Otolaryngology–Head and Neck Surgery. 2003 Jul 17;129(1):71–6.
74. Vakharia KT, Henstrom D, Lindsay R, Cunnane MB, Cheney M, Hadlock T. Color Doppler Ultrasound. Otolaryngology–Head and Neck Surgery. 2012 Mar 18;146(3):372–6.
75. Starr NC, Slade E, Gal TJ, Adekunle A, Bigler D, Cheung B, et al. Remote monitoring of head and neck free flaps using near infrared spectroscopic tissue oximetry. Am J Otolaryngol. 2021 Jan;42(1):102834.
76. Kagaya Y, Miyamoto S. A systematic review of near-infrared spectroscopy in flap monitoring: Current basic and clinical evidence and prospects. Journal of Plastic, Reconstructive & Aesthetic Surgery. 2018 Feb;71(2):246–57.
77. Johnson BM, Cullom ME, Egan KG, Nazir N, Elver AA, Limpiado MJ, et al. Comparing tissue oximetry to doppler monitoring in 1367 consecutive breast free flaps. Microsurgery. 2023 Jan 3;43(1):57–62.
78. Sweitzer K, Carruthers K, Tiwari P, Kocak E. A Reliable Method for the Monitoring of Buried Free Flaps Using Near-Infrared Spectroscopy. J Reconstr Microsurg Open. 2022 Jul 10;07(02):e44–7.
79. Bai W, Guo H, Ouyang W, Weng Y, Wu C, Liu Y, et al. Intramuscular Near-Infrared Spectroscopy for Muscle Flap Monitoring in a Porcine Model. J Reconstr Microsurg. 2022 May 22;38(04):321–7.
80. Kleiss SF, Michi M, Schuurman SN, de Vries JPPM, Werker PMN, de Jongh SJ. Tissue perfusion in DIEP flaps using Indocyanine Green Fluorescence Angiography, Hyperspectral imaging, and Thermal imaging. JPRAS Open. 2024 Sep;41:61–74.
81. Lindelauf AAMA, Saelmans AG, van Kuijk SMJ, van der Hulst RRWJ, Schols RM. Near-Infrared Spectroscopy (NIRS) versus Hyperspectral Imaging (HSI)

to Detect Flap Failure in Reconstructive Surgery: A Systematic Review. Life. 2022 Jan 3;12(1):65.
82. Kohler LH, Köhler H, Kohler S, Langer S, Nuwayhid R, Gockel I, et al. Hyperspectral Imaging (HSI) as a new diagnostic tool in free flap monitoring for soft tissue reconstruction: a proof of concept study. BMC Surg. 2021 Dec 30;21(1):222.
83. Thiem DGE, Römer P, Blatt S, Al-Nawas B, Kämmerer PW. New Approach to the Old Challenge of Free Flap Monitoring—Hyperspectral Imaging Outperforms Clinical Assessment by Earlier Detection of Perfusion Failure. J Pers Med. 2021 Oct 27;11(11):1101.
84. Gioux S, Stockdale A, Oketokoun R, Ashitate Y, Durr NJ, Moffitt LA, et al. First-in-human pilot study of a spatial frequency domain oxygenation imaging system. J Biomed Opt. 2011 Aug 1;16(08):1.
85. Ponticorvo A, Taydas E, Mazhar A, Scholz T, Kim HS, Rimler J, et al. Quantitative assessment of partial vascular occlusions in a swine pedicle flap model using spatial frequency domain imaging. Biomed Opt Express. 2013 Feb 1;4(2):298.
86. Meier JK, Prantl L, Müller S, Moralis A, Liebsch G, Gosau M. Simple, fast and reliable perfusion monitoring of microvascular flaps. Clin Hemorheol Microcirc. 2012;50(1–2):13–24.
87. Mueller S, Meier JK, Wendl CM, Jung EM, Prantl L, Gosau M. Mandibular reconstruction with microvascular re-anastomosed fibular free flaps – Two complementary methods of postoperative transplant monitoring. Clin Hemorheol Microcirc. 2012;52(2–4):141–51.
88. Engel H, Huang JJ, Tsao CK, Lin C, Chou P, Brey EM, et al. Remote real-time monitoring of free flaps via smartphone photography and 3G wireless internet: A prospective study evidencing diagnostic accuracy. Microsurgery. 2011 Nov 24;31(8):589–95.
89. Hee Hwang J, Mun GH. An Evolution of Communication in Postoperative Free Flap Monitoring. Plast Reconstr Surg. 2012 Jul;130(1):125–9.
90. Kiranantawat K, Sitpahul N, Taeprasartsit P, Constantinides J, Kruavit A, Srimuninnimit V, et al. The First Smartphone Application for Microsurgery Monitoring. Plast Reconstr Surg. 2014 Jul;134(1):130–9.
91. Liu YF, Vuong C, Walker PC, Peterson NR, Inman JC, Filho PAA, et al. Noninvasive Free Flap Monitoring Using Eulerian Video Magnification. Case Rep Otolaryngol. 2016;2016:9471696.
92. Cervenka B, Bewley AF. Free flap monitoring. Curr Opin Otolaryngol Head Neck Surg. 2015 Oct;23(5):393–8.
93. Sue GR, Kim R, Chen W, Narayan D. Real-Time Free Flap Monitoring Using a Standard Video Camera. Plast Reconstr Surg. 2014 Jun;133(6):905e–6e.
94. Chubb D, Rozen WM, Ashton MW. Early survival of a compromised fasciocutaneous flap without pedicle revision: Monitoring with photoplethysmography. Microsurgery. 2010 Sep 29;30(6):462–5.
95. Kyriacou PA, Zaman T, Pal SK. Photoplethysmography in postoperative monitoring of deep inferior epigastric perforator (DIEP) free flaps. Physiol Meas. 2020 Dec 1;41(12):124001.
96. Stack BC, Futran ND, Zang B, Scharf JE. Initial Experience with Personal Digital Assistant-Based Reflectance Photoplethysmograph for Free Tissue Transfer Monitoring. Ann Plast Surg. 2003 Aug;51(2):136–40.

97. Hardwicke JT, Bella H, Waters RA. Sidestream Dark Field imaging as an adjunct to free flap monitoring. Journal of Plastic, Reconstructive & Aesthetic Surgery. 2014 Jun;67(6):875–7.
98. Erdmann D, Sweis R, Wong MS, Eyler CE, Olbrich KC, Levin LS, et al. Orthogonal Polarization Spectral Imaging und derzeitige Perspektiven in der Plastischen Chirurgie. Der Chirurg. 2002 Aug 8;73(8):827–32.
99. Olivier WAM, Hazen A, Levine JP, Soltanian H, Chung S, Gurtner GC. Reliable Assessment of Skin Flap Viability Using Orthogonal Polarization Imaging. Plast Reconstr Surg. 2003 Aug;112(2):547–55.
100. Swartz WM, Jones NF, Cherup L, Klein A, Pittsburgh. Direct Monitoring of Microvascular Anastomoses with the 20-MHz Ultrasonic Doppler Probe. Plast Reconstr Surg. 1988 Feb;81(2):149–58.
101. Swartz WM, Izquierdo R, Miller MJ. Implantable Venous Doppler Microvascular Monitoring. Plast Reconstr Surg. 1994 Jan;93(1):152–63.
102. Smit JM, Klein S, de Jong EH, Zeebregts CJ, de Bock GH, Werker PMN. Value of the implantable doppler system in free flap monitoring. Journal of Plastic, Reconstructive & Aesthetic Surgery. 2012 Sep;65(9):1276–7.
103. Hayler R, Low T (Hubert), Fung K, Nichols AC, MacNeil SD, Yoo J. Implantable Doppler Ultrasound Monitoring in Head and Neck Free Flaps: Balancing the Pros and Cons. Laryngoscope. 2021 Jun 3;131(6).
104. Wax MK. The role of the implantable Doppler probe in free flap surgery. Laryngoscope. 2014 Mar 18;124(S1).
105. Um GT, Chang J, Louie O, Colohan SM, Said HK, Neligan PC, et al. Implantable Cook-Swartz Doppler probe versus Synovis Flow Coupler for the post-operative monitoring of free flap breast reconstruction. Journal of Plastic, Reconstructive & Aesthetic Surgery. 2014 Jul;67(7):960–6.
106. Ho MW, Cassidy C, Brown JS, Shaw RJ, Bekiroglu F, Rogers SN. Rationale for the use of the implantable Doppler probe based on 7 years' experience. British Journal of Oral and Maxillofacial Surgery. 2014 Jul;52(6):530–4.
107. Poder TG, Fortier PH. Implantable Doppler in monitoring free flaps: A cost-effectiveness analysis based on a systematic review of the literature. Eur Ann Otorhinolaryngol Head Neck Dis. 2013 Apr;130(2):79–85.
108. Schmulder A, Gur E, Zaretski A. Eight-year experience of the Cook-Swartz Doppler in free-flap operations: Microsurgical and reexploration results with regard to a wide spectrum of surgeries. Microsurgery. 2011 Jan 4;31(1):1–6.
109. Smit JM, Whitaker IS, Liss AG, Audolfsson Th, Kildal M, Acosta R. Post operative monitoring of microvascular breast reconstructions using the implantable Cook–Swartz doppler system: A study of 145 probes & technical discussion. Journal of Plastic, Reconstructive & Aesthetic Surgery. 2009 Oct;62(10):1286–92.
110. Kind GM, Buntic RF, Buncke GM, Cooper TM, Siko PP, Buncke HJ. The effect of an implantable Doppler probe on the salvage of microvascular tissue transplants. Plast Reconstr Surg. 1998 Apr;101(5):1268–73; discussion 1274-5.
111. Rosenberg JJ, Fornage BD, Chevray PM. Monitoring Buried Free Flaps: Limitations of the Implantable Doppler and Use of Color Duplex Sonography as a Confirmatory Test. Plast Reconstr Surg. 2006 Jul;118(1):109–13.
112. Iblher N, Eisenhardt S, Penna V, Stark G, Bannasch H. A New Evaluation Tool for Monitoring Devices and Its Application to Evaluate the Implantable Doppler Probe. J Reconstr Microsurg. 2010 May 8;26(04):265–70.

113. Chiesa-Estomba CM, González-García JA, Genden EM, Piazza C, Guntinas-Lichius O, Vander-Poorten V, et al. Complications related to the Cook–Swartz implantable Doppler probe use in head and neck microvascular reconstruction: a systematic review. European Archives of Oto-Rhino-Laryngology. 2023 Jan 8;280(1):23–37.
114. Kreutz-Rodrigues L, Gibreel W, Carlsen BT, Frick MA, Mardini S, Bakri K. Clinical and Radiological Safety of Retained Implantable Doppler Devices Used for Free Flap Monitoring. Plastic Surgery. 2022 Feb 27;30(1):20–4.
115. Pier MM, Pasick LJ, Benito DA, Saini P, Patel S, Joshi AS, et al. Adverse Events Associated with Implantable Dopplers during Microvascular Surgery. J Reconstr Microsurg. 2021 May 17;37(04):365–71.
116. Leibig N, Ha-Phuoc A, Stark GB, Schmelzeisen R, Metzger MC, Eisenhardt SU, et al. Retrospective evaluation of diagnostic accuracy of free flap monitoring with the Cook-Swartz-Doppler probe in head and neck reconstruction. Journal of Cranio-Maxillofacial Surgery. 2019 Dec;47(12):1973–9.
117. Klifto KM, Milek D, Gurno CF, Seal SM, Hultman CS, Rosson GD, et al. Comparison of arterial and venous implantable Doppler postoperative monitoring of free flaps: Systematic review and meta-analysis of diagnostic test accuracy. Microsurgery. 2020 May 7;40(4):501–11.
118. Hitier M, Cracowski JL, Hamou C, Righini C, Bettega G. Indocyanine green fluorescence angiography for free flap monitoring: A pilot study. Journal of Cranio-Maxillofacial Surgery. 2016 Nov;44(11):1833–41.
119. Su Z, Ye P, Teng Y, Zhang L, Shu X. Adverse Reaction in Patients with Drug Allergy History After Simultaneous Intravenous Fundus Fluorescein Angiography and Indocyanine Green Angiography. Journal of Ocular Pharmacology and Therapeutics. 2012 Aug;28(4):410–3.
120. Nagata T, Masumoto K, Uchiyama Y, Watanabe Y, Azuma R, Morimoto Y, et al. Improved technique for evaluating oral free flaps by pinprick testing assisted by indocyanine green near-infrared fluorescence angiography. Journal of Cranio-Maxillofacial Surgery. 2014 Oct;42(7):1112–6.
121. Bito L, Davson H, Levin E, Murray M, Snider N. The Concentrations Of Free Amino Acids And Other Electrolytes In Cerebrospinal Fluid, *In Vivo* Dialysate Of Brain, And Blood Plasma Of The Dog*. J Neurochem. 1966 Nov 4;13(11):1057–67.
122. Delgado JM, DeFeudis F V, Roth RH, Ryugo DK, Mitruka BM. Dialytrode for long term intracerebral perfusion in awake monkeys. Arch Int Pharmacodyn Ther. 1972;198(1):9–21.
123. Röjdmark J, Hedén P, Ungerstedt U. Prediction of Border Necrosis in Skin Flaps of Pigs with Microdialysis. J Reconstr Microsurg. 2000;Volume 16(Number 2):0129–34.
124. Hölzle F, Rau A, Loeffelbein DJ, Mücke T, Kesting MR, Wolff KD. Results of monitoring fasciocutaneous, myocutaneous, osteocutaneous and perforator flaps: 4-year experience with 166 cases. Int J Oral Maxillofac Surg. 2010 Jan;39(1):21–8.
125. Nielsen HT, Gutberg N, Birke-Sorensen H. Monitoring of intraoral free flaps with microdialysis. British Journal of Oral and Maxillofacial Surgery. 2011 Oct;49(7):521–6.
126. Hwang SJ. Diagnostic Accuracy of Microdialysis in Postoperative Flap Monitoring. Journal of Craniofacial Surgery. 2023 Jan;34(1):288–90.

127. Setala L, Gudaviciene D. Glucose and Lactate Metabolism in Well-Perfused and Compromised Microvascular Flaps. J Reconstr Microsurg. 2013 Jun 11;29(08):505–10.
128. Henault B, Pluvy I, Pauchot J, Sinna R, Labruère-Chazal C, Zwetyenga N. Capillary measurement of lactate and glucose for free flap monitoring. Annales de Chirurgie Plastique Esthétique. 2014 Feb;59(1):15–21.
129. Hara H, Mihara M, Iida T, Narushima M, Todokoro T, Yamamoto T, et al. Blood glucose measurement for flap monitoring to salvage flaps from venous thrombosis. Journal of Plastic, Reconstructive & Aesthetic Surgery. 2012 May;65(5):616–9.
130. Hara H, Mihara M, Iida T, Narushima M, Koshima I. Blood Glucose Measurement in Flap Monitoring for Salvage of Flaps from Venous Thrombosis. Plast Reconstr Surg. 2012 Mar;129(3):587e–9e.
131. Di Lorenzo S, Corradino B. Detection of Flap Venous and Arterial Occlusion Using Interstitial Glucose Monitoring in a Rodent Model. Plast Reconstr Surg. 2011 Mar;127(3):1396.
132. Gan L, Loke FWL, Cheong WC, Ng JSH, Tan NC, Zhu Z. Design and development of ferrocene-containing chitosan-cografted-branched polyethylenimine redox conjugates for monitoring free flap failure after reconstructive surgery. Biosens Bioelectron. 2021 Aug;186:113283.
133. Concannon MJ, Stewart DH, Welsh CF, Puckett CL. Impedance plethysmography: a new method for continuous muscle perfusion monitoring. Plast Reconstr Surg. 1991 Aug;88(2):292–8.
134. Larsson L. An electrophysiological method for monitoring blood flow in skeletal muscle: An Experimental Study in the Rat. Scand J Plast Reconstr Surg. 1989 Jan 8;23(3):181–6.
135. Harrison DH, Mott G. Impedance monitoring for subcutaneous free flap transfers. Br J Plast Surg. 1989 May;42(3):318–23.
136. Tsuchida Y. Age-Related Changes in Skin Blood Flow at Four Anatomic Sites of the Body in Males Studied by Xenon-133. Plast Reconstr Surg. 1990 Apr;85(4):556–61.
137. Top H, Sarikaya A, Aygit AC, Benlier E, Kiyak M. Review of monitoring free muscle flap transfers in reconstructive surgery: role of 99mTc sestamibi scintigraphy. Nucl Med Commun. 2006 Jan;27(1):91–8.
138. Aygit AC, Sarikaya A. Technetium 99m Sestamibi Scintigraphy for Noninvasive Assessment of Muscle Flap Viability. Ann Plast Surg. 1999 Sep;43(3):338–9.
139. Schuepbach J, Dassonville O, Poissonnet G, Demard F. Early postoperative bone scintigraphy in the evaluation of microvascular bone grafts in head and neck reconstruction. Head Face Med. 2007 Dec 20;3(1):20.
140. Schrey AR, Aitasalo KMJ, Kinnunen IAJ, Laaksonen MS, Parkkola RK, Taittonen MT, et al. Functional evaluation of microvascular free flaps with positron emission tomography. Journal of Plastic, Reconstructive & Aesthetic Surgery. 2006 Feb;59(2):158–65.
141. Schrey AR, Kinnunen IAJ, Grénman RA, Minn HRI, Aitasalo KMJ. Monitoring microvascular free flaps with tissue oxygen measurement and pet. European Archives of Oto-Rhino-Laryngology. 2008 Jul 30;265(S1):105–13.
142. Lee I, Kang SY, Heo CY, Lee HY, Kim SE. Evaluation of Flap Tissue Viability by F-18 FDG PET/CT. Nucl Med Mol Imaging. 2014 Sep 1;48(3):241–3.

143. Schrey A, Niemi T, Kinnunen I, Minn H, Vahlberg T, Kalliokoski K, et al. The limitations of tissue-oxygen measurement and positron emission tomography as additional methods for postoperative breast reconstruction free-flap monitoring. Journal of Plastic, Reconstructive & Aesthetic Surgery. 2010 Feb;63(2):314–21.
144. Hashimoto I, Nakanishi H, Takiwaki H, Takase M, Yamano M, Sedo H. Flap Monitoring by Transcutaneous PO_2 and PCO_2 : Importance of Transcutaneous PCO_2 in Determining Follow-up Treatment for Compromised Free Flaps. J Reconstr Microsurg. 2007 Jul;23(5):269–74.
145. Jonas R, Schaal T, Krimmel M, Gülicher D, Reinert S, Hoffmann J. Monitoring in microvascular tissue transfer by measurement of oxygen partial pressure: Four years experience with 125 microsurgical transplants. Journal of Cranio-Maxillofacial Surgery. 2013 Jun;41(4):303–9.
146. Halani SH, Hembd AS, Li X, Kirby B, Beard CC, Haddock NT, et al. Flap Monitoring Using Transcutaneous Oxygen or Carbon Dioxide Measurements. J Hand Microsurg. 2022 Jan 16;14(01):10–8.
147. Machens HG, Mailaender P, Reimer R, Pallua N, Lei Y, Berger A. Postoperative Blood Flow Monitoring after Free-Tissue Transfer by Means of the Hydrogen Clearance Technique. Plast Reconstr Surg. 1997 Feb;99(2):493–505.
148. Geis S, Prantl L, Mueller S, Gosau M, Lamby P, Jung E. Quantitative Assessment of Bone Microvascularization After Osteocutaneous Flap Transplantation Using Contrast-Enhanced Ultrasound (CEUS). Ultraschall in der Medizin - European Journal of Ultrasound. 2013 May 24;34(03):272–9.
149. Sharma S, Anand R, Hickman M, Senior R, Walji S, Ramchandani PL, et al. Power modulation contrast enhanced ultrasound for postoperative perfusion monitoring following free tissue transfer in head and neck surgery. Int J Oral Maxillofac Surg. 2010 Dec;39(12):1211–7.
150. Yoshinobu T, Schöning MJ. Light-addressable potentiometric sensors for cell monitoring and biosensing. Curr Opin Electrochem. 2021 Aug;28:100727.
151. Poghossian A, Schöning MJ. Capacitive Field-Effect EIS Chemical Sensors and Biosensors: A Status Report. Sensors. 2020 Oct 2;20(19):5639.
152. Gan L, Loke FWL, Cheong WC, Ng JSH, Tan NC, Zhu Z. Design and development of ferrocene-containing chitosan-cografted-branched polyethylenimine redox conjugates for monitoring free flap failure after reconstructive surgery. Biosens Bioelectron. 2021 Aug;186:113283.
153. Naresh Varnakavi, Lee N. A Review on Biosensors and Recent Development of Nanostructured Materials-Enabled Biosensors. Sensors. 2021 Feb 5;21(4):1109.
154. Warner KG, Durham-Smith G, Butler MD, Attinger CE, Upton J, Khuri SF. Comparative Response of Muscle and Subcutaneous Tissue pH During Arterial and Venous Occlusion in Musculocutaneous Flaps. Ann Plast Surg. 1989 Feb;22(2):108–16.
155. Raskin DJ, Erk Y, Spira M, Melissinos EG. Tissue pH monitoring in microsurgery: a preliminary evaluation of continuous tissue pH monitoring as an indicator of perfusion disturbances in microvascular free flaps. Ann Plast Surg. 1983 Oct;11(4):331–9.
156. Dickson MG, Sharpe DT. Continuous subcutaneous tissue pH measurement as a monitor of blood flow in skin flaps: an experimental study. Br J Plast Surg. 1985 Jan;38(1):39–42.

157. Dunn RM, Kaplan IB, Mancoll J, Terzis JK, Trengove-Jones G. Experimental and clinical use of pH monitoring of free tissue transfers. Ann Plast Surg. 1993 Dec;31(6):539–45.
158. Issing WJ, Naumann C. Evaluation of pedicled skin flap viability by pH, temperature and fluorescein: an experimental study. Journal of Cranio-Maxillofacial Surgery. 1996 Oct;24(5):305–9.
159. Lee W, Jeong S hwan, Lim YW, Lee H, Kang J, Lee H, et al. Conformable microneedle pH sensors via the integration of two different siloxane polymers for mapping peripheral artery disease. Sci Adv. 2021 Nov 26;7(48).
160. Schneider LA, Korber A, Grabbe S, Dissemond J. Influence of pH on wound-healing: a new perspective for wound-therapy? Arch Dermatol Res. 2007 Jan 16;298(9):413–20.
161. Gao Y, Nguyen DT, Yeo T, Lim S Bin, Tan WX, Madden LE, et al. A flexible multiplexed immunosensor for point-of-care in situ wound monitoring. Sci Adv. 2021 May 21;7(21).
162. Guinovart T, Valdés-Ramírez G, Windmiller JR, Andrade FJ, Wang J. Bandage-Based Wearable Potentiometric Sensor for Monitoring Wound pH. Electroanalysis. 2014 Jun 13;26(6):1345–53.
163. Rahimi R, Ochoa M, Parupudi T, Zhao X, Yazdi IK, Dokmeci MR, et al. A low-cost flexible pH sensor array for wound assessment. Sens Actuators B Chem. 2016 Jun;229:609–17.
164. Huang YK, Wong MY, Wu CR, Cheng YZ, Lin BS. Free Myocutaneous Flap Assessment in a Rat Model: Verification of a Wireless Bioelectrical Impedance Assessment (BIA) System for Vascular Compromise Following Microsurgery. J Pers Med. 2021 May 4;11(5):373.
165. Islamoglu K, Ozgentas E. Monitoring of Rat Skin Flap Ischemia by Bioelectrical Impedance Measurements. Ann Plast Surg. 2001 Nov;47(5):534–9.
166. Hauser J, Lehnhardt M, Daigeler A, Langer S, Steinau HU, Vogt PM. Photoplanimetric evaluation and impedance measurement of split-thickness skin grafts: a new model for objective wound-healing assessment in clinical trials. Skin Research and Technology. 2009 May 9;15(2):168–71.
167. Abed HR, Zayer MQ, Alwan AM. High-Sensitive Detection of E. coli Bacteria Based on Low-Etching Current Density Meso Porous Silicon Electrical Sensor. Brazilian Journal of Physics. 2024 Oct 4;54(5):165.
168. Duan W, Zhao J, Gao Y, Xu K, Huang S, Zeng L, et al. Porous silicon-based sensing and delivery platforms for wound management applications. Journal of Controlled Release. 2024 Jul;371:530–54.
169. Jiang L, Li S, Wang J, Yang L, Sun Q, Li Z. Surface Wettability of Oxygen Plasma Treated Porous Silicon. J Nanomater. 2014 Jan 16;2014(1).
170. Vercauteren R, Scheen G, Raskin JP, Francis LA. Porous silicon membranes and their applications: Recent advances. Sens Actuators A Phys. 2021 Feb;318:112486.
171. Harraz FA. Porous silicon chemical sensors and biosensors: A review. Sens Actuators B Chem. 2014 Oct;202:897–912.
172. Kuntyi O, Zozulya G, Shepida M. Porous Silicon Formation by Electrochemical Etching. Advances in Materials Science and Engineering. 2022 May 27;2022:1–15.

173. Abed HR, Yousif AA, Alwan AM, Habubi NF. Efficient, fast response, and low cost sensor for NH3 gas molecules based on SnO2: CuO/macroPSi nanocomposites. Applied Physics A. 2020 Nov 4;126(11):917.
174. Boarino L, Baratto C, Geobaldo F, Amato G, Comini E, Rossi AM, et al. NO2 monitoring at room temperature by a porous silicon gas sensor. Materials Science and Engineering: B. 2000 Jan;69–70:210–4.
175. Chu KL, Shannon MA, Masel RI. Porous silicon fuel cells for micro power generation. Journal of Micromechanics and Microengineering. 2007 Sep 1;17(9):S243–9.
176. Wang M, Liu L, Wang X. A novel proton exchange membrane based on sulfo functionalized porous silicon for monolithic integrated micro direct methanol fuel cells. Sens Actuators B Chem. 2017 Dec;253:621–9.
177. Ismail MM, Rasheed BG, Al-Hamdani AH, Judran AK. Photovoltaic properties enhancement of solar cell based on porous silicon. Optik (Stuttg). 2017 Jun;138:359–64.
178. Yae S, Kawamoto Y, Tanaka H, Fukumuro N, Matsuda H. Formation of porous silicon by metal particle enhanced chemical etching in HF solution and its application for efficient solar cells. Electrochem commun. 2003 Aug;5(8):632–6.
179. Fopase R, Paramasivam S, Kale P, Paramasivan B. Strategies, challenges and opportunities of enzyme immobilization on porous silicon for biosensing applications. J Environ Chem Eng. 2020 Oct;8(5):104266.
180. Vercauteren R, Leprince A, Mahillon J, Francis LA. Porous Silicon Biosensor for the Detection of Bacteria through Their Lysate. Biosensors (Basel). 2021 Jan 20;11(2):27.
181. Pace S, Vasani RB, Zhao W, Perrier S, Voelcker NH. Photonic porous silicon as a pH sensor. Nanoscale Res Lett. 2014 Dec 21;9(1):420.
182. Ahmed J, Faisal M, Harraz FA, Jalalah M, Alsareii SA. Porous silicon-mesoporous carbon nanocomposite based electrochemical sensor for sensitive and selective detection of ascorbic acid in real samples. J Taiwan Inst Chem Eng. 2021 Aug;125:360–71.
183. Siemionow MZ, Zor F. Microsurgical Techniques in Reconstructive Surgery. In: Plastic and Reconstructive Surgery. London: Springer London; 2015. p. 3–10.
184. Gurunluoglu R, Siemionow MZ. The Microsurgical Groin Skin Flap in the Rat Model. In: Plastic and Reconstructive Surgery. London: Springer London; 2015. p. 53–62.
185. Milella F, Mazzotti M. Estimating speciation of aqueous ammonia solutions of ammonium bicarbonate: application of least squares methods to infrared spectra. React Chem Eng. 2019;4(7):1284–302.
186. Glass JA, Wovchko EA, Yates JT. Reaction of atomic hydrogen with hydrogenated porous silicon — detection of precursor to silane formation. Surf Sci. 1996 Mar;348(3):325–34.
187. Wang ZH, Urisu T, Watanabe H, Ooi K, Ranga Rao G, Nanbu S, et al. Assignment of surface IR absorption spectra observed in the oxidation reactions: 2H + H2O/Si(1 0 0) and H2O + H/Si(1 0 0). Surf Sci. 2005 Feb;575(3):330–42.
188. Jiang R, Wu Z, Du X, Han Z, Sun W. Strong photoluminescence of the porous silicon with HfO2-filled microcavities. Appl Phys Lett. 2015 Jun 22;106(25).

189. Herynková K, Podkorytov E, Šlechta M, Cibulka O, Leitner J, Pelant I. Colloidal solutions of luminescent porous silicon clusters with different cluster sizes. Nanoscale Res Lett. 2014 Dec 9;9(1):478.
190. Yang Q, Ren ZH, Chickooree D, Wu HJ, Tan HY, Wang K, et al. The effect of early detection of anterolateral thigh free flap crisis on the salvage success rate, based on 10 years of experience and 1072 flaps. Int J Oral Maxillofac Surg. 2014 Sep;43(9):1059–63.
191. Kääriäinen M, Halme E, Laranne J. Modern postoperative monitoring of free flaps. Curr Opin Otolaryngol Head Neck Surg. 2018 Aug;26(4):248–53.
192. Berthelot M, Yang GZ, Lo B. A Self-Calibrated Tissue Viability Sensor for Free Flap Monitoring. IEEE J Biomed Health Inform. 2018 Jan;22(1):5–14.
193. Yuen JC, Feng Z. Monitoring Free Flaps Using the Laser Doppler Flowmeter: Five-Year Experience. Plast Reconstr Surg. 2000 Jan;105(1):55–61.
194. Glinz W, Clodius L. Measurement of tissue pH for predicting viability in pedicle flaps: Experimental studies in pigs. Br J Plast Surg. 1972;25:111–5.
195. Chiba K, Harada Y, Matsumoto H, Matsui H, Ito N, Sekine T, et al. Screen-printed wearable skin surface pH sensor for real-time monitoring of the buffering capacity of human skin. Anal Bioanal Chem. 2024 Mar 31;416(7):1635–45.
196. Parrilla M, Vanhooydonck A, Johns M, Watts R, De Wael K. 3D-printed microneedle-based potentiometric sensor for pH monitoring in skin interstitial fluid. Sens Actuators B Chem. 2023 Mar;378:133159.
197. Dervisevic M, Dervisevic E, Esser L, Easton CD, Cadarso VJ, Voelcker NH. Wearable microneedle array-based sensor for transdermal monitoring of pH levels in interstitial fluid. Biosens Bioelectron. 2023 Feb;222:114955.
198. Mazzaracchio V, Fiore L, Nappi S, Marrocco G, Arduini F. Medium-distance affordable, flexible and wireless epidermal sensor for pH monitoring in sweat. Talanta. 2021 Jan;222:121502.
199. Dulay S, Rivas L, Miserere S, Pla L, Berdún S, Parra J, et al. in vivo Monitoring with micro-implantable hypoxia sensor based on tissue acidosis. Talanta. 2021 May;226:122045.
200. Park J, Jeong Y, Kim J, Gu J, Wang J, Park I. Biopsy needle integrated with multi-modal physical/chemical sensor array. Biosens Bioelectron. 2020 Jan;148:111822.
201. Rahimi R, Ochoa M, Parupudi T, Zhao X, Yazdi IK, Dokmeci MR, et al. A low-cost flexible pH sensor array for wound assessment. Sens Actuators B Chem. 2016 Jun;229:609–17.
202. Guinovart T, Valdés-Ramírez G, Windmiller JR, Andrade FJ, Wang J. Bandage-Based Wearable Potentiometric Sensor for Monitoring Wound pH. Electroanalysis. 2014 Jun 13;26(6):1345–53.
203. Wencel D, Kaworek A, Abel T, Efremov V, Bradford A, Carthy D, et al. Optical Sensor for Real-Time pH Monitoring in Human Tissue. Small. 2018 Dec 14;14(51).
204. Corsi M, Paghi A, Mariani S, Golinelli G, Debrassi A, Egri G, et al. Bioresorbable Nanostructured Chemical Sensor for Monitoring of pH Level In Vivo. Advanced Science. 2022 Aug 26;9(22).
205. Krishnapriya TK, Deepti A, Chakrapani PSB, Asha AS, Jayaraj MK. Biocompatible, Europium-Doped Fluorapatite Nanoparticles as a Wide-Range pH Sensor. J Fluoresc. 2023 Oct 13;

206. Eskilson O, Zattarin E, Berglund L, Oksman K, Hanna K, Rakar J, et al. Nanocellulose composite wound dressings for real-time pH wound monitoring. Mater Today Bio. 2023 Apr;19:100574.
207. Wang Y, Li L, Liang S, Sun K, Jiao C, Wang Q, et al. Liquid Metal pH Morphology Sensor Used for Biological Microenvironment Detection. Anal Chem. 2022 Dec 13;94(49):17312–9.
208. Laffitte Y, Gray BL. Potentiometric pH Sensor Based on Flexible Screen-Printable Polyaniline Composite for Textile-Based Microfluidic Applications. Micromachines (Basel). 2022 Aug 23;13(9):1376.
209. Yetisen AK, Moreddu R, Seifi S, Jiang N, Vega K, Dong X, et al. Dermal Tattoo Biosensors for Colorimetric Metabolite Detection. Angewandte Chemie International Edition. 2019 Jul 29;58(31):10506–13.
210. Wang F, Raval Y, Chen H, Tzeng TJ, DesJardins JD, Anker JN. Development of Luminescent pH Sensor Films for Monitoring Bacterial Growth Through Tissue. Adv Healthc Mater. 2014 Feb 5;3(2):197–204.
211. Schreml S, Meier RJ, Weiß KT, Cattani J, Flittner D, Gehmert S, et al. A <scp>s</scp> prayable luminescent pH sensor and its use for wound imaging *in vivo*. Exp Dermatol. 2012 Dec 22;21(12):951–3.
212. Dzhafarov TD, AydinYuksel S. Nanoporous Silicon-Based Direct Hydrochloric Acid Fuel Cells. Journal of Technology Innovations in Renewable Energy. 2013 May 20;2(2):115–8.
213. Dzhafarov TD, Yuksel SA. Porous Silicon-Based Direct Hydrogen Sulphide Fuel Cells. J Nanosci Nanotechnol. 2011 Oct 1;11(10):9012–5.
214. Dzhafarov TD, Oruc C, Aydin S. Humidity-voltaic characteristics of Au–porous silicon interfaces. J Phys D Appl Phys. 2004 Feb 7;37(3):404–8.
215. Sitzman TJ, Hanson SE, King TW, Gutowski KA. Detection of Flap Venous and Arterial Occlusion Using Interstitial Glucose Monitoring in a Rodent Model. Plast Reconstr Surg. 2010 Jul;126(1):71–9.
216. Berlim GL, Oliveira ACP, Portinho CP, Morello E, Linhares CB, Collares MVM. Glucose level evaluation in monopedicled rectus abdominis myocutaneous flap after venous occlusion: experimental study in rats. Rev Col Bras Cir. 2018;45(1):e1276.
217. Gurunluoglu R, Siemionow MZ. The Microsurgical Groin Skin Flap in the Rat Model. In: Plastic and Reconstructive Surgery. London: Springer London; 2015. p. 53–62.
218. Adrogué HE, Adrogué HJ. Acid-base physiology. Respir Care. 2001 Apr;46(4):328–41.
219. Heiliger C, Ritschl LM, Fichter AM, Postl LK, Kanatas A, Wolff KD, et al. Conditioning of microvascular venous flaps in rats. Sci Rep. 2023 Jan 19;13(1):1029.
220. Low SP, Voelcker NH. Biocompatibility of Porous Silicon. In: Handbook of Porous Silicon. Cham: Springer International Publishing; 2014. p. 1–13.
221. Singh P, Pandit S, Balusamy SR, Madhusudanan M, Singh H, Amsath Haseef HM, et al. Advanced Nanomaterials for Cancer Therapy: Gold, Silver, and Iron Oxide Nanoparticles in Oncological Applications. Adv Healthc Mater. 2024 Nov 6;