GENİŞ CİLT KAYIPLARININ ONARIMINDA SERBEST LATERAL UYLUK FLEBİ*

Akın YÜCEL, Yağmur AYDIN,
Mesut SERADJMİR, Oğuz ÇETİNKALE

Background and Design.- The flap alternatives for the reconstruction of wide skin defects are limited. Thigh region is a versatile area for numerous flaps with large skin islands. Lateral thigh flap was first described in 1983, but has not been popularized since then. We have used free lateral thigh flap for the reconstruction of six cases with wide skin defects caused by burn trauma.

Results.- The mean age of the patients was 24 years (5 to 46 years). Three flaps were transferred to the neck and others to the extremities. The mean size of the flaps was 21x11 cm. Donor sites were closed primarily in three cases. All flaps were survived except for one, which was lost during initial surgery due to pedicle injury. Three flaps necessitated defatting procedures subsequently. Mean follow-up period was 28 months (5 to 44 months).

Conclusion.- Lateral thigh flaps provides large amount of good quality skin for the reconstruction of wide skin defects. It is one of the largest skin flap in human body. Flap dissection is relatively easy and pedicle length and caliber is adequate. When closed primarily, donor site deformity is acceptable. The major drawbacks of the method are the thickness of the flap that usually necessitates thinning procedures and donor site deformity when skin grafting is necessary.

* *Anahtar Kelimeler:* Yumuşak doku defekti, Serbest flep, Lateral uyluk flebi; *Key Words:* Soft tissue defect, Free flap, Lateral thigh flap; *Alındığı Tarih:* 29 Mayıs 2000; Uzm. Dr. Akın Yücel, Uzm. Dr. Yağmur Aydın, Dr. Mesut Seradjmir, Prof. Dr. Oğuz Çetinkale: İÜ Cerrahpaşa Tıp Fakültesi Plastik ve Rekonstrüktif Cerrahi Anabilim Dalı; *Yazışma Adresi (Address):* Dr. Akın Yücel, PK 41 Cerrahpaşa, 34303 İstanbul.
http://www.ctf.istanbul.edu.tr/dergi/online/2000v31/s4/004a3.htm

Yücel A, Aydın Y, Seradjmir M, Çetinkale O. Free lateral thigh flap for the reconstruction of wide skin defects. Cerrahpaşa J Med 2000; 31: 202-210.

Geniş cilt örtüsü gerektiren olguların rekonstrüksiyonunda kullanılabilecek serbest flep sayısı sınırlıdır. Sık kullanılan deri fleplerinden ancak radyal önkol, skapuler ve kasık flepleri, kas-deri fleplerinden ise latisimus dorsi, rektus abdominis ve tensor fasya lata flepleri ile geniş cilt aktarımı söz konusu olabilir. Ancak bu fleplerin bir çoğu, cilt adasının sınırlı olması, flebin kalın olması, pedikülünün kısa olması, verici alanda kötü nedbe bırakması ya da işlevsel bozukluğa yol açması gibi dezavantajlar taşırlar.

Uyluk bölgesi, geniş bir yüzeye sahip olması ve nispeten az görünen bir bölge olması nedeni ile birçok deri flebinin hazırlanmasına olanak verir. Bu bölgeden fazla bir işlevsel bozukluğa yol açmadan büyük ve ince deri flepleri hazırlanabilir. Bu flepler lateral sirkumfleks femoral arterin dallarından beslenen anterolateral ve anteromedial uyluk flepleri, yüzeyel femoral arterin isimsiz bir dalından beslenen medial uyluk flebi ve derin femoral arterin üçüncü perforan dalından beslenen lateral uyluk flebidir.[1]

Lateral uyluk flebi ilk kez 1983 yılında Baek[2] tarafından tanımlanmış olmasına karşın, literatürde hakkında fazla yayın mevcut değildir. Oldukça büyük bir cilt adasının taşınmasına olanak veren bu septokütan flep, geniş cilt örtüsü gerektiren olguların rekonstrüksiyonunda kullanılabilir. Bu çalışmada, serbest lateral uyluk flebi kullanılarak yüzey rekonstrüksiyonu yapılan olgular sunulmakta, yöntemin üstünlükleri ve eksiklikleri tartışılmaktadır.

YÖNTEM VE GEREÇLER

Cerrahi Anatomi: Lateral uyluk flebi, derin femoral arterin üçüncü perforan dalı tara-

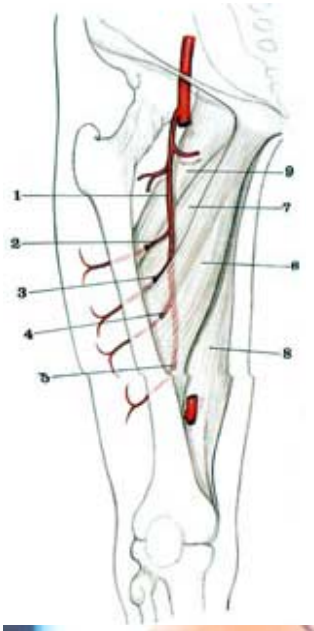

Şekil 1. Derin femoral arter ve dallarının görünümü.
(1 - derin femoral arter;
2 - birinci perforan;
3 - ikinci perforan;
4 - üçüncü perforan;
5 - dördüncü perforan;
6 - m. adduktor longus;
7 - m. adduktor brevis;
8 - m.adduktor magnus;
9 - m. pektineus)

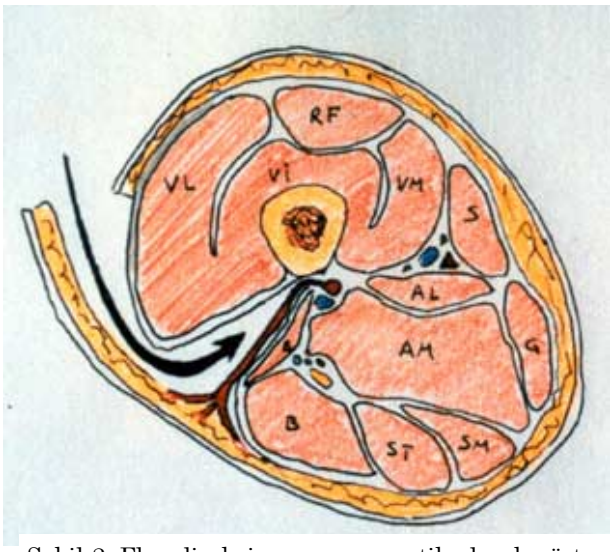

Şekil 2. Flep diseksiyonunun şematik olarak gösterilmesi. Flep ön kenarı fasya lata üzerinden kaldırılarak intermüsküler septuma ulaşılır ve 3. perforan arter hazırlanır. Üçüncü perforan arter seviyesinden uyluk kesiti (VL= vastus lateralis; Vİ= vastus intermedius; RF= rektus femoris; VM= vastus medialis; S= sartorius; G= grasilis; AL= adduktör longus; AM= addüktör magnus; SM= semimembranozus; ST= semitendinozus; B= biseps femoris).



Şekil 3. Lateral uyluk flebinin ameliyat öncesi çizimi. Büyük trokanter ile lateral epikondil arasında çizilen çizginin orta noktası üçüncü perforan arterin cilde girdiği noktayı gösterir. Arterin yeri ultrasonik Doppler yardımıyla kesinleştirilir. Planlanan flep, arteri içerecek şekilde cilt üzerinde işaretlenir.

fından beslenir. Derin femoral arter, inguinal ligamanın yaklaşık 3.5 cm distalinde femoral arterden ayrıldıktan sonra pektineus, addüktör brevis ve magnus adalelerinin önünde, addüktör longus adalesinin arkasında seyreder. Bu seyir sırasında önce medial ve lateral sirkumfleks femoral dalları, ardından lateral uyluk cildine dört adet perforan dalını verir (Şekil 1). Üçüncü perforan arter, addüktör brevis adalesinin hemen distalinde derin femoral arterden ayrılır, addüktör magnusu kemiğe yapıştığı yerden delerek lateral intermuskuler septuma girer ve cilde doğru yönelir (Şekil 2). Bu noktada arter çapı 3-5 mm, uzunluğu ise 8-10 cm'dir. Üçüncü perforan arter, vastus lateralis ve biseps femoris adaleleri arasında seyreder ve her iki adaleye de birer dal verir. Adale dallarını verdikten sonra arterin çapı yaklaşık 2 mm. kadardır. Büyük trokanter ile femurun lateral epikondilini birleştiren çizginin orta noktasında derin fasyayı delerek cilde ulaşır. Ön ve arka dallara ayrılan arter, cilt altı dokusu içinde seyrederek uyluğun lateral bölümünü besler. Artere seyri boyunca bir çift ven eşlik eder. Bölgenin duyusu lateral femoral cilt siniri ta-

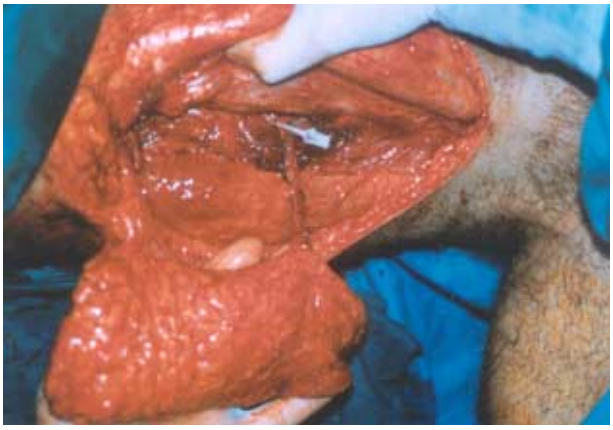

Şekil 4. Flep kaldırılma işleminin ameliyat sırasında gösterilmesi. 2. ve 3. perforan arterler henüz ayrılmamıştır (mikrovasküler klemp takılı olan flep 3. perforan arterdir). Damarlar vastus lateralis (üstte) ve biseps femoris (altta) arasında bulunan lateral intermüsküler septum içerisinde yer almaktadır.

rafından taşınır.

Cerrahi Yöntem: Ameliyat öncesinde hasta oturur pozisyondayken dizini ekstansiyona getirmesi istenir ve gerilmiş olan iliyotibial traktus palpe edilir. Traktusun arka kenarında, biseps femorisin hemen önünde lateral intermuskuler septum yer alır. Bu hat boyunca, büyük trokanter ile lateral epikondil arasında bir çizgi çizilir. Bu çizginin orta noktası arterin bulunması gereken yeri gösterir. Ameliyat öncesinde ultrasonik Doppler yardımıyla arterin yeri kesinleştirilir. Planlanan flep, arteri ortalayacak şekilde cilt üzerinde işaretlenir (Şekil 3). Kaldırılabilecek flep büyüklüğünün üst sınırıyla ilgili bir bilgi mevcut değildir. 20-30 cm boyunda 10-12 cm genişliğinde flepler hazırlanabilir. Ameliyat sırasında alıcı bölgenin yerine göre hasta sırt üstü, yan, ya da yüzüstü yatırılabilir. Sırtüstü yatırıldığında aynı taraftaki kalçanın altına bir yastık konularak yükseltilmelidir. Önce flebin ön kenarı kesilerek fasya latanın üzerinden lateral intermuskuler septuma doğru ilerlenir. İliyotibial traktus geçildikten sonra vastus lateralisin arkasında, lateral septum içerisinde yer alan 2., 3. ve 4. perforan arterler görülürler. Vastus lateralis öne doğru ekarte edilerek üçüncü perforan arter linea asperaya kadar izlenir, vastus lateralise ve biseps femorise verdiği dallar bağlanır. Damarın bütünlüğünden emin olunduktan sonra 2. ve 4. perforan arterler bağlanıp kesilir. Ardından flebin arka kenarı da kaldırılır ve vasküler pedikül tamamen izole edilir (Şekil 4). Pedikül uzunluğu yeterli bulunursa diseksiyon burada sonlandırılabilir. Daha uzun bir pedikül gerekiyorsa bisepsin kısa başı femurdan ayrılır, biseps ekarte edilir ve addüktör magnus adalesine bir pencere açılarak perforan arter derin femoral damarlara kadar izlenebilir. Eğer duyulu bir flep isteniyorsa lateral femoral cilt siniri flebin ön üst kenarında bulunarak korunur. Genişliği 8 cm'i aşmayan fleplerde verici sahadaki defekt primer olarak kapatılabilirken, daha büyük fleplerde deri grefti gerektirir.

Olgular: Geniş cilt rekonstrüksiyonu gerektiren altı olguda lateral uyluk flebi kullanıldı. Olguların dördü erkek, ikisi kadındı. Yaşları 5 ile 46 arasında değişmekteydi (ortalama 24 yaş). Olguların tümünde etiolojik faktör yanık travması idi. Üç olguda boyunda şiddetli yanık kontraktürü mevcuttu. Elektrik yanığı sonrası önkolu daha önceden greft-

Tablo I. Olgulara Ait Bilgiler

Hasta	Yaş/ Cins	Tanı	Flep Boyutu	Donör Alan Kapatılması	Komplikasyon	İlave İşlem	Takip Süresi
1 TA	5/E	Her iki ayak tabanında yanık nedbesi	12 x 7 cm	Primer	Donör alanda hipertrofik skar	Karşı tarafa serbest radial önkol flebi Fleb revizyonu	44 ay
2 ÖA	12/E	Boyunda ve aksillada yanık kontraktürü	20 x 12 cm	Deri grefti	Donör alanda iyileşme güçlüğü	Sağ aksillaya genişletilmiş skapüler flep Flep revizyonu	37 ay
3 AK	27/E	Önkolda elektrik yanığı nedbesi, Median sinir kesisi	20 x 12 cm	Primer	-	Sürral sinir grefti ile median sinir onarımı	35 ay
4 SA	38/E	Sol bacakta ülserleşen yanık nedbesi	25 x 11 cm	Deri grefti	Diseksiyon sırasında pedikül hasarı	Yanık nedbesi eksize edilerek greftlendi	-
5 EA	46/K	Boyunda yanık kontraktürü	24 x 12 cm	Primer	Parsiyel flep nekrozu	Flep revizyonu	17 ay
6 NI	16/K	Boyunda yanık kontraktürü	27 x 11 cm	Deri grefti	-	-	5 ay



Şekil 5. Tandıra düşme sonucu her iki ayak tabanı yanan 5 yaşında erkek hastanın ameliyat öncesi görünümü (A). Her 2 ayak tabanında unstabil yanık nedbesi ve tekrarlayan ülserler mevcuttu. Sağ ayak tabanına radyal önkol flebi ve sol ayak tabanına lateral uyluk flebi taşındıktan sonraki görünümü (B). Sol ayağın 44 ay sonra dış taraftan görünümü (C). Verici bölgede uzun süre devam eden hipertrofik nedbe basınçlı bandaj tedavisinden sonra yerini genişlemiş bir nedbeye bıraktı (D).

lenmiş olan bir olguda, daha sonra planlanan sinir onarımlarına izin verecek yumuşak doku örtüsü oluşturmak amacı ile lateral uyluk flebi taşındı. Bir olguda her 2 ayak tabanında, bir diğer olguda ise her 2 alt ekstremitenin tamamında ülserleşen yanık nedbesi mevcuttu. Olgulara ilişkin ayrıntılı bilgi Tablo I'de verilmektedir. Bir olguda diseksiyon sırasında oluşan pedikül hasarı nedeniyle damar anastomozu çalışmadı ve işlem ameliyat sırasında iptal edilerek flep cildi tam kalınlıklı deri greftine dönüştürüldü ve donör alana iade edildi. Bir olguda flep ucunda, lokal yara bakımı ile epitelize olan kısmi bir nekroz gelişti. Diğer dört olguda flepler sorunsuz iyileştiler. Üç olguda donör alan primer kapatılırken, üç olguda deri grefti kullanıldı. Primer kapatılan bir olguda hipertrofik nedbe gelişti, greft konulan bir olguda iyileşme problemleri gözlendi.

Olgu 1: İki yıl önce tandıra düşme nedeniyle her iki ayak tabanı yanan 5 yaşında erkek hasta, ayak tabanlarında yineleyen yaralar ve yürüme sırasında ağrı yakınmaları ile başvurdu (Şekil 5A). Aynı anda iki cerrahi ekip çalışarak her iki ayak tabanı serbest fleplerle rekonstrükte edildi. Sağ ayak tabanının tamamı sağ taraftan kaldırılan nörosensoryal radyal önkol flebi ile kapatıldı. Sol ayakta ise topuk korundu ve ayak tabanının geri kalan kısmına sol lateral uyluk flebi (12x7 cm) taşındı. Önkoldaki defekt deri grefti ile kapatılırken, uyluk defekti primer sütüre edildi. Ameliyat sonrasında bir komplikasyon



Şekil 6. Boyunda ve aksillada şiddetli yanık kontraktürü olan hastanın ameliyat öncesi önden (A) ve yandan (B) görünümü. kontraktür açıldıktan sonra 20x12 cm boyutlarmda lateral uyluk flebi ile boyuna taşındı. İnceltilerek yayılmış olan flebin önden (C) ve yandan (D) görünümü. Sağ aksilladaki yanık kontraktürü açıldıktan sonra genişletilmiş skapüler flep ile onarıldı (E) (Arka sayfada).



Şekil 6 E. Sağ aksilladaki yanık kontraktürü açıldıktan sonra genişletilmiş skapüler flep ile onarıldı

gelişmedi. Bir yıl sonra her iki tarafa da flep revizyonu uygulandı; flepler inceltilerek yayıldı. 44 aylık takibinde yeni ülserasyon gelişmeyen hasta normal ayakkabı giyebiliyor ve aksamadan uzun mesafe yürüyebiliyor (Şekil 5B, C). Lateral uyluk flebinin donör bölgesinde uzun süre devam eden hipertrofik nedbe, yerini genişlemiş bir nedbeye bıraktı (Şekil 5D).

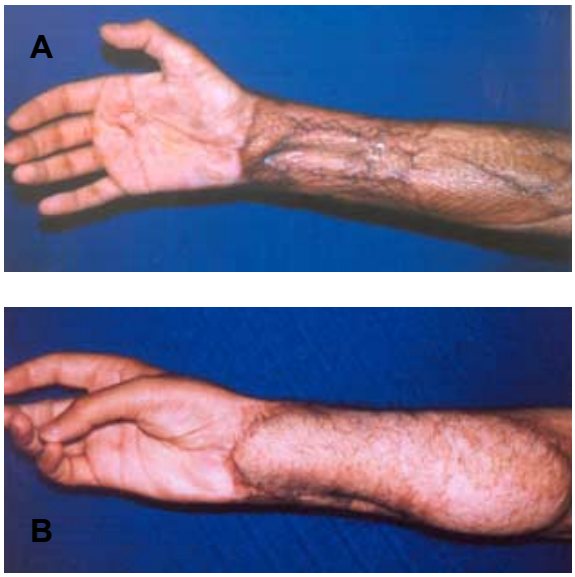

Şekil 7. Elektrik yanığı sonrası greftlenmiş olan sağ önkolun görünümü (A). Hastada median sinir defekti de mevcuttu. Lateral uyluk flebi ile yumuşak doku örtüsü oluşturulan hastaya 6 ay sonra sural sinir greftleri ile median sinir onarımı yapıldı (B). Primer kapatılan verici bölgede önemli bir kozmetik deformite oluşmadı (C).

Olgu 2: Boyunda ve sağ aksillada yanık kontraktürü nedeni ile başvuran 12 yaşında erkek hasta 2 yıl önce alev ile yanmış ve ardından greftlenmiş (Şekil 6A,B). Boyundaki kontraktür açıldı ve oluşan defekt sağ taraftan kaldırılan 20x12 cm boyutlarında lateral uyluk flebi ile kapatıldı. Verici alan deri grefti ile kapatıldı. Flep sorunsuz iyileşti (Şekil 6C, D). Altı ay sonra sağ aksilladaki yanık kontraktürü açıldı ve oluşan defekt aynı taraftan kaldırılan genişletilmiş skapuler flep ile kapatıldı (Şekil 6E). Lateral uyluk flebi altı ay ve 1 yıl sonra liposuction ve eksizyon yapılarak inceltildi ve z-plastilerle yapılarak daha iyi adaptasyonu sağlandı. Greftlenmiş olan verici sahada uzun süre devam eden iyileşme problemleri yaşandı. Daha önceden greftlenmiş olan bölgelerdeki hipertrofik nedbe basınçlı giysiye yanıt verdi. 37 aydır izlenmekte olan hastanın yapılan rekonstrüksiyona ilişkin bir yakınması yoktur.



Olgu 3: Yüksek voltajda elektrik ile yaralanan 27 yaşında erkek hasta önce acil serviste debride edildikten sonra deri greftleri ile kapatılmıştı (Şekil 7A). Sural sinir grefti ile median sinir onarımı planlanan hastaya, önkolda uygun yumuşak doku örtüsünün oluşturulması için lateral uyluk flebi taşınması planlandı. Deri greftleri uzaklaştırıldıktan sonra oluşan defekte sağ uyluktan kaldırılan 20x12 cm boyutlarında serbest lateral uyluk flebi taşındı. Verici alan primer sütüre edildi. Erken ve geç dönemde flebe ait bir sorun gelişmeyen hastaya, 6 ay sonra sural sinir greftleri ile median sinir onarımı yapıldı. 35 aylık takibinde median sinir fonksiyonları büyük oranda geri dönen hastanın stabil bir yumuşak doku örtüsü de şağlanmış oldu (Şekil 7B). Verici alandaki nedbe kozmetik bir deformiteye yol açmadan son derece az bir iz bırakarak iyileşti (Şekil 7C).

TARTIŞMA

Cilt kayıplarının rekonstrüksiyonu Plastik Cerrahinin temel ilgi alanlarından birisidir. Özellikle yanık travması geçirmiş olan hastalarda geniş cilt kayıpları söz konusu olabilir. Yanık rekonstrüksiyonunda deri greftleri genellikle erken dönemde yeterli olmasına karşın, ayak tabanları, eller ve boyun gibi özel bölgelerde yer alan derin yanıklar erken veya geç dönemde flep rekonstrüksiyonu gerektirebilirler. Bu klinik seride, tamamı yanığa bağlı sekonder problemler nedeni ile opere edilen 6 olgudaki serbest lateral uyluk flebi uygulamaları sunulmaktadır.

Lateral uyluk flebi ilk olarak 1983 yılında tanımlanmış olmasına karşın, klinikte yaygın bir kullanım alanı bulamamıştır.[2,3] Uyluğun posterolateralinden kaldırılan bu septokütan flep, son derece geniş ve görece ince bir cilt adasının taşınmasına olanak verir. Lateral uyluk flebi altında adale kitlesi içermeyen en büyük deri flebidir.[4] Yanık gibi geniş cilt örtüsü gerektiren olgularda iyi bir rekonstrüksiyon seçeneğidir.[5] Adale içermediği için verici bölgede herhangi bir işlevsel kayba yol açmaz. Majör arter kaybına neden olmadığından bacağın aksiyel dolaşımını etkilemez. Varyasyonlar olmakla birlikte vasküler anatomisi fazla değişiklik göstermez. Damar çapı ve uzunluğu anastomoz açısından yeterli boyutlardadır. Hastaya doğru pozisyon verildiği takdirde flep disseksiyonu kolaydır ve fazla uzun sürmez. Verici bölge primer kapatılabildiği takdirde fazla bir kozmetik deformiteye yol açmaz.

Şişman hastalarda ve kadınlarda cilt altı dokusu daha fazla olduğundan flep kalınlığı sorun oluşturabilir. Bu tür hastalarda flebin lateral intermüsküler septumun ön tarafında kalan ince bölümü daha geniş tutularak sorun aşılmaya çalışılır. Ancak vasküler pedikülün girdiği bölgenin daha fazla inceltilmesi mümkün değildir. Lateral uyluk flebi, ortası kalın, kenarları ince bir yapıda olduğu için en iyi eklemlerin fleksör yüzlerine uyum gösterir. Bu çalışmada da en iyi flep adaptasyonu boyun bölgesine uygulanan hastalarda elde edilmiştir. Daha önceki yayınların çoğu da flebin baş-boyun bölgesinde kullanımına ilişkindir.[6-8] Son yıllarda yaygınlaşan subdermal pleksusa dayalı inceltilmiş fleplerin primer uygulamaları, anterolateral uyluk flepleri için tanımlanmış olmasına karşın, lateral uyluk bölgesinde henüz bildirilmemiştir.[9,10] Bu çalışmada lateral uyluk flebi uygulanan 5 hastanın üçünde geç dönemde (6 ay-1 yıl sonra) flep inceltilmesi yapılmış, birinde ise yapılması planlanmıştır. Liposuction yöntemi ile inceltilen flepler, z-plastilerle genişletilerek alıcı bölgeye daha iyi uyum sağlamaktadır.

Primer olarak kapatılabilen olgularda, uyluk bölgesindeki yara izi kabul edilebilir düzeydedir ve giysilerle kolayca gizlenebilir. Ancak deri grefti gerektiren olgularda sıklıkla greft kaybı ve uzun süren iyileşme sorunları ile karşılaşılır. Yine de, verici bölge deformitesi açısından karşılaştırıldığında radyal önkol flebinden daha üstündür.

Vasküler pedikülün yeri genelde sabit olmasına karşın; varyasyonları ile ilgili yayınlar giderek artmaktadır. Nitekim Baek[4] de üçüncü perforan arterin cilde girdiği noktanın olması gerekenden 3 cm yukarıda ya da aşağıda olabileceğini, bazı olgularda ise birinci ya da ikinci perforan arterlerin üçüncü perforan kadar büyük, hatta daha büyük olabileceğini belirtmiştir. Miller ve ark,[7] 1995 yılında yayınladıkları çalışmalarında üçüncü perforan arterin kadavra diseksiyonlarının % 94'ünde, klinik olguların ise tümünde intermüsküler septumdan değil, septumun daha arkasında yer alan biseps femoris adalesinin kısa başının içerisinden çıktığını bildirmişlerdir. Yazarlar pedikül diseksiyonunun kas içerisinden yapılması gerektiğini savunmuşlardır. Yine aynı çalışmada, üçüncü perforanın adale dalının korunduğu takdirde flebe biseps femoris adalesinin kısa başının da katılarak kas-deri flebi şeklinde hazırlanabileceği belirtilmiştir.[7] Ancak, bizim klinik serimizde yer alan hastaların tümünde pedikül arterinin intermüsküler septumun içerisinde seyrettiği gözlenmiş, bu nedenle kas içi diseksiyon gerekli olmamıştır.

Sonuç olarak lateral uyluk serbest flebinin özellikle boyun bölgesindeki şiddetli kontraktürlerin açılması sonrasında ve ekstremitelerdeki geniş doku kayıplarının rekonstrüksiyonunda kullanılabilecek faydalı bir seçenek olduğu söylenebilir. Başlıca dezavantajları olan flep kalınlığı ve verici bölge deformitesi, flebin ince flebe dönüştürülmesi ile ya da doku genişletici uygulaması ile azaltılabilir.

ÖZET

Geniş cilt kayıpları söz konusu olduğunda kullanılabilecek flep seçenekleri sınırlıdır. Uyluk bölgesi büyük cilt adası içeren çok sayıda flebin hazırlanmasına izin veren verimli bir alandır. Lateral uyluk flebi ilk olarak 1983 yılında tanımlanmış olmasına karşın, klinikte fazla yaygınlaşmamıştır. Bu klinik seride, tümü yanık sonrası oluşmuş geniş cilt kaybı nedeni ile ameliyat edilen 6 olgudaki serbest lateral uyluk flebi uygulamalarımız sunulmaktadır.

Olguların yaşları 5 ile 46 arasında değişmekte idi (ortalama 24 yaş). Fleplerin üçü boyuna, geri kalanlarsa ekstremitelere taşındı. Ortalama flep büyüklüğü 21x11 cm idi. Üç olguda verici bölge primer kapatıldı. Ameliyat sırasında pedikül yaralanması nedeni ile kaybedilen biri dışında, fleplerin tümü başarılı oldu. Üç olguda daha sonra flep inceltilmesi gerekti. Ortalama takip süresi 28 aydı (5-44 ay).

Lateral uyluk flebi geniş cilt kayıplarının rekonstrüksiyonunda bol miktarda kaliteli cilt örtüsü sağlar. İnsan vücudundaki en büyük deri fleplerinden birisidir. Flep diseksiyonu görece kolaydır ve pedikül uzunluğu ve çapı yeterlidir. Primer kapatılabildiği takdirde verici bölge deformitesi kabul edilebilir düzeydedir. Yöntemin önemli dezavantajları; sıklıkla flep inceltilmesini gerektiren flep kalınlığı ve deri grefti konulan olgularda ortaya çıkan verici bölge deformitesidir.

KAYNAKLAR

1. Cormack GC, Lamberty BG. The blood supply of thigh skin. Plast Reconstr Surg 1985; 75: 342-354.

2. Baek SM. Two new cutaneous free flaps: the medial and lateral thigh flaps. Plast Reconstr Surg 1983; 71: 354-365.

3. Song YG, Chen GZ, Song YL. The free thigh flap: a new free flap concept based on the septocutaneous artery. Br J Plast Surg 1984; 37: 149-159.

4. Baek SM. Discussion, The posterior- posterolateral-lateral thigh flap. Atlas of microsurgical composite tissue transplantation'da. Ed. Serafin D. Philadelphia, WB Saunders Company, 1996; 452.

5. Serafin D. Atlas of microsurgical composite tissue transplantation. Philadelphia, WB Saunders Company, 1996; 445-451.

6. Hayden RE. Lateral thigh flap. Otolaryngol Clin North Am 1994; 27: 1171-1183.

7. Miller MJ, Reece GP, Marchi M, Baldwin BJ. Lateral thigh free flap in head and neck reconstruction. Plast Reconstr Surg 1995; 96: 334-340.

8. Truelson JM, Leach JL. Lateral thigh flap reconstruction in the head and neck. Otolaryngol Head Neck Surg 1998; 118: 203-210.

9. Koshima I, Fukuda H, Yamamoto H, Moriguchi T, Soeda S, Ohta S. Free anterolateral thigh flaps for reconstruction of head and neck defects. Plast Reconstr Surg 1993; 92: 421-428; discussion 429-430.

10. Kimura N, Satoh K. Consideration of a thin flap as an entity and clinical applications of the thin anterolateral thigh flap. Plast Reconstr Surg 1996; 97: 985-992.