T.C.
İSTANBUL ÜNİVERSİTESİ-CERRAHPAŞA
LİSANSÜSTÜ EĞİTİM ENSTİTÜSÜ

DOKTORA TEZİ

DİFFUZ İNTERSTİSYEL PNÖMONİLİ KEDİLERDE EPİTELYAL VE ENDOTELYAL BİYOMARKERLARIN DİAGNOSTİK ÖNEMİ

MUSTAFA BERKAY CÖMERT

DANIŞMAN
Prof. Dr. UTKU BAKIREL

Veterinerlik İç Hastalıkları Anabilim Dalı

Veterinerlik İç Hastalıkları, Doktora Programı

Ocak, 2026

TEZ KABUL VE ONAYI

Mustafa Berkay CÖMERT tarafından, **Prof. Dr. Utku BAKIREL** danışmanlığında hazırlanan **"DİFFUZ İNTERSTİSYEL PNÖMONİLİ KEDİLERDE EPİTELYAL ve ENDOTELYAL BİYOMARKERLARIN DİAGNOSTİK ÖNEMİ"** başlıklı bu çalışma, jürimiz tarafından **29/01/2026** tarihinde yapılan sınav sonucunda **oy birliği** ile başarılı bulunarak **Doktora Tezi** olarak kabul edilmiştir.

Tez Jürisi

		İmza	Sonuç
DANIŞMAN	Prof. Dr. Utku BAKIREL İstanbul Üniversitesi-Cerrahpaşa Veteriner İç Hastalıkları Anabilim Dalı		☒ Kabul ☐ Ret
ÜYE	Prof. Dr. Mehmet Erman OR İstanbul Üniversitesi-Cerrahpaşa Veteriner İç Hastalıkları Anabilim Dalı		☒ Kabul ☐ Ret
ÜYE	Prof. Dr. Feraye ESEN GÜRSEL İstanbul Üniversitesi-Cerrahpaşa Veteriner Biyokimya Anabilim Dalı		☒ Kabul ☐ Ret
ÜYE	Dr. Öğr. Üyesi Sezai ARSLAN Tekirdağ Namık KemalÜniversitesi Veteriner İç Hastalıkları Anabilim Dalı		☒ Kabul ☐ Ret
ÜYE	Dr. Öğr. Üyesi Şebnem CANİKLİ ENGİN Tekirdağ Namık Kemal Üniversitesi Veteriner İç Hastalıkları Anabilim Dalı		☒ Kabul ☐ Ret

Kendi hikâyesini tek başına yazma cesaretiyle bana ilham olan anneme ithaf ediyorum…

BÜTÇE DESTEKLERİ

DİFFUZ İNTERSTİSYEL PNÖMONİLİ KEDİLERDE EPİTELYAL ve ENDOTELYAL BİYOMARKERLARIN DİAGNOSTİK ÖNEMİ

Bu tez çalışması için herhangi bir kurumdan bütçe desteği alınmamıştır.

TEŞEKKÜR

Lisans eğitimime başladığım zamandan bu zamana kadar geçen süre zarfında her zaman örnek aldığım, yıllardır kendimi her alanda geliştirebilmem için bana hep yeni bir ufuk açan, sabrıyla, güveniyle hep yanımda olan ve desteğini her zaman hissettiğim çok kıymetli danışman hocam Prof. Dr. Utku BAKIREL'e,

Bugünlere gelmemde üzerimde en büyük emeği olan, varlığıyla hayatımı güzelleştiren, her koşulda yanımda olan ve minnettar olduğum annem Meral OMURVEREN'e,

Kendimi zorda hissettiğim her an yanımda olarak bana hep destek olan sevgili babam Erol CÖMERT'e,

Yıllardır sürdürmüş olduğum öğrencilik sürecimde bana her zaman destek olup yol gösteren meslek büyüklerim başta Prof. Dr. M. Erman OR olmak üzere Prof. Dr. Alev AKDOĞAN KAYMAZ, Prof. Dr. Remzi GÖNÜL, Prof. Dr. Abdullah KAYAR, Prof. Dr. Banu DOKUZEYLÜL ve Doç. Dr. Lora KOENHEMSİ hocalarıma,

Doktora tez çalışmamda büyük emekleri olan çok kıymetli hocalarım Prof. Dr. Bülent EKİZ, Prof. Dr. Feraye ESEN GÜRSEL ve Doç. Dr. P. Dilara KEÇİCİ hocalarıma,

Gerek mesleki anlamda, gerekse kişisel yolculuğumda her zaman yanımda olup bana yol gösteren Prof. Dr. Özge TURNA, Prof. Dr. Dilek OLĞUN ERDİKMEN, Prof. Dr. Didar AYDIN KAYA ve Nilüfer GÜZELBAKAN'a,

Doktora hayatına adım atmamda en büyük motivasyon kaynaklarım olan ve hayatta desteklerini bir an olsun eksik etmeyen çok kıymetli Dr. Kutay YILDIZ, Dr. Yasemin KAYA, Dr. Suzan MURAT, Dr. Burak ALABAŞ ve Edanur Çelebi DİNÇ'e,

Yıllar süren bu zorlu doktora sürecini hep birlikte dayanışmayla yürüttüğümüz başta Arş. Gör. Hilal GENCER, Arş. Gör. Deniz Zeynep TELCİ ve Vet. Hek. Dimitrios TSATSARONİS olmak üzere Anabilim Dalı'ndaki çok sevgili çalışma arkadaşlarıma,

Hayatın her alanında varlıklarıyla yaşamımı güzelleştirerek zenginleştiren çok değerli dostlarım Vet. Hek. Aydan UYULUR, Dr. Anıl Gürkan AKSU, Arş. Gör. E. İrem DEVECİ, Vet. Hek. Sepide ERFANMANESH, Av. Amireh ERFANMANESH ve Vet. Hek. Nicki NTARAMPA'ya,

Desteklerini her zaman yanımda hissettiğim kıymetli arkadaşlarım Vet. Hek. İrem DEMİRCİ, Vet. Hek. Mehmet YILDIZ, Vet. Hek. Okan KARATAŞ, Vet. Hek. E. Kaan KAŞIKÇI, Vet. Tek. Yunus AKTAŞ ve Vet. Tek. Serdar KIRMACI'ya teşekkürü bir borç bilirim.

Ocak 2026 **Mustafa Berkay CÖMERT**

İÇİNDEKİLER

Sayfa No

TEZ KABUL VE ONAYI ..... **İİ**

BEYAN ..... **İİİ**

BÜTÇE DESTEKLERİ ..... **V**

TEŞEKKÜR ..... **Vİ**

İÇİNDEKİLER ..... **Viii**

ŞEKİL LİSTESİ ..... **Xİ**

TABLO LİSTESİ ..... **Xiii**

SİMGE VE KISALTMA LİSTESİ ..... **XİV**

ÖZET ..... **XVİİ**

ABSTRACT ..... **XİX**

1. GİRİŞ **1**

2. KAVRAMSAL ÇERÇEVE **3**

2.1 SOLUNUM SİSTEMİ **3**

2.1.1 SOLUNUM SİSTEMİ ANATOMİSİ **3**

2.1.2 TRAKE VE BRONŞ HİSTOLOJİSİ **5**

2.1.2.1. TİP-I PNÖMOSİTLER **7**

2.1.2.2. TİP-II PNÖMOSİTLER **8**

2.1.2.3. ALVEOLER MAKROFAJLAR **8**

2.1.2.4. GOBLET (KADEH) HÜCRELERİ **9**

2.1.2.5. CLUB HÜCRELERİ **9**

2.1.3 SOLUNUM SİSTEMİ FİZYOLOJİSİ **10**

2.1.3.1 ALVEOLER GAZ DEĞİŞİMİ **12**

2.1.3.2 MUKOSİLİER MEKANİZMA **13**

2.2 PNÖMONİ **14**

2.2.1 DİFFUZ İNTERSTİSYEL PNÖMONİ **23**

2.3 BRONKOSKOPİ **24**

2.4 BİYOMARKER **27**

2.4.1 KL-6 ..... **28**

2.4.2 vWF....28
2.4.3 VEGF....28
2.4.4 sRAGE....29
3. YÖNTEM....30
3.1 HAYVAN MATERYALİ VE GRUPLAR....30
3.1.1 ÇALIŞMADAN ÇIKARMA KRİTERLERİ....32
3.2 FİZİK MUAYENE....32
3.3 LABORATUVAR TESTLERİ....33
3.4 RADYOGRAFİK İNCELEME....33
3.5 EKOKARDİYOGRAFİK İNCELEME....34
3.6 BRONKOSKOPİK İNCELEME....34
3.7 BİYOMARKER ÖLÇÜMLERİ....37
3.7.1 ÇALIŞMA PRENSİBİ....38
3.7.1.1. STANDARTLARIN HAZIRLANMASI....38
3.7.2 BİYOMARKER ÖLÇÜMÜ İÇİN ÖRNEKLERİN HAZIRLANMASI VE ANALİZLERİN YAPILMASI....39
3.7.2.1. SERUM ÖRNEKLERİNİN HAZIRLANMASI....39
3.7.2.2. ÇALIŞMA PROTOKOLÜ....39
3.7.2.3. SONUÇLARIN HESAPLANMASI....41
3.7.2.4. YÖNTEMİN PERFORMANS ÖZELLİKLERİ....41
3.8 İSTATİSTİK UYGULAMALARI....44
4. BULGULAR....45
4.1 ANAMNEZ VE KLİNİK MUAYENE BULGULARI....45
4.2 LABORATUVAR BULGULARI....47
4.3 RADYOGRAFİK BULGULAR....49
4.4 BRONKOSKOPİK MUAYENE BULGULARI....50
4.4.1. KONTROL GRUBUNDAKİ KEDİLERİN BRONKOSKOPİ BULGULARI....50
4.4.2. HASTA GRUBUNDAKİ KEDİLERİN BRONKOSKOPİ BULGULARI....51
4.5 BRONKOALVEOLER LAVAJ BULGULARI....54
4.6 BİYOMARKER ANALİZ BULGULARI....58
5. TARTIŞMA....65
6. SONUÇ VE ÖNERİLER....83
KAYNAKLAR....85
EKLER....97
İNTİHAL RAPORU İLK SAYFASI....98
ETİK KURUL İZİN YAZISI....99

KURUM İZNİ YAZILARI **101**
ÖZGEÇMİŞ **102**

ŞEKİL LİSTESİ

Sayfa No

Şekil 2.1: Solunum ağacı……..17

Şekil 3.1: Çalışmaya dahil edilen kedilerin gruplara göre dağılım şeması……30

Şekil 3.2: İÜC VETSUAM onam formu……...35

Şekil 3.3: Endoskop ünitesi ve video bronkoskop cihazı…….35

Şekil 3.4: Bronkoskopik muayene ile hava yollarının muayenesi…….36

Şekil 3.5: BALS örneği…….36

Şekil 3.6: Standart Dilüsyon Hazırlığı……...38

Şekil 3.7: Serum inkübasyon sonrası HRP-konjuge antikor ilavesinin ardından gözlenen renk değişimi…….....39

Şekil 3.8: Kromojen Solüsyon A ve B eklendikten sonra inkübasyon öncesi renk değişimi...40

Şekil 3.9: Kromojen Solüsyon A ve B eklendikten sonra inkübasyon sonrası renk değişimi.40

Şekil 3.10: Stop solüsyonu eklendikten sonra renk değişimi……40

Şekil 3.11: KL-6 biyomarkerına ait kalibrasyon grafiği……42

Şekil 3.12: VEGF biyomarkerına ait kalibrasyon grafiği…….42

Şekil 3.13: sRAGE biyomarkerına ait kalibrasyon grafiği……43

Şekil 3.14: vWF biyomarkerına ait kalibrasyon grafiği…….43

Şekil 4.1: Grup-1'de yer alan kedilerin yaş, ırk, cinsiyet dağılım grafiği…….46

Şekil 4.2: Grup-2'de yer alan kedilerin yaş, ırk, cinsiyet dağılım grafiği…….46

Şekil 4.3: DİP tanısı bulunan bir kediye ait lateral torasik radyografi……..49

Şekil 4.4: Bronkoskopik incelemeye ait görüntüler……..50

Şekil 4.5: Kontrol grubundaki bir kedide bronkoskopik incelemede trakenin karinaya ayrıldığı seviyeye ait görüntü…….……...51

Şekil 4.6: DİP tanısı alan kedilerin bronkoskopik incelemelerinde sekresyon varlığı…….52
Şekil 4.7: Hasta grubundaki bir kedinin bronkoskopik olarak intratrakeal incelemesi……53
Şekil 4.8: Mikrobiyolojik örneklerin sonuçlarının yüzde grafiği……..…57
Şekil 4.9: Gruplara göre KL-6 düzeyleri…….....59
Şekil 4.10: Gruplara göre VEGF düzeyleri…….....59
Şekil 4.11: Gruplara göre sRAGE düzeyleri……..60
Şekil 4.12: Gruplara göre vWF düzeyleri…….60
Şekil 4.13: KL-6'ya ait ROC grafiği…..……62
Şekil 4.14: VEGF'ye ait ROC grafiği……..…….62
Şekil 4.15: sRAGE'ye ait ROC grafiği……..63
Şekil 4.16: vWF'ye ait ROC grafiği……..63

TABLO LİSTESİ

Sayfa No

Tablo 3.1: Hasta ve kontrol grubundaki kedilerin eşgal bilgileri……..31

Tablo 3.2: Biyomarker analizinde kullanılan cihaz listesi……...37

Tablo 3.3: Biyomarker analizinde kullanılan kit listesi……...37

Tablo 3.4: Elisa kitlerinin performans özellikleri……41

Tablo 4.1: Hasta ve kontrol gruplarındaki kedilerin tam kan sayımı bulguları (X ± SE) ve istatistiksel değerleri……47

Tablo 4.2: Hasta ve kontrol gruplarındaki kedilerin serum biyokimya bulguları (X ± SE) ve istatistiksel değerleri……48

Tablo 4.3: Diffuz interstisyel pnömonili kedilerin (Grup-1) bronkoalveoler lavaj sıvısı (BALS) sitoloji sonuçlarındaki hücresel dağılım oranları…….….54

Tablo 4.4: Kontrol grubundaki kedilerin (Grup-2) bronkoalveoler lavaj sıvısı (BALS) sitoloji sonuçlarındaki hücresel dağılım oranları…….….56

Tablo 4.5: Gruplara ait sitolojik hücre oranları (X ± SE)……...…….56

Tablo 4.6: Serum biyomarker değerleri……...58

Tablo 4.7: Biyomarkerlara ait ROC analizi sonuçları……..61

Tablo 4.8: Biyomarkerlar ile kan parametrelerinin Pearson's r değeri ve p değeri tablosu….64

SİMGE VE KISALTMA LİSTESİ

Simgeler	Açıklama
ml	: Mililitre
ml/kg	: Mililitre/Kilogram
nm	: Nanometre
pg/ml	: Pikogram/Mililitre
U/ml	: Ünite/Mililitre
µl	: Mikrolitre
µm	: Mikrometre

Kısaltmalar	Açıklama
AGE	: İleri Glikasyon Son Ürünleri
ALB	: Albümin
ALP	: Alkalen Fosfataz
ALT	: Alanin Aminotransferaz
ANP	: Akut Nekrotizan Pankreatit
AP	: Aspirasyon Pnömonisi
ARDS	: Akut Solunum Sıkıntısı Sendromu
AUC	: Eğri Altında Kalan Alan
BAL	: Bronkoalveoler Lavaj
BALS	: Bronkoalveoler Lavaj Sıvısı
BAS	: Bazofil
BT	: Bilgisayarlı Tomografi
BUN	: Kan Üre Nitrojen
CA	: Kalsiyum
CRE	: Kreatinin
CRP	: C-Reaktif Protein
DİP	: Diffüz İnterstisyel Pnömoni

EOS : Eozinofil
FeCV : Felin Kalisivirüs
FeHV-1 : Felin Herpesvirüs-1
FeLV : Felin Lösemi Virüs
FİP : Felin Enfeksiyöz Peritonitis
FİV : Felin İmmun Yetmezlik Virüsü
GLOB : Globulin
GLU : Glikoz
HCT : Hematokrit Değer
HRP : Horseradish Peroksidaz
IP : İnorganik Fosfor
İAH : İnterstisyel Akciğer Hastalığı
İPF : İdiopatik Pulmoner Fibrozis
İV : İntravenöz
KL-6 : Krebs von den Lungen-6
KOAH : Kronik Obstrüktif Akciğer Hastalığı
MCHC : Ortalama Eritrosit Hemoglobin Konsantrasyonu
MCV : Ortalama Eritrosit Hacmi
MHz : Megahertz
Mon : Monosit
MPV : Ortalama Trombosit Hacmi
NaCl : Sodyum Klorür
NEU : Nötrofil
NPD : Negatif Prediktif Değer
NRBC : Çekirdekli Eritrosit
NSIP : Non-spesifik İnterstisyel Pnömoni
PCR : Polimeraz Zincir Reaksiyonu
PLT : Trombosit
PPD : Pozitif Prediktif Değer
Q : Alveolü Perfüze Eden Kan Miktarı
RBC : Kırmızı Kan Hücresi
ROC : Alıcı İşletim Karakteristiği
sRAGE : İleri Glikasyon Son Ürünleri Reseptörünün Çözünür Formu
TBİL : Total Bilirubin

TMB : Tetrametilbenzidin

TP : Total Protein

UIP : Sıradan İnterstisyel Pnömoni

V : Alveollere Ulaşan Hava Miktarı

vAMYL : Amilaz

VEGF : Vasküler Endotelyal Büyüme Faktörü

vWF : von Willebrand Faktör

WBC : Beyaz Kan Hücresi

WHWT : West Highland White Terrier

ÖZET

[DOKTORA TEZİ]

DİFFUZ İNTERSTİSYEL PNÖMONİLİ KEDİLERDE EPİTELYAL VE ENDOTELYAL BİYOMARKERLARIN DİAGNOSTİK ÖNEMİ

[Mustafa Berkay CÖMERT]

İstanbul Üniversitesi-Cerrahpaşa

Lisansüstü Eğitim Enstitüsü

Veterinerlik İç Hastalıkları Anabilim Dalı

Veterinerlik İç Hastalıkları, Doktora Programı

[Danışman : Prof. Dr. Utku BAKIREL]

[Bu çalışma, kedilerde diffuz interstisyel pnömoni (DİP) patogenezinde kritik rol oynayan alveoler epitel hasarı, endotel disfonksiyonu ve inflamatuvar yanıt süreçlerini, spesifik biyomarkerlar üzerinden değerlendirmeyi amaçlamaktadır. Veteriner hekimlikte interstisyel akciğer hastalıklarına dair mevcut literatürün büyük oranda insan ve köpek çalışmalarından referans alınarak ilerletilmesi, bu türe özgü klinik verilere duyulan ihtiyacı bu araştırmanın temel motivasyonu haline getirmiştir. Bu doğrultuda; Krebs von den Lungen-6 (KL-6) , ileri glikasyon son ürünleri reseptörünün çözünür formu (sRAGE) , vasküler endotelyal büyüme faktörü (VEGF) ve von Willebrand faktör (vWF) seviyelerinin DİP tanısındaki ve klinik seyrindeki rollerine odaklanılmıştır. Araştırma grupları; klinik, radyolojik ve bronkoskopik muayeneler neticesinde DİP tanısı alan 66 kediden oluşan hasta grubu ile 18 kediden oluşan bir kontrol grubundan meydana gelmiştir. Olguların tamamında hematolojik profil çıkarılmış; torasik radyografi ve bronkoskopi rehberliğinde elde edilen bronkoalveoler lavaj sıvısı (BALS) örnekleri ile tanısal derinlik sağlanmıştır. Hedeflenen biyomarkerlar serum örneklerinde ELISA yöntemiyle analiz edilmiş; veriler korelasyon ve ROC analizleri ile istatistiksel olarak anlamlandırılmıştır. Bulgular, hasta grubundaki sRAGE ve vWF düzeylerinin kontrol grubuna oranla istatistiksel açıdan anlamlı bir değişim sergilediğini ortaya koymuştur. Özellikle sRAGE düzeylerindeki düşüş, alveoler epitel bütünlüğünün kaybına ve epitelyal hasarın patofizyolojik baskınlığına işaret etmektedir. vWF düzeylerindeki artış ise endotel aktivasyonu ve vasküler yanıtın hastalık sürecindeki belirgin etkisini doğrulamaktadır. Buna karşın, KL-6 ve VEGF parametrelerinin gruplar arasında ayrıştırıcı bir fark yaratmadığı gözlemlenmiştir.

Tanısal performans analizleri (ROC), vWF'nin DİP'in ayırıcı tanısında yüksek bir duyarlılık sergileyerek güçlü bir klinik biyomarker potansiyeli taşıdığını kanıtlamıştır. sRAGE ise istatistiksel farka rağmen tanısal performansta daha sınırlı kalmış, ancak alveoler hasarı yansıtan nitelikli bir yardımcı parametre olarak literatürdeki yerini almıştır.

Sonuç olarak bu çalışma; kedilerde DİP patofizyolojisinde endotel disfonksiyonunun merkezi bir bileşen olduğunu klinik verilerle doğrulamakta ve vWF'nin tanısal süreçlerde değerli bir araç olabileceğini göstermektedir. Elde edilen özgün bulgular, kedilerin interstisyel akciğer hastalıklarının daha isabetli teşhisine ve bu alanda yürütülecek gelecek araştırmalara akademik bir zemin sunmaktadır.

Ocak 2026 , [122] sayfa.

Anahtar kelimeler: [Diffuz İnterstisyel Pnömoni, Bronkoskopi, Biyomarker, Kedi]

ABSTRACT

Ph.D. THESIS

DIAGNOSTIC IMPORTANCE OF EPITHELIAL AND ENDOTHELIAL BIOMARKERS IN CATS WITH DIFFUSE INTERSTITIAL PNEUMONIA

Mustafa Berkay CÖMERT

İstanbul University-Cerrahpaşa

Institute of Graduate Studies

Department of Internal Medicine

Veterinary Internal Medicine, PhD Programme

Supervisor : Prof. Dr. Utku BAKIREL

This study aims to evaluate the processes of alveoler epithelial damage, endothelial dysfunction, and inflammatory response, which play a critical role in the pathogenesis of diffuse interstitial pneumonia (DIP) in cats, through specific biomarkers. The fact that current literature on interstitial lung diseases in veterinary medicine is largely extrapolated from human and canine studies has established the need for species-specific clinical data as the primary motivation for this research. In this context, the roles of Krebs von den Lungen-6 (KL-6), soluble receptor for advanced glycation end products (sRAGE), vascular endothelial growth factor (VEGF), and von Willebrand factor (vWF) levels in the diagnosis and clinical course of DIP were investigated. The research groups consisted of a patient group of 66 cats diagnosed with DIP based on clinical, radiological, and bronchoscopic examinations, and a control group of 18 cats. Hematological profiles were established for all cases; diagnostic depth was ensured through thoracic radiography and bronchoalveoler lavage fluid (BALF) samples obtained under bronchoscopic guidance. The targeted biomarkers were analyzed in serum samples using the ELISA method, and the data were statistically evaluated through correlation and ROC analyses. The findings revealed that sRAGE and vWF levels in the patient group exhibited a statistically significant difference compared to the control group. Specifically, the decrease in sRAGE levels indicates the loss of alveoler epithelial integrity and the pathophysiological dominance of epithelial damage. The increase in vWF levels confirms the significant impact of endothelial activation and vascular response in the disease process. Conversely, it was observed that KL-6 and VEGF parameters did not create a distinctive difference between the groups.

Receiver operating characteristic (ROC) analysis demonstrated that vWF exhibited high sensitivity in the differential diagnosis of DIP, proving its potential as a robust clinical biomarker. Despite the statistical difference, sRAGE showed more limited diagnostic performance but was evaluated as a qualified supportive parameter reflecting alveoler damage.

In conclusion, this study confirms with clinical data that endothelial dysfunction is a central component in the pathophysiology of DIP in cats and indicates that vWF could be a valuable tool in diagnostic processes. The original findings obtained provide an academic foundation for more accurate diagnosis of feline interstitial lung diseases and for future research in this field.

January 2026, [122] pages.

Keywords: [Diffuse Interstitial Pneumonia, Bronchoscopy, Biomarker, Feline]

1. GİRİŞ

Kedilerde önemli morbidite ve mortalite nedenleri arasında solunum sistemi hastalıkları yer almaktadır. Akut ve kronik seyirli çok sayıda solunum sistemi hastalığı, klinik bulgular ve tanısal yaklaşımlar bakımından benzer özellikler gösterebildiğinden, ayırıcı tanının yapılması çoğu zaman zorlaşmaktadır. Akciğer parankiminde belirgin yapısal ve fonksiyonel değişikliklere neden olan diffüz interstisyel pnömoni (DİP)'ler alveol çeperleri ve interstisyel dokunun yaygın tutulum süreci "inflamatuvar hücre infiltrasyonu, fibroblast proliferasyonu, artmış kollajen birikimi ve alveoler mimarinin bozulması" ile seyretmektedir. Söz konusu değişiklikler, zaman içerisinde gaz değişiminde bozulmaya, solunum fonksiyonlarının progresif olarak azalmasına ve geri dönüşümsüz fibrotik hasarın gelişmesine yol açabilmektedir. Bu yönüyle interstisyel pnömoniler, kedilerde solunum yetmezliği ile sonuçlanabilen ciddi klinik tablolar arasında değerlendirilmektedir. Özellikle kronik ve progresif interstisyel pnömoniler, klinik tanı ve prognoz açısından güçlükler içermesi nedeniyle veteriner hekimlikte artan bir ilgi odağı haline gelmiştir.

İdiopatik pulmoner fibrozis (İPF), diffüz interstisyel pnömonilerin en iyi tanımlanmış prototipi olarak kabul edilmektedir. Progresif olması, kötü prognozu ve mevcut tedavi seçeneklerinin sınırlı kalması ile karakterizedir. İnsanlarda ortalama sağkalım süresinin kısa olması (3-5 yıl) hastalığın ciddiyetini ortaya koymaktadır. Kedilerde bildirilen sıradan interstisyel pnömoni (UIP) ve İPF benzeri olguların klinik seyiri, radyolojik ve histopatolojik bulguları insanlarda görülen pulmoner patolojilere yakınlık göstermektedir (Cohn ve diğ. 2004; Nafe ve diğ. 2010). Bu benzerlik, kedilerin diffüz interstisyel akciğer hastalıklarının patogenezinin aydınlatılmasında, yeni tanısal ve terapötik yaklaşımların değerlendirilmesinde potansiyel model değeri taşıdığını düşündürmektedir. Ayrıca kedi popülasyonunda bu tür olguların nadir de olsa tanımlanmış olması, veteriner hekimlikte söz konusu hastalığa yönelik standart tanı kriterlerinin oluşturulmasını ve hastalığın seyri ile prognozunun daha iyi ortaya konabilmesi amacıyla sistematik izlem protokollerinin geliştirilmesini gerekli kılmaktadır.

Kedilerde DİP tanısı çoğunlukla radyografi, bilgisayarlı tomografi (BT) ve histopatolojiye dayanmaktadır. Ancak histopatolojik inceleme için gerekli olan akciğer biyopsisi çoğu zaman invaziv olması nedeniyle uygulanamamaktadır (Cohn ve diğ. 2004; Le

Boedec ve diğ. 2014). Bu bağlamda, hastalığın tanı ve izlem süreçlerinde kullanılmak üzere non-invaziv, tekrarlanabilirliği yüksek ve klinik pratiğe kolaylıkla entegre edilebilecek tanısal araçlara olan gereksinim giderek artmaktadır. Bu noktada, hastalığın varlığını ve progresyonunu yansıtabilecek biyomarkerların kullanımı öne çıkmaktadır Biyomarkerlar, hastalığın patogenezinde rol oynayan hücresel ve moleküler süreçlerin sistemik dolaşıma yansıyan göstergeleridir. İnsanlarda gözlenen interstisyel akciğer hastalıklarında en çok araştırılan biyomarkerlar arasında Krebs von den Lungen-6 (KL-6), von Willebrand faktörü (vWF), vasküler endotelyal büyüme faktörü (VEGF) ve ileri glikasyon son ürünleri reseptörünün çözünür formu (sRAGE) bulunmaktadır (Koyama ve diğ. 2002, Calfee ve diğ. 2008, Ishikawa ve diğ. 2012; Ohshimo ve diğ. 2014, Gou ve diğ. 2025). KL-6, alveoler epitel hücre hasarını yansıtır ve insanlarda tanı, hastalık şiddeti ve prognozunun değerlendirilmesinde yaygın olarak kullanılır (Ishikawa ve diğ. 2012; Ohshimo ve diğ. 2014). vWF, endotel hücre hasarını ve koagülasyon sisteminin aktivasyonunu yansıtan bir biyomarker olup, interstisyel akciğer hastalıklarında vasküler disfonksiyonun patogenezdeki rolünün ortaya konulmasına katkı sağlayabilecek bir gösterge olarak değerlendirilmektedir (Gou ve diğ. 2025). VEGF, anjiyogenez ve fibrotik süreçlerle yakından ilişkili olup, fibrozisin progresyonunu ve akciğer dokusundaki yeniden yapılanma süreçlerini yansıtabilecek bir biyomarker olarak kabul edilmektedir (Koyama ve diğ. 2002). sRAGE ise, inflamasyon ve fibrozis arasındaki dengeyi temsil eder; düşük düzeyleri insan IPF'sinde kötü prognoz ile ilişkilendirilmiştir (Calfee ve diğ. 2008).

Bu biyomarkerlara ilişkin mevcut veriler insan çalışmalarında kapsamlı bir biçimde ortaya konulmuş olmakla birlikte, kedilerde diffüz interstisyel pnömonilerdeki rollerine ilişkin bulgular henüz araştırılmamıştır. Bu nedenle, bu çalışmada söz konusu biyomarkerların incelenmesi, veteriner hekimlik alanında özgün bir bilgi birikiminin oluşturulmasına katkı sağlayacak; elde edilecek bulguların beşeri hekimlikteki verilerle karşılaştırılması ise hastalığın patogenezi ve klinik seyrinin daha bütüncül bir şekilde değerlendirilmesine olanak tanıyacaktır. Bu çalışmada, diffüz interstisyel pnömonili kedilerde KL-6, vWF, VEGF ve sRAGE düzeylerinin değerlendirilmesi amaçlanmış olup, söz konusu biyomarkerların tanısal ve prognostik açıdan potansiyel rollerinin ortaya konulması hedeflenmektedir. Elde edilecek bulgularla, klinik uygulamalara bilimsel bir zemin sağlanması ve interstisyel akciğer hastalıklarına ilişkin beşeri hekimlikteki araştırmaların veteriner hekimlik alanından elde edilen verilerle desteklenmesi amaçlanmaktadır.

2. KAVRAMSAL ÇERÇEVE

2.1 SOLUNUM SİSTEMİ

2.1.1 Solunum Sistemi Anatomisi

Kedilerde solunum sistemi, iletici (konduktif) ve respiratuvar (gaz değişim) bölgelerden oluşmaktadır. Konduktif bölüm; trake, ana bronşlar, lobar (sekonder) ve segmental (tersiyer) bronşlar ile terminal bronşiolleri içermektedir. Respiratuvar bölüm ise solunum bronşiolleri, alveoler kanallar ve alveol keseciklerinden oluşmaktadır. Kedilerde akciğerler sağ ve sol olmak üzere iki ana kütle halinde toraks boşluğunu doldurmaktadır. Her bir akciğer, hilus pulmonis bölgesinden bronşlar, arterler, venler ve sinirler aracılığıyla mediastene bağlanmaktadır (Singh, 2017; König ve Liebich, 2020).

Kedilerde trake, krikoid kıkırdaktan başlayıp karina düzeyine kadar uzanan, yaklaşık 7–10 mm çapında yarı sert boru şeklinde bir organdır. Bu organda 38–43 kıkırdak halkası bulunur. Bu halkalar hyalin kıkırdak yapısında olup, dorsal bölgede açıklık bulunmaktadır (König ve Liebich, 2020). Dorsal kısımdaki açıklık, gevşek bağ dokusu ve trakealis kası ile tamamlanarak halkaların uçları birleşmiştir. Trakealis kası kedilerde kıkırdakların dış yüzüne tutunur ve C şeklindeki halkaların açıklığını arka taraftan kapatır. Komşu kıkırdak halkaları birbirine fibroelastik anüler bağlar ile bağlanır. Bu elastik bağlar halkaların arasında esneklik sağlar ve perikondriyumla kaynaşarak bütünlük oluşturur (Hardie, 2014; Singh, 2017). Bu yapılar sayesinde trake lümeni her zaman açık kalır ancak aynı zamanda solunum hareketleri sırasında esneyip bükülebilir (Hardie, 2014; Reece ve Rowe, 2017).

Trake duvarı dört hücresel tabakadan oluşur. Bu tabakalar mukoza, submukoza, kıkırdak/düz kas tabakası ve adventisya tabakalarıdır. Mukozada yalancı çok katlı silli prizmatik epitel ve goblet hücreleri bulunur. Submukozada serömüköz bezler yer alır. Bu yapılar, mukosiliyer temizleme mekanizmasının temelini oluşturur (Eurell ve Frappier, 2013; Singh, 2017).

Trake karina (bifurkasyon) düzeyinde sağ ve sol olmak üzere iki ana (primer) bronşa ayrılmakta olup, kedide ana bronşlar kısa bir seyir izleyerek hızla daha küçük bronş dallarına ayrılmaktadır (Hardie, 2014). Ana bronşlar, lobar ve segmental bronşlara dallanarak akciğer parankimi içerisinde ilerler. Bronşların yapısı, trakeye benzer şekilde mukozadan adventisyaya uzanan tabakalar içermekle birlikte bazı yapısal farklılıklar göstermektedir. Büyük (primer ve

sekonder) bronşların duvarında kıkırdak bulunmakta, ancak bu kıkırdaklar trakedeki gibi tam halkalar şeklinde değil, düzensiz kıkırdak plakalar halinde yer almakta ve bronş lümenini kısmen çevrelemektedir (Reece ve Rowe, 2017; Jenning ve Premanandan, 2021). Bronş duvarında kıkırdak plakalar arasında ve özellikle kıkırdakların sonlandığı bölgelerde düz kas ve elastik doku yer almakta olup, bronşiyal düz kas tabakası hava yolu çapını aktif olarak düzenleyerek solunum sırasında akım direncinin kontrolünde rol oynamaktadır (Caswell ve Williams, 2016; Singh, 2017). Distale doğru ilerledikçe kıkırdak plakaların miktarı giderek azalmakta ve bronşlar bronşiollere dönüşmektedir. Bronşioller kıkırdak ve bez içermemekte, tek katlı küboidal veya silli epitel ile çevrilmekte ve belirgin dairesel düz kas tabakasına sahip olmaktadır. Terminal bronşiollerde goblet hücreleri bulunmamakta, bunların yerini Club (Clara) hücreleri almakta olup, bu hücreler sürfaktan bileşenlerinin bir kısmının salgılanması, detoksifikasyon süreçleri ve epitelin yenilenmesi gibi işlevlerde rol oynamaktadır (Eurell ve Frappier, 2013; Reece ve Rowe, 2017).

Kedide sağ akciğer dört lobdan oluşur. Bu loblar kraniyal, medial, kaudal ve aksesuar lob olarak gruplandırılır. Sol akciğer ise kraniyal (kraniyal ve kaudal parçalara ayrılır) ve kaudal loblardan oluşur. Loblar arasındaki fissürler belirgindir. Mikroanatomik düzeyde sekonder lobül organizasyonu insandaki kadar belirgin değildir. İnterlobüler septalar daha ince ve süreksizdir (König ve Liebich, 2020; Field ve Taylor, 2024). Her akciğer hilum bölgesinden bronş, arter, ven ve sinirlerle mediyastene bağlanır. Akciğerler visseral plevra ile sarılıdır. Pariyetal plevra ise toraks boşluğunu örter. Pulmoner ligament, akciğeri mediyastene asar ve bronkovasküler yapıların hareketine uyum sağlar (Nickel ve diğ. 1979; Singh, 2017).

Pulmoner dolaşım, kalbin sağ ventrikülünden çıkan kanı pulmoner arter aracılığıyla alveoler kapiller ağına taşır. Gaz değişimi sonrası oksijenlenmiş kan pulmoner venlerle sol atriyuma geri döner. Bronşiyal dolaşım ise akciğer parankiminin metabolik ihtiyaçlarını karşılar. Bronşiyal arterler genellikle aorttan kaynaklanır, venöz dönüş ise hem pulmoner venlere hem de sistemik venlere katılır (Reece ve Rowe, 2017; König ve Liebich, 2020).

Lenfatik ağ, visseral plevra ve interstisyel alanlardan başlar ve trakeobronşiyal lenf düğümlerine drene olur. Başlıca lenf merkezleri sağ, sol ve orta trakeobronşiyal nodlardır. Partikül ve patojenlerin uzaklaştırılmasında alveoler makrofajların taşıdığı materyalin bir kısmı bu yolakla elimine edilir (Singh, 2017).

2.1.2 Trake Ve Bronş Histolojisi

Trakenin iç yüzeyini solunum yolu epiteli adı verilen özel bir mukozal doku örter (Hardie, 2014). Bu epitel, yüksek prizmatik hücrelerden oluşan yalancı çok katlı silli epitel tipindedir ve bol miktarda goblet (kadeh) hücresi içerir. Epitel tabakası altında, onu destekleyen lamina propria tabakasında yoğun elastik lifler bulunur. Bu elastik lifler trakenin inspirasyon ve ekspirasyon sırasında genişleyip daraldıktan sonra eski şekline dönebilmesinde önemli rol oynar. Lamina propria ayrıca hava ile temas eden kan damarları barındırarak solunan havanın ısıtılmasına katkıda bulunur (Jenning ve Premanandan, 2021). Epiteli destekleyen submukoza tabakası içinde ise seromüköz trakeal bezler yer alır. Bu bezlerin seröz kısmı inhalasyonla alınan havayı nemlendiren sulu bir salgı üretirken, muköz kısmı ise epiteldeki goblet hücrelerinin ürettiği mukusla birlikte havadaki partikülleri tutan yapışkan bir salgı oluşturur (Eurell ve Frappier, 2013). Trake duvarının en dışında, kıkırdak halkaların çevresini saran adventisya tabakası bulunur. Bu dış tabaka çevre dokularla bağlantıyı sağlar ve trakeyi çevreleyen boyun ve göğüs yapılarına bağlar (Caswell ve Williams, 2016; Jenning ve Premanandan, 2021).

Trakeal kıkırdak halkaların C şeklinde yapısı ve arka taraftaki düz kas dokusu ("dorsal trake membranı") sayesinde kediler baş ve boyun hareketleri yaparken trake bükülebilir fakat lümeninin çökmesi engellenir. Trakenin kan dolaşımı segmental arterlerle (özellikle üst ve alt tiroid arteri ile bronkoözofageal arter) sağlanır (König ve Liebich, 2020; Reece ve Rowe, 2017). Sinirsel innervasyonu ise sempatik sinir zinciri (sempatik tonus) ve N. Laringeus rekurens aracılığıyla parasempatik tonus şeklindedir. Bu nörovasküler unsurlar, trakenin mukozal sekresyonlarını ve kas tonusunu düzenleyerek solunum fonksiyonunun uyumunu sağlar (Hardie, 2014).

Bronşların mukozası, büyük bronşlarda trake mukozasına benzer şekilde yalancı çok katlı silli prizmatik epitelden oluşur ve goblet hücrelerini içerir. Ancak bronş çapı küçüldükçe epitel tabakası daha kısa hücreli tek katlı prizmatik epiteli andırmaya başlar. Silli hücreler hala bulunmakla birlikte epitel artık belirgin şekilde daha incedir ve goblet hücrelerinin sayısı azalır. Özellikle küçük kalibreli (tersiyer) bronşlarda epitel, tek sıralı yüksek prizmatik hale gelirken goblet hücreleri oldukça seyrektir. Bronşların lamina propriasında da elastik lifler ve lenfoid doku odakları görülür. Bu odaklar solunan irritan partiküllere karşı immunolojik yanıt için önemlidir (Eurell ve Frappier, 2013; Jenning ve Premanandan, 2021). Bronş submukozasında

trakeye benzer şekilde seröz ve muköz bezler bulunur ancak bronş çapı azaldıkça bu bezlerin sayısı ve boyutu da giderek azalır. Kıkırdak plakaların azalmasına paralel olarak, düz kas ve elastik lif içeriği nispeten artar. Bu durum küçük bronşların çap değişimlerine daha duyarlı olmasına yol açar. Kedilerde, bronş ağacının dallanması sürecinde (özellikle lobüler bronş düzeyinden itibaren), kıkırdak desteğinin giderek azaldığı ve bronş duvarının daha çok düz kas ve elastik doku ile çevrelendiği gözlenir. Bu, hava yollarının distal kısımlarını oluşturan bronşiyollere geçişin bir hazırlığıdır (Caswell ve Williams, 2016; König ve Liebich, 2020).

Bronşioller, yaklaşık 1 mm veya daha küçük çapa sahip olan en küçük hava yolu dalları olup, duvarlarında kıkırdak doku bulundurmamaları ile karakterizedir (Reece ve Rowe, 2017; Jenning ve Premanandan, 2021). Bronşioller seviyesinde submukozal serömüköz bezler de tamamen kaybolmuştur. Dolayısıyla mukus üretimi sadece epiteldeki hücrelerle sınırlıdır (Caswell ve Willams, 2016). Bronşiol duvarının temel yapısı, içte bir epitel ve onu çevreleyen belirgin bir düz kas tabakasıdır. Bu düz kas tabakası bronşiol lümenini çember gibi sarar ve otonom sinir sistemi kontrolünde kasılıp gevşeyerek bronşiol çapını ayarlar (Eurell ve Frappier, 2013; Reece ve Rowe, 2017). Özellikle astım benzeri durumlarda gözlenen bronkokonstriksiyon, bu düz kasların aşırı kasılmasıyla bronşiollerin neredeyse tamamen kapanmasına yol açabilir. Kedilerde de benzer şekilde bronşiyal astım tablosunda küçük hava yollarının kas spazmı hastanın solunum güçlüğü yaşamasına neden olan kritik bir tabloyu meydana getirir (Jennings ve Premanandan, 2021).

Bronşiollerin epiteli, proksimalde yer alan daha geniş çaplı bronşiollerde silli tek katlı prizmatik hücrelerden oluşmaktadır. Distale doğru ilerledikçe ve bronşiol çapı küçüldükçe epitel hücreleri giderek küboidal bir morfoloji kazanmakta ve silyalı hücrelerin yoğunluğu azalmaktadır (Caswell ve Williams, 2016; König ve Liebich, 2020). Büyük bronşiollerde hala ince kısa siller gözlenebilir fakat en uç dallar olan terminal bronşiollerin epitelinde artık belirgin siller bulunmaz ya da çok az sayıda bulunur. Bronşiollerde goblet hücreleri genellikle yoktur. Bu nedenle bu kadar küçük hava yollarında mukus üretimi çok düşük düzeydedir. Goblet hücrelerinin yerini, bronşiol epitelinde Club hücreleri olarak adlandırılan özel sekresyon hücreleri almaktadır. Club hücreleri, kübik şekilli ve silyasız hücreler olup bronşiol epitelinin yaklaşık %40'ını oluşturabilir. Bu hücreler sitokrom P450 enzimleri bakımından zengindir ve solunan zararlı maddelerin detoksifikasyonunda rol alırlar (Caswell ve Williams, 2016; König ve Liebich, 2020; Jennings ve Premanandan, 2021). Aynı zamanda bu hücreler sekresyon yapan hücrelerdir. Bronşiyal sürfaktanın bazı bileşenlerini salgılarlar ve bronşiol lümenini koruyucu

bir sıvı ile kaplayarak epiteli korurlar (Jennings ve Premanandan, 2021). Club hücreleri, hasar durumunda bölünerek farklılaşabilme kapasitesine de sahiptir. Böylece bronşiol epitelinin rejenerasyonunda kök hücre benzeri bir görev yaparlar. Terminal bronşiollerin epiteli de çoğunlukla bu tür sekresyonel Club hücreleri ve birkaç silli küboidal hücreden meydana gelir. Terminal bronşioller, ilettikleri havayı artık gaz değişiminin gerçekleşeceği bölgelere ulaştıran son iletici dallardır (Jennings ve Premanandan, 2021).

Terminal bronşiollerin ötesinde, bronşiyal sistem solunum bronşiollerine geçer. Solunum bronşiolleri, duvarlarında artık nadir alveol cepleri bulunduran en küçük bronşiol dallarıdır. Bu seviyede epitel, hem silli küboidal hücreler hem de Club hücrelerinden oluşur. Ayrıca duvarın kesintiye uğrayarak alveoler açıklıklar verdiği bölgelere doğru epitel incelir (Reece ve Rowe, 2017; Jennings ve Premanandan, 2021). Her bir solunum bronşiolü, distalinde birkaç alveoler kanal (duktus alveoleris) ve alveoler kesecik ile sonlanır. Kedilerde, insanlardan farklı olarak belirgin sekonder lobül yapıları (interlobüler septalarla sınırlandırılmış ayrı mikrolobçuklar) bulunmaz. Alveoler dokunun septal bağ dokusu daha homojen bir ağ yapısı gösterir (Eurell ve Frappier, 2013). Bu nedenle küçük hava yollarının çevrelenmesi veya lobüler bazlı patolojik dağılım, insan akciğerine kıyasla farklılık gösterebilir. Sonuçta, bronşiyoller hava iletimini alveol küme ve keselerine iletirken, duvar yapılarının incelmesi ve destek dokularının kaybolması sayesinde gaz alışverişine uygun alveoler ünitelere geçiş sağlanır.

2.1.2.1. *Tip-I Pnömositler (Alveoler epitel hücresi Tip I)*

Tip I pnömositler, alveollerin gaz değişiminden sorumlu ana hücrelerdir. İnce, yassı (skuamöz) morfolojileriyle alveol duvarının yapısal olarak büyük bölümünü oluştururlar (Jennings ve Premanandan, 2021). Tip I pnömositler, geniş yüzeyli sitoplazmik uzantıları sayesinde alveol yüzeyinin yaklaşık %90–95'ini kaplar. Bu hücrelerin çekirdekleri ve organelleri genellikle sitoplazmanın periferal bölgelerine itilmiştir. Böylece alveolo-kapiller difüzyon bariyerinin kalınlığı en az düzeye indirilir ve gaz değişimi etkin şekilde gerçekleşir (Cormack, 2001; West, 2012; Junqueira ve Carneiro, 2013). Tip I pnömositler, alveol-kapiller membranda oksijen ve karbondioksitin geçişini kolaylaştıran yarı geçirgen bir tabaka oluşturur. Bu hücreler olgun ve terminal farklılaşmış yapıda olduklarından mitotik aktivite göstermezler. Toksik ajanlara ve hipoksik hasarlara karşı oldukça hassastırlar ve zarar gördüklerinde kendilerini yenileyemezler. Hasar sonrası alveoler epitelin yeniden yapılanması Tip II pnömositlerin proliferasyonu ve diferansiasyonu ile sağlanır. Kedilerde Tip I pnömositlerin yapısı ve işlevi diğer memelilerle benzerlik göstermekte olup, başlıca rolleri alveol duvarını

ince tutarak etkin gaz difüzyonuna olanak vermektir (Mason ve Williams, 1977; Junqueira ve Carneiro, 2013).

2.1.2.2. *Tip-II Pnömositler (Büyük alveoler hücreler)*

Tip II pnömositler, alveol duvarında özellikle septal köşelerde kümelenmiş, kübik şekilli epitel hücreleridir (Mason ve Williams, 1977). Sayıca alveoler epitel hücrelerinin çoğunluğunu (~%60) oluştursalar da yüzeyin yalnızca yaklaşık %5–7'sini kaplarlar (Stone ve diğ. 1992). Bu hücrelerin temel görevi pulmoner sürfaktan sentezlemek ve salgılamaktır (Mason ve Williams, 1977). Sitoplazmalarında yer alan lamellar cisimcikler, fosfolipid açısından zengin sürfaktan depolar ve özellikle mekanik gerilme gibi uygun bir uyaran ile alveol lümenine salgılar (Dobbs, 1989). Salgılanan sürfaktan, alveol yüzeyini kaplayarak yüzey gerilimini düşürür. Böylece inspirasyon sonunda alveollerin kollabe olmasını engeller ve solunum iş yükünü azaltır (Weibel, 2015). Sürfaktan ayrıca alveolde biriken partiküllerin ve mikroorganizmaların makrofajlar tarafından fagosite edilmesini kolaylaştırır (Wright, 1997). Tip II pnömositler progenitör hücre olarak da görev yapar. Alveoler epitel hasar gördüğünde hızla proliferasyona girer ve farklılaşarak Tip I hücrelere dönüşürler (Evans ve diğ. 1975). Bu özellikleri sayesinde alveoler epitelin yenilenmesini sağlarlar (Mason ve Williams, 1977). Kedilerde Tip II hücrelerin fonksiyonları diğer memelilere benzerdir ancak küçük hayvan türlerinde alveol çapının daha küçük olması, sürfaktanın alveol yüzeyine yayılımı ve yenilenmesini daha sık hale getirebilir (Mason ve Williams, 1977). Histolojik olarak Tip II pnömositler, yuvarlak çekirdekli, kübik ve granüler sitoplazmalı görünümleriyle Tip I hücrelerinden ayırt edilebilir (Weibel, 2015).

2.1.2.3. *Alveoler Makrofajlar (Toz hücreleri)*

Alveoler makrofajlar (toz hücreleri), alveol boşluklarında serbest halde bulunan fagositik hücrelerdir ve monosit kökenlidir (Hussell ve Bell, 2014). Bu hücreler solunum yoluyla alveollere ulaşan toz, polen, bakteri ve diğer partikülleri fagosite ederek akciğerlerin sterilitesini korur (Lambrecht, 2006). Genellikle alveol yüzeyinde veya sürfaktan tabakası içinde yerleşmiş halde bulunurlar ve mikroskobik olarak Tip II pnömositlere yakın bölgelerde gözlenebilirler (Brain, 1992). Alveoler makrofajlar daha büyük boyutları, düzensiz şekilleri ve fagosite ettikleri partiküller nedeniyle sitoplazmalarının pigmentli görünmesiyle ayırt edilir (Hussell ve Bell, 2014). Kedilerde çevresel toz ve sigara dumanına maruz kalındığında alveoler makrofajlarda partikül birikimi belirgin şekilde artar (Tobias ve Johnston, 2012). Bu hücreler

fagosite ettikleri materyali ya mukosiliyer klirens yoluyla hava yollarına taşır ve mukus sekresyonu ile uzaklaştırır ya da lenfatik sistem aracılığıyla elimine eder (Holt, 2005). Kedilerde felin kalisivirüs enfeksiyonlarında alveoler makrofajların viral replikasyon için hedef hücre olabileceği bildirilmiştir (Amoroso ve diğ. 2022). Ayrıca alveoler makrofajlar sadece fagositoz yapmakla kalmaz, aynı zamanda çeşitli sitokinler salgılayarak inflamatuvar yanıtı düzenler ve doku hasarı sonrası iyileşme sürecinde rol oynar (Hussell ve Bell, 2014). Sağlıklı bir akciğerde alveol başına yalnızca 1–2 makrofaj bulunur. Ancak ihtiyaç halinde kemik iliğinden monosit göçü ile bu sayı hızla artırılabilir (Brain, 1992).

2.1.2.4. *Goblet (Kadeh) Hücreleri*

Goblet hücreleri, solunum yollarının iletici bölümlerinde epitel içerisinde dağınık olarak yerleşmiş, tek hücreli mukus salgılayan bez hücreleri olarak tanımlanmaktadır (Jeffery ve Reid, 1975). Hücre şekli kadehe benzer olup geniş apikal sitoplazmalarında mukus granülleri biriktirirler (Rogers, 1994). Salgıladıkları mukus, glikoprotein yapıda müsinlerden oluşur ve inhalasyonla gelen toz, polen ve mikroorganizmaları yakalayarak solunum yollarını korur (Rose ve Voynow, 2006). Kedilerin trake ve büyük bronşlarında goblet hücreleri yoğun olarak bulunur ve burada ürettikleri mukus, bronş mukozasında submukozal bezlerden salgılanan mukusla birlikte mukosiliyer temizleme mekanizmasının temel bir parçasını oluşturur. Küçük bronşlara ve bronşiollere inildikçe goblet hücrelerinin sayısı azalır ve normal şartlarda terminal bronşiollerde bulunmazlar. Çünkü bu bölgelerde mukus birikimi hava yolu obstrüksiyonuna yol açabilir (Jeffery ve Reid, 1975). Goblet hücreleri irritanlara veya inflamatuvar uyaranlara maruz kaldığında hiperplazi ve metaplazi gösterebilir. Bu durumda aşırı mukus üretimi ortaya çıkar ve hava yollarında obstrüksiyon gelişebilir (Rose ve Voynow, 2006). Özellikle kedilerde kronik bronşit ve astım olgularında goblet hücre hiperplazisi ve mukus birikimi yaygın bir histopatolojik bulgudur (Venema ve diğ. 2010). Goblet hücrelerinin mukus sekresyonu otonom sinir sistemi tarafından modüle edilir. Parasempatik uyarı mukus salgısını artırabilir (Rogers, 1994).

2.1.2.5. *Club Hücreleri*

Club hücreleri, küçük hava yolları olan bronşiollerin epitelinde bulunan, kübik şekilli ve silyasız sekresyon hücreleridir (Plopper ve diğ. 1983). Eskiden Clara hücresi olarak adlandırılsa da günümüzde Club hücresi terimi tercih edilmektedir (Reynolds ve Malkinson, 2010). Bu hücreler bronşiollerde goblet hücrelerinin yerini alarak mukus yerine koruyucu

sekresyonlar salgılar (Plopper ve diğ. 1983). Club hücreleri kısmen sürfaktan lipitleri ve proteinleri sentezleyerek bronşiol lumeninin açık kalmasına katkıda bulunur (Reynolds ve Malkinson, 2010). Ayrıca bu hücreler sitokrom P450 enzim sistemi açısından zengindir ve solunum yollarına giren toksinlerin metabolize edilip detoksifiye edilmesinde önemli rol oynar (Boers ve diğ. 1999). Club hücrelerinin bir diğer temel işlevi epitel rejenerasyonudur. Hasar sonrası bölünüp çoğalarak hem kendi popülasyonlarını yeniler hem de farklılaşarak silyalı hücrelere dönüşebilirler (Rawlins ve diğ. 2009). Kedilerde Club hücreleri, özellikle terminal bronşiollerde yoğun olarak bulunur ve bronşiol epitelinin önemli bir kısmını oluşturur (Johnson, 2013). Böylece küçük hava yolları hem sürekli sekresyonla korunur hem de yaralanma durumunda epitelin yenilenme kapasitesi desteklenmiş olur (Reynolds ve Malkinson, 2010).

2.1.3 Solunum Sistemi Fizyolojisi

Solunum sistemi fizyolojisi, organizmanın yaşamını sürdürebilmesi için gerekli oksijenin dış ortamdan alınarak dokulara taşınması ve metabolizma sonucu oluşan karbondioksitin vücuttan uzaklaştırılmasını sağlayan süreçlerin bütününü kapsar (West, 2012; Guyton ve Hall, 2021). Bu süreçler ventilasyon, perfüzyon ve difüzyon olarak üç ana başlık altında tanımlansa da, gerçekte birbirine sıkı şekilde bağlı ve eşgüdümlü olarak çalışırlar (Nunn, 2013). Kedilerde de bu mekanizmaların koordineli ve dengeli şekilde işlemesi, solunum sisteminin bütünlüğünün ve fonksiyonel sağlığının korunması açısından kritik bir öneme sahiptir (Padrid, 2000).

Ventilasyon, havanın alveollere girip çıkması ve alveol havasının yenilenmesi kapsayan süreçtir (West, 2012). İnspirasyon sırasında diyafram kasılır, interkostal kaslar göğüs kafesini genişletir ve intratorasik basınç düşer, böylece hava akciğerlere dolar (Field ve Taylor, 2024). Ekspirasyon, diyaframın gevşemesi ve akciğer parankiminin elastik geri çekilme özelliği sonucunda, alveoler havanın dış ortama pasif olarak atılmasıyla gerçekleşir. (Guyton ve Hall, 2021). Kedilerde diyaframın güçlü yapısı ve göğüs kafesinin esnekliği, solunumun verimliliğini artıran anatomik özelliklerdir (Field ve Taylor, 2024). Beyin sapındaki solunum merkezleri arteriyel kan gazlarını algılayarak ventilasyon hızını ve derinliğini düzenler. Özellikle arteriyel karbondioksit artışı güçlü bir solunum uyarıcısıdır (Hlastala ve Berger, 2001).

Perfüzyon, alveolleri saran kapillerlerde gerçekleşen kan akımıdır (West, 2011). Sağ ventrikülden pompalanan deoksijenize kan, pulmoner arter aracılığıyla akciğerlere ulaşır,

alveol kapillerlerinde oksijenlenir ve pulmoner vena ile sol atriyuma döner (Guyton ve Hall, 2021). Etkin gaz değişimi için alveollere ulaşan hava (V) ile alveolü perfüze eden kan (Q) arasında denge olması gerekir (Weibel, 2015). Bu denge V/Q oranı ile ifade edilir ve sağlıklı kedilerde yaklaşık 1 civarında korunur (Wagner, 2014). Ancak astımda bronkokonstriksiyon sonucu düşük V/Q, pulmoner embolide ise yüksek V/Q durumu ortaya çıkabilir ve hipoksemiye yol açar (Padrid, 2000).

Difüzyon, gazların parsiyel basınç farkları doğrultusunda alveol havası ile kapiller kan arasında gerçekleşen geçiştir. Oksijen alveolden kana geçerken sırasıyla sürfaktan tabakasını, Tip I pnömositleri, bazal membranı ve kapiller endoteli aşar (Gehr ve diğ. 1978; Weibel, 2015). Karbondioksit ise ters yönde difüzyona uğrar (West, 2012). Alveol-kapiller bariyerin ince olması ve alveollerin geniş yüzey alanı, bu sürecin hızla gerçekleşmesini sağlar (Mason ve Williams, 1977). Fick yasasına göre difüzyon hızı, zarın yüzey alanı ile doğru, kalınlığı ile ters orantılıdır (Weibel, 2015). Kedilerde difüzyon kapasitesi dinlenme sırasında oldukça yüksek olup, egzersiz veya stres durumlarında pulmoner kapiller dolaşımın daha fazla devreye girmesiyle artırılabilir (West, 2012; Wagner, 2014). İnterstisyel akciğer hastalıklarında alveol-kapiller bariyer kalınlaşarak difüzyon kapasitesini düşürür. Pulmoner ödem, pnömoni ve emboliler de solunum fizyolojisinin çeşitli bileşenlerini bozarak gaz değişimini olumsuz etkiler (Nunn, 2013; Wagner, 2014).

Solunum sistemi ayrıca asit-baz dengesi üzerinde önemli bir role sahiptir. Karbondioksitin kanda çözünmesiyle oluşan karbonik asit pH'ı belirler. Ventilasyon artışı solunum alkalozuna, azalması ise solunum asidozuna neden olabilir (Guyton ve Hall, 2021). Ayrıca akciğer kapillerlerinde biyokimyasal süreçler de gerçekleşir. Örneğin, anjiyotensin I, akciğerlerde bulunan anjiyotensin dönüştürücü enzim aracılığıyla anjiyotensin II'ye dönüştürülmektedir (West, 2011; Kumar ve diğ. 2021).

Sonuç olarak, solunum sistemi fizyolojisi kedilerde ventilasyon, perfüzyon ve difüzyon süreçlerinin uyumlu çalışmasıyla gerçekleşir. Bu süreçlerin bozulması, oksijenlenmenin ve karbondioksit atılımının yetersiz kalmasına neden olur. Dolayısıyla kedilerde solunum sisteminin sağlıklı işleyişi, normal kan gazlarının korunması ve yaşamın sürdürülebilmesi için kritik öneme sahiptir (West, 2012; Weibel, 2015; Guyton ve Hall, 2021).

2.1.3.1 *Alveoler Gaz Değişimi*

Alveoller, akciğerlerin temel gaz değişim birimleri olup, ince yapılı duvarları sayesinde oksijen ve karbondioksitin etkin difüzyonuna olanak tanır (Gehr ve diğ. 1978). Kedilerde alveoler yapı, diğer memelilere benzer şekilde üzüm salkımı benzeri kümelerden oluşur ve bu morfolojik düzen gaz değişim yüzeyini maksimize eder (Weibel, 2009). Tek katlı yassı epitel hücreleri olan Tip I pnömositler, alveol yüzeyinin yaklaşık %95'ini kaplar ve bu hücrelerin ince sitoplazmaları gazların alveol-kapiller bariyeri geçmesini kolaylaştırır (Mason ve Williams, 1977). Elektron mikroskopisi çalışmaları, bu hücrelerin kalınlığının 0.1–0.2 mikrometre (μm) gibi son derece düşük değerlerde olduğunu ortaya koymuştur (Stone ve diğ. 1992). Tip II pnömositler ise daha kübik görünümlü olup sayıca fazla bulunmalarına rağmen yüzeyin yalnızca küçük bir kısmını kaplar ve surfaktan üretimi ile alveol yenilenmesinde rol oynar (Mercer ve diğ. 1987).

Alveoler-kapiller bariyer, gaz değişimi için en kritik anatomik yapıdır ve Tip I pnömositler ile kapiller endotel hücrelerinin bazal laminasının birleşmesiyle oluşur (Mühlfeld, 2008). Bu bariyerin toplam kalınlığı çoğu bölgede 0.2–0.6 μm arasında değişir ve bu incelik, difüzyonun yüksek hızda gerçekleşmesine olanak tanır (Gehr ve diğ. 1978). Bariyerin yüzey alanı ise oldukça geniştir. Erişkin bir kedide alveoler yüzey alanı daha küçük hacme rağmen difüzyon için yeterli imkan sağlar (Weibel, 2015). İnsanlarda yaklaşık 70–80 m^2 olarak hesaplanan bu alan, türler arasında farklılık göstermekle birlikte her zaman metabolik gereksinimleri karşılayacak büyüklüktedir (Hsia ve diğ. 2016).

Alveoler duvarlar, gaz değişimi için ince tutulmuş olsalar da yapısal dayanıklılık sağlamak üzere az miktarda bağ dokusu içerir (Staub, 1985). Bu bağ dokusunda kollajen lifler çekirdek destek sağlarken, elastik lifler alveollerin inspirasyonda genişlemesine ve ekspirasyonda tekrar küçülmesine olanak tanır. Bu elastik ağ, akciğerin genişleyebilme özelliğini belirleyen temel faktörlerden biri olup, kedilerde alveollerin kolaylıkla genişleyip geri çekilmesini sağlar (Weibel, 2009). Septal dokunun ince olması kedilere özgü bir özelliktir ve bu durum küçük hava yolu hastalıklarının yayılımında farklı desenler ortaya çıkarabilir (Mühlfeld, 2008).

Alveoller birbirleriyle küçük bağlantılar aracılığıyla da iletişim halindedir. Kohn porları olarak adlandırılan bu küçük açıklıklar, komşu alveoller arasında kollateral ventilasyon sağlar ve olası bir tıkanıklık durumunda hava akımının devam etmesine yardımcı olur. Kollateral ventilasyon, özellikle küçük türlerde alveol stabilitesini koruyan önemli bir adaptasyondur

(Gehr ve diğ. 1978). Ayrıca alveoler septalarda lenfatik damar bulunmadığından, alveol içi sıvı dengesi büyük ölçüde bu porlar ve küçük damar yapıları aracılığıyla sağlanır (Staub, 1985).

Alveol yüzeyini kaplayan sıvı tabakası, surfaktan adı verilen fosfolipid-protein kompleksleri içerir (Bachofen ve Schürch, 2001). Surfaktanın başlıca işlevi yüzey gerilimini azaltmak ve böylece özellikle küçük alveollerin ekspirasyon sonunda çökmesini önlemektir. Aynı zamanda alveol iç yüzeyinde sıvı tabakasının düzenlenmesi, alveoler makrofajların hareketini kolaylaştırır ve immün savunmaya katkı sağlar (Wright, 1997). Surfaktan eksikliği, prematüre yavru kedilerde veya ağır akciğer hasarlarında alveollerin çökmesine ve ciddi solunum yetmezliğine yol açabilir (Bachofen ve Schürch, 2001).

Gaz değişimi sırasında oksijen alveolden kılcal damarlara, karbondioksit ise ters yönde difüze olur (Hsia ve diğ. 2016). Bu süreç, alveol duvarının inceliği ve geniş yüzey alanı sayesinde kanın kılcal damar boyunca yalnızca üçte birlik kısmını kat ettiğinde tamamlanmış olur (Weibel, 2009). Dolayısıyla normal koşullarda gaz transferi hızını belirleyen faktör esasen kan akımının miktarıdır. Bu nedenle oksijenlenme çoğunlukla perfüzyonla sınırlı bir süreçtir (Wagner, 2014). Ancak fibrozis veya inflamasyon gibi durumlarda alveol duvarı kalınlaştığında, difüzyon sınırlayıcı hale gelebilir ve arteriyel oksijen satürasyonu düşebilir. Bu nedenle alveol yapısının bütünlüğünün korunması, sağlıklı bir solunum fonksiyonu için temel öneme sahiptir (Mühlfeld, 2008).

2.1.3.2 *Mukosilier Mekanizma*

Mukosiliyer temizleme mekanizması, solunum yollarının en önemli savunma sistemlerinden biri olup inhalasyonla alınan partiküllerin ve mikroorganizmaların akciğer alveollerine ulaşmasını engeller (Sleigh ve diğ. 1988). Bu mekanizma, mukus tabakası ve silyalı epitel hücrelerinin koordineli hareketi ile gerçekleşir (Bustamante-Marin ve Ostrowski, 2017). Mukus tabakası, goblet hücreleri ve submukozal bezler tarafından salgılanır ve solunan havadaki toz, polen, bakteri ve diğer partiküllerin tutulmasını sağlar (Knowles ve Boucher, 2002). Mukusun yapışkan özelliği, partiküllerin yüzeye bağlanmasına ve alveoler bölgeye ilerlemeden önce uzaklaştırılmasına olanak tanır (Houtmeyers ve diğ. 1999).

Silyalı epitel hücreleri, apikal yüzeylerinde dakikada yaklaşık 1000 kez ritmik olarak çırpılan çok sayıda silya taşır (Sanderson ve Sleigh, 1981). Bu silyalar, mukus tabakasını koordineli bir şekilde yukarı doğru taşır ve mukusun farinkse ulaşıp yutulmasını ya da öksürükle dışarı atılmasını sağlar (Randell ve Boucher, 2006). Mukosiliyer taşıma hızı,

solunum epiteline bağlı olarak trakede dakikada 5–20 mm arasında değişmektedir (Wanner ve diğ. 1996). Bu hız, solunum yollarının temiz kalmasını ve zararlı partiküllerin etkisiz hale getirilmesini mümkün kılar (Randell ve Boucher, 2006). Kedilerde burun boşluğu, trake ve bronşlarda bu mekanizma aktif olarak çalışır ve alveollerin partikül yükünden korunmasında kritik rol oynar (Carvallo ve Stevenson, 2022).

Mukosiliyer temizlemenin etkinliği hem mukusun özelliklerine hem de silyaların fonksiyonuna bağlıdır (Knowles ve Boucher, 2002). Mukusun viskozitesinin artması veya aşırı miktarda salgılanması, silyaların hareketiyle taşınamayacak kadar ağır bir tabaka oluşturur ve mukosiliyer fonksiyon aksar (King, 2006). Benzer şekilde, dehidratasyon gibi durumlar mukusun yapışkanlığını artırarak taşıma kapasitesini düşürür (Button ve diğ. 2012). Kedilerde görülen bazı solunum yolu enfeksiyonları, özellikle Bordetella bronchiseptica, silyalara zarar vererek geçici staz oluşturur ve mukus birikimine yol açar (Egberink ve diğ. 2009). İrritan gazlar, sigara dumanı ve çevresel toksinler de mukus üretimini artırarak ve silya hareketini bozarak mekanizmanın etkinliğini düşürür (Kilburn, 1968). Mukosiliyer mekanizma, immün sistem ile de etkileşim içindedir. Mukus tabakası yalnızca partikülleri değil, aynı zamanda antimikrobiyal peptidler, lizozim ve immünoglobulin A gibi savunma molekülleri içerir (Voynow ve Rubin, 2009). Bu moleküller, mukus tabakasına yakalanan mikroorganizmaların çoğalmasını engeller ve fagositik hücrelerin aktivitesine katkı sağlar (Wright, 1997). Mukosiliyer temizlemenin bozulduğu durumlarda, alveoler makrofajların yükü artar ve akciğerlerde enfeksiyon gelişme riski yükselir (Houtmeyers ve diğ. 1999). Kedilerde kronik bronşit ve astım gibi hastalıklar, mukosiliyer fonksiyonun bozulmasıyla ilişkili bulunmuştur (Padrid, 2000). Özetle, mukosiliyer temizleme mekanizması solunum yollarının temizlik bandı gibi çalışır. Goblet hücrelerinin ürettiği mukus partikülleri yakalarken, silyalı epitel hücreleri bu tabakayı yukarı taşır ve böylece zararlı partiküller sistematik şekilde uzaklaştırılır (Sleigh ve diğ. 1988; Randell ve Boucher, 2006). Bu çok katmanlı koruma mekanizması, kedilerin akciğerlerinin sterilitesini korumada vazgeçilmezdir (Padrid, 2000).

2.2 PNÖMONİ

Pnömoni, alveoler epitel bariyerini hedef alan enfeksiyöz bir akciğer hastalığı olarak tanımlanmakta olup, etiyolojisinde virüsler, bakteriler, protozoonlar, mantarlar ve parazitler yer alabilmektedir. Bu etkenler arasında kedilerde en sık karşılaşılan pnömoni formunu, primer veya sekonder nitelikte gelişebilen bakteriyel pnömoniler oluşturmaktadır. Sekonder pnömoni olgularında, hastalığın gelişimine zemin hazırlayan altta yatan patolojik süreçlerin ortaya

konulması çoğu zaman güçlük arz etmektedir (Dear ve diğ. 2024). Kedilerde pnömoni sıklığı ve pnömoninin patolojik özelliklerini tanımlayan çalışmalar oldukça sınırlıdır (Bart ve diğ. 2000; Macdonald ve diğ. 2003). Yapılan bir çalışmada en sık görülen etiyoloji bakteriyel pnömoni (32/78) iken, bunu viral enfeksiyonlar (15/28 kedi kalisivirüsü, 10/28 kedi alfa herpesvirüsü-1, 3/28 her iki virüs), aspirasyon (8/78), fungal (5/78) ve paraziter pnömoni (5/78) izlemiştir (Slaviero ve diğ. 2021).

Beşeri hekimlikte bakteriyel pnömoniler; toplum kökenli, hastane kökenli, sağlık hizmetleri ile ilişkili ve ventilatör ilişkili pnömoni alt başlıkları altında sınıflandırılmakta olup, bu sınıflandırmaların veteriner hekimlik pratiğine doğrudan ve pratik biçimde uyarlanması mümkün olmamaktadır. Kedilerde görülen enfeksiyöz kökenli pnömoniler; *Bordetella* spp. ve *Mycoplasma* spp. gibi birincil solunum yolu patojenlerinin varlığında, konak savunma mekanizmalarını aşabilen yüksek virülanslı mikroorganizmaların etkisiyle ya da aspirasyon pnömonisi ve yabancı cisim inhalasyonu gibi predispozan faktörler sonucunda gelişebilmektedir (Kogan ve diğ. 2008; Tenwolde ve diğ. 2010; Taha-Abdelaziz ve diğ. 2016). Bakteriyel pnömoni gelişimine yatkınlığı artıran faktörler arasında, siliyer diskinezi, IgA eksikliği ve bronşektaziye bağlı olarak ortaya çıkan lokal immün yetmezlikler yer almaktadır (Watson ve diğ. 1999; Norris ve Gershwin, 2003; Johnson ve diğ. 2016). Bunun yanı sıra, bazı altta yatan sistemik hastalıkların varlığı da pnömoni başta olmak üzere bakteriyel enfeksiyonlara karşı duyarlılığı artırabilmektedir. Patojenlerin, konakçı savunma mekanizmalarını aşarak akciğer parankimine yerleşip enfeksiyon oluşturabildiği bilinmektedir (Dear ve diğ. 2024).

Kedilerde görülen sistemik viral enfeksiyonlar, Cushing sendromu ve diabetes mellitus enfeksiyöz solunum yolu hastalıkları için önemli predispozan durumlar arasında değerlendirilmektedir (Foster ve diğ. 2004b; Lippi ve diğ. 2019). Sistemik immünosupresyon, bakteriyel pnömoni için önemli bir risk faktörü olup, kedilerde köpeklere kıyasla daha yaygın gözlenmektedir. Kedilerin pnömonileri üzerine yapılan bir çalışmada, yetişkin ve yavru kedilerin yaklaşık %70'inin sistemik immünosupresif durumdan etkilendiği saptanmıştır (Slaviero ve diğ. 2021). Yapılan çalışmalarda en sık görülen viral patolojilerin felin lösemi virüs (FeLV) ve/veya felin immun yetmezlik virüsü (FİV) enfeksiyonu olmakla birlikte, kronik böbrek hastalığı gibi diğer kronik patolojiler de özellikle yaşlı kedilerde immünosupresyona katkıda bulunabilmektedir (Dear ve diğ. 2024). Viral enfeksiyonların her yaş grubundaki kedileri etkileyebildiği bildirilmiş olup, bu durum yetişkin ve geriatrik kediler de dâhil olmak

üzere solunum yolu hastalığı ile başvuran olgularda viral etiyolojilerin araştırılmasının önemini ortaya koymaktadır (Slaviero ve diğ. 2021).

Viral pnömoni, bakteriyel pnömoniden önce gelişerek konakçı savunma mekanizmalarını zayıflatabilir ve böylece ikincil bakteriyel kolonizasyonun daha etkili gerçekleşmesine zemin hazırlayabilir (Priestnall ve diğ. 2010; Viitanen ve diğ. 2015). Sistemik viral enfeksiyonların pnömoni ile ilişkisi, geniş ölçekli çalışmalarda henüz doğrulanmamış olsa da, kedi popülasyonunda viral bozuklukların yaygınlığı göz önüne alındığında bu durum klinik olarak dikkate değerdir (Dear ve diğ. 2024). Yapılan çalışmalarda kedi kalisivirüsü (FeCV) ve kedi alfa herpesvirüsü 1 (FeHV-1) gibi birincil solunum yolu virüslerinin, zaman zaman interstisyel pnömoninin gelişiminde de rol oynadığı bildirilmiştir (Chvala-Mannsberger ve diğ. 2009; Rodriguez ve diğ. 2014, Monne Rodriguez ve diğ. 2017). Genç hayvanlar, bağışıklık sistemlerinin henüz tam olarak olgunlaşmamış olması nedeniyle pnömoni gelişimine doğal olarak daha yatkınken, yetişkin kedilerde birincil pnömoni olgularına nadiren rastlanmaktadır. Bu tür olgularda, altta yatan predispozan faktörlerin sistematik olarak araştırılması büyük önem taşımaktadır (Bart ve diğ. 2000; Dear, 2020). Kedilerde bu faktörler arasında retroviral enfeksiyonlar, endokrin ya da metabolik hastalıklar ile kemoterapi veya immünosupresif tedaviler sonucunda gelişen sistemik immünosupresyon yer almaktadır (Cohn ve Reinero, 2007; Foster ve Martin, 2011). Erkek kedilerin pnömoni geliştirme olasılığının dişi kedilere kıyasla 2,4 kat daha yüksek olduğu bildirilmiş olup (Foster ve diğ. 2004a), bu durumun erkek kedilere özgü bölgesel davranışlar ve çiftleşme ilişkili aktiviteler nedeniyle çevresel etkenlere daha yoğun maruziyet ile ilişkili olabileceği düşünülmektedir (Biezus ve diğ. 2019).

Kedilerde trakeobronşiyal ağacın anatomik yapısı, ayrıntılı bir şematik adlandırma sistemi kullanılarak tanımlanmıştır (Amis ve McKiernan, 1986). Her iki akciğer kraniyal ve kaudal loblardan oluşmakta olup, sağ akciğerde bunlara ek olarak orta ve aksesuar lobların bulunduğu bildirilmektedir (Caccamo ve diğ. 2007).

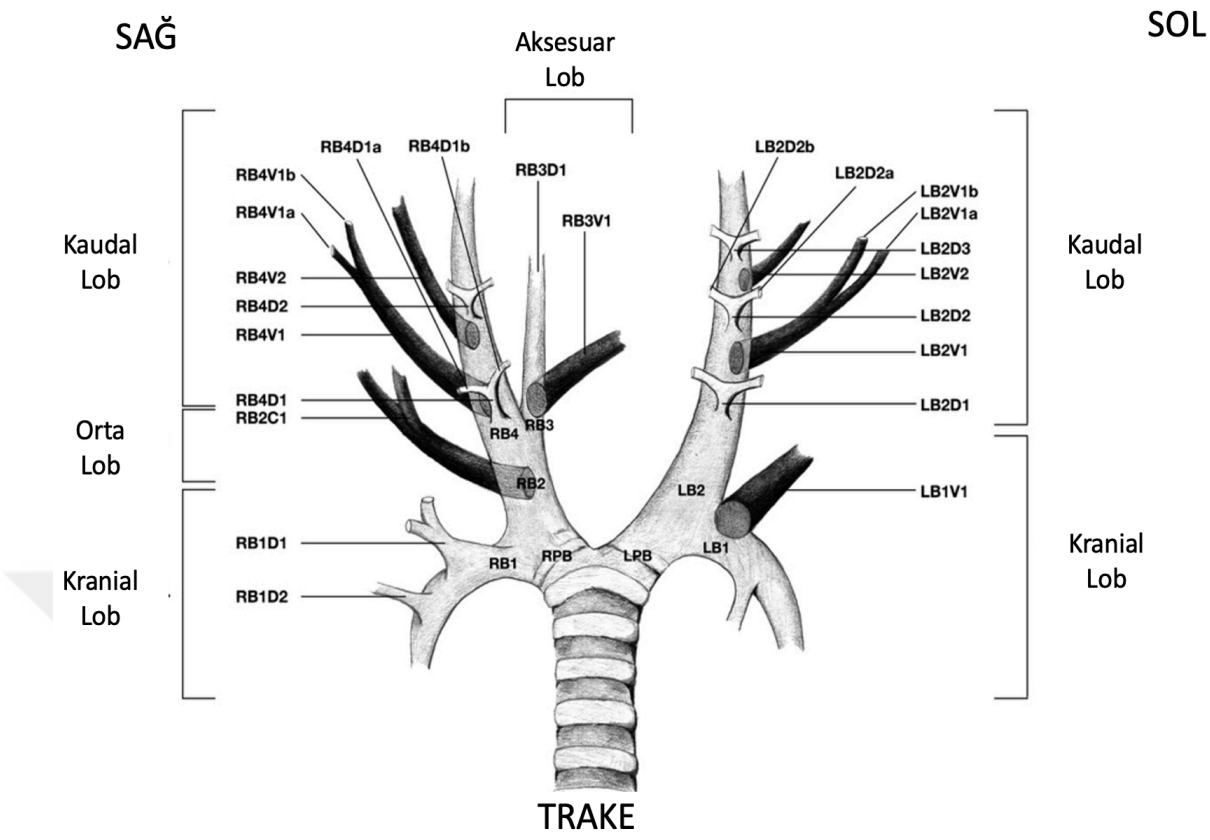

Şekil 2.1: Solunum ağacı (Caccamo ve diğ. 2007 uyarlanmıştır).

RB4V1b: Sağ kaudal lob ventral segment 1 bronşu, RB4V1a: Sağ kaudal lob ventral segment 1a bronşu, RB4V2: Sağ kaudal lob ventral segment 2 bronşu, RB4D2: Sağ kaudal lob dorsal segment 2 bronşu, RB4V1: Sağ kaudal lob ventral segment 1 bronşu, RB4D1: Sağ kaudal lob dorsal segment 1 bronşu, RB2C1: Sağ orta lob kudal segment 1 bronşu, RB1D1: Sağ kranial lob dorsal segment 1 bronşu, RB1D2: Sağ kranial lob dorsal segment 2 bronşu, RB4D1a: Sağ kaudal lob dorsal segment 1a bronşu, RB4D1b: Sağ kaudal lob dorsal segment 1b bronşu, RB3D1: Aksesuar lob dorsal segment 1 bronşu, RB3V1: Aksesuar lob ventral segment 1 bronşu, RB4: Sağ kaudal lob bronşu, RB3: Akseuar lob bronşu, RB2: Sağ orta lob bronşu, RB1: Sağ kranial lob bronşu, RPB: Sağ ana bronş, LPB: Sol ana bronş, LB1: Sol kranial lob bronşu, LB2: Sol kaudal lob bronşu, LB1V1: Sol kranial lob ventral segment 1 bronşu,LB2D1: Sol kaudal lob dorsal segment 1 bronşu, LB2V1: Sol kaudal lob ventral segment 1 bronşu, LB2D2: Sol kaudal lob dorsal segment 2 bronşu, LB2V2: Sol kaudal lob ventral segment 2 bronşu, LB2D3: Sol kaudal lob dorsal segment 3 bronşu, LB2V1a: Sol kaudal lob ventral segment 1a bronşu, LB2V1b: Sol kaudal lob ventral segment 1b bronşu, LB2D2a: Sol kaudal lob dorsal segment 2a bronşu, LB2D2b: Sol kaudal lob dorsal segment 2b bronşu

Kedilerde gözlenen kronik bronşit vakaları kronik seyirli bir solunum sistemi hastalığı olup BALS'de belirgin nötrofil artışı ile karakterizedir. Sitolojik incelemede hücre içi bakteri varlığına rastlanmayabilir ve kültürlerde patojen üreme saptanmayabilir. Bu özellikleriyle kronik bronşit, kedilerde kronik öksürüğün yaygın nedenlerinden biri olarak kabul edilmektedir (Padrid ve diğ. 1990; Venema ve diğ. 2010).

Kedilerde bakteriyel pnömoni, inflamatuvar kedi bronş hastalığına kıyasla daha seyrek görülmektedir (Dear, 2013). Kedi astımı ise inhalasyon yoluyla alınan alerjenlere karşı gelişen, kronik seyirli inflamatuvar bir hava yolu hastalığı olup, zaman içerisinde belirgin aşırı duyarlılık yanıtının oluşmasına neden olmaktadır. Bu süreçte gelişen bronkokonstrüksiyon, mukus birikimi ve hava yolu duvarında ödem, hava yolu lümeninin daralmasına ve fonksiyonel obstrüksiyona yol açmaktadır (Trzil ve Reinero, 2014; Garrity ve diğ. 2019). Pnömoni tanısı alan hayvanlarda öykü çoğunlukla öksürük varlığı ile karakterizedir. Buna ek olarak solunum hızında artış, solunum eforunda belirginleşme ile öğürme veya kusma gibi klinik belirtiler de eşlik edebilmektedir (Tart ve diğ. 2010; Dear ve diğ. 2021). Yapılan bir çalışmada bakteriyel pnömoni tanısı konmuş kedilerin %23'ünde hırıltı saptanmıştır (Levy ve diğ. 2019). Stridor ve stertor gibi üst solunum yolu sesleri, özellikle gırtlak disfonksiyonu veya felci bulunan hayvanlarda tespit edilmektedir (Dear ve diğ. 2024). Özellikle kronik hastalığı bulunan ve klinik olarak daha ağır seyreden olgularda, iştah kaybı ve buna bağlı kilo kaybı sıkça gözlemlenmektedir. Öyküde yer alan diğer klinik ve çevresel unsurlar ise pnömoninin altta yatan etiyolojisinin aydınlatılmasında önemli ipuçları sunabilmektedir (Tart ve diğ. 2010; Dear ve diğ. 2021). Pnömoni tanısı konmuş yaşlı hayvanlarda, laringeal disfonksiyon ya da kitle etkisine işaret edebilecek ses değişikliklerinin (disfoni), yutma güçlüğünün (disfaji) ve eşlik edebilecek özofagus hastalıklarının varlığını ortaya koyabilmek amacıyla, anamnez alınırken bu başlıklara yönelik sorulara yer verilmesi önem taşımaktadır (Dear ve diğ. 2024).

Kedilerde bulaşıcı solunum yolu pnömonisi, genellikle etkenle temastan sonraki 3–10 günlük inkübasyon süresinin ardından klinik olarak ortaya çıkmaktadır. Bu tablo daha sık genç hayvanlarda gözlenmekle birlikte, bağışıklama programı eksiksiz olan yetişkin kedilerde de göz önünde bulundurulmalıdır. Bununla birlikte, kedilerde alt solunum yolu enfeksiyonlarına kıyasla bulaşıcı üst solunum yolu hastalıklarının çok daha yaygın olarak görüldüğü bildirilmektedir (Dear ve diğ. 2024).

Kedilerde örneklenen BALS'de yaygın olarak izole edilen mikroorganizmalar arasında *Mycoplasma* spp., *Pasteurella* spp., *Bordetella bronchiseptica*, *Escherichia coli*, *Klebsiella pneumoniae*, *Salmonella typhimurium*, *Pseudomonas* spp. ve *Cryptococcus neoformans* yer almaktadır (Foster ve diğ. 2004a; Foster ve diğ. 2004b; Peeters ve diğ. 2008). Bakteriyel kültür, incelenen örnekte canlı bakterilerin varlığını ortaya koyabilmekle birlikte, polimeraz zincir reaksiyonu (PCR) yöntemlerinde olduğu gibi, saptanan etkenin hastalığın doğrudan etiyolojik nedeni olduğunu kesin olarak kanıtlamamaktadır. Benzer şekilde, kültür sonucunun negatif olması da bakteriyel enfeksiyon olasılığını bütünüyle dışlamamaktadır (Cohn, 2011). Kedilerde *Escherichia coli* pnömonisi nadir bildirilmiş olup, çoğunlukla septisemiye sekonder gelişen interstisyel pnömoni tablosu ile ilişkilendirilmektedir ve özellikle yavru kedilerde yüksek mortalite oranlarına yol açabilmektedir (Bart ve diğ. 2000; Sura ve diğ. 2007). *Bordetella bronchiseptica*, kedilerde birincil bir solunum yolu patojeni olarak kabul edilmesine rağmen (Foster ve Martin, 2011), pnömoni ile ilişkili önceki retrospektif çalışmalarda bildirilen prevalans oranlarının değişkenlik gösterdiği dikkat çekmektedir. Yapılan bir çalışmada bu etkenle ilişkili herhangi bir vakaya rastlanmamıştır fakat farklı popülasyonlarda çevresel koşullar, barınma şekli ve konak özellikleri gibi risk faktörlerindeki çeşitliliğin, bu farklılıkların ortaya çıkmasında rol oynayabileceği düşünülmektedir (Binns ve diğ. 1999). Bakteriyel piyogranülomatöz pnömoni, filamentli bakteri agregatları ile karakterize olup, makroskopik olarak nodüler ve yaygın bir dağılım paterni sergileyebilmektedir. Bu görünüm nedeniyle, ayırıcı tanı sürecinde neoplastik oluşumların yanı sıra fungal ve paraziter enfeksiyonların da göz önünde bulundurulması gerekmektedir (Sykes ve diğ. 2010; Sykes, 2012; Pereira ve diğ. 2017). Mikroskobik incelemede, fibroz alanlara eşlik eden filamentli bakteriyel agregatlar ile birlikte belirgin nötrofil ve makrofaj infiltrasyonunun saptanması, *Actinomyces* spp. enfeksiyonunu düşündürmektedir ancak *Nocardia* spp. enfeksiyonlarının da benzer histopatolojik bir tablo oluşturabileceği göz önünde bulundurulmalıdır (Sykes, 2012). Kedilerde nadir olarak karşılaşılan bu bakteriyel etkenlerin, pnömotoraks, plörit ve birincil pnömoni gibi ciddi klinik tabloların gelişimine yol açabildiği bildirilmiştir (Barrs ve Beatty, 2009; Sykes, 2012; Caswell ve Williams, 2016). *Chlamydia felis* ve *Bordetella bronchiseptica* enfeksiyonlarına yönelik aşılar mevcut olmakla birlikte, bu aşılar çekirdek (core) aşılar arasında yer almamaktadır. *C. felis* için hem modifiye canlı hem de inaktive aşı seçenekleri bulunmaktadır ancak bildirilen koruyuculuk düzeylerinin orta derecede olduğu ve sağlanan bağışıklığın görece kısa süreli kaldığı ifade edilmektedir. Bu nedenlerle, söz konusu aşıların rutin olarak ev kedileri için önerilmediği belirtilmektedir (Cohn, 2011).

Bakteriyel enfeksiyonların tedavisi veya önlenmesi amacıyla antibiyotiklerden yarar sağlanabilir. Bu amaçla beta-laktamlar (örneğin amoksisilin, amoksisilin-klavulanik asit) ve azitromisin uygun seçenekler olarak bilinmekle birlikte, tedavi süresi çoğunlukla 7–10 gün olarak bildirilmektedir (Ruch-Gallie ve diğ. 2008). Doksisiklin, *Chlamydia felis*, *Bordetella bronchiseptica* ve *Mycoplasma* spp. enfeksiyonlarının tedavisinde etkili bir ilk basamak antibiyotik olarak kabul edilmekte olup, solunum yolu dokularına iyi düzeyde penetrasyon göstermektedir. Ancak ilacın kapsül formunun özofagusta takılabilmesi ve buna bağlı olarak özofageal striktür gelişme riskinin bulunması nedeniyle, kedilerde sıvı preparatların tercih edilmesi önerilmektedir. Kapsül formunun kullanılması gereken durumlarda ise, uygulamayı takiben ağızdan su verilmesi bu komplikasyonun önlenmesi açısından önem taşımaktadır (German, 2005). Antibiyotik tedavisine ek olarak pnömoni gelişen kedilerde oksijen desteği uygulanabilir (Cohn, 2011).

FeCV ve FeHV-1 esas olarak üst solunum yollarını enfekte etmekle birlikte, nadir durumlarda pnömoni gelişimine de yol açabilmektedir (Chvala-Mannsberger ve diğ. 2009; Monne Rodriguez ve diğ. 2017; Rodriguez ve diğ. 2018). Viral pnömoninin, özellikle barınak ortamlarında veya aşırı kalabalık koşullarda bulunan yavru kedilerde, önemli bir mortalite nedeni olduğu bildirilmektedir (Radford ve diğ. 2009; Rodriguez ve diğ. 2018). FeHV-1 enfeksiyonlarında intraepitelyal inklüzyon cisimlerinin saptanması tanıyı destekleyici bir bulgu olabilmekle birlikte, bu yapıların genellikle enfeksiyonun erken evrelerinde gözlenmesi ve ileri olgularda gelişen belirgin epitel nekrozunun tespiti güçleştirebilmesi nedeniyle tanısal değeri sınırlı olabilmektedir (Monne Rodriguez ve diğ. 2017). Bu nedenle viral pnömoninin doğru ve güvenilir biçimde tanımlanabilmesi için immünohistokimyasal yöntemler gibi yardımcı tanı testlerine gereksinim duyulmaktadır. İmmünohistokimya, formalinle fikse edilip parafine gömülmüş dokularda viral antijenlerin karakteristik lezyonlar içerisindeki lokalizasyonunun gösterilmesine olanak sağlamaktadır (Maxie ve Miller, 2016).

Mantar ve parazit kaynaklı pnömoni viral ve bakteriyel enfeksiyonlara göre daha az sıklıkta görülmektedir (Macdonald ve diğ. 2003; Foster ve diğ. 2004b). BAL analizi, mantar enfeksiyonlarının tanısında da yararlı olabilir ve akciğer tutulumunun değerlendirilebilmesine olanak sağlayabilir (Hawkins ve DeNicola, 1990).

Aspirasyon pnömonisi (AP), enteropati veya sistemik hastalıkla ilişkili kusma, özofagus disfonksiyonu veya darlığı nedeniyle regürjitasyon görülen hayvanlarda sıkça şüphelenilen bir durum (Kogan ve diğ. 2008; Tart ve diğ. 2010) olup, altta yatan aspirasyon nedenine bağlı olarak her yaştaki kedilerde görülebilir. AP köpeklerde kedilere kıyasla daha sık vurgulanmaktadır (Levy ve diğ. 2019; Dear ve diğ. 2021). Aspirasyonun diğer yaygın nedenleri arasında laringeal disfonksiyon, nöbetler veya yutma ile ilişkili nörolojik bozukluklar ve genel anestezi yer almaktadır (MacPhail ve Monnet, 2001; Kogan ve diğ. 2008; Ogden ve diğ. 2019). Kedilerde AP olgularında, sistemik inflamatuvar yanıt ile uyumlu şekilde hem hipertermiye hem de sepsis varlığında ortaya çıkabilen hipotermiye rastlanabildiği bildirilmiştir (Levy ve diğ. 2019; Dear ve diğ. 2021). Aspirasyon olayları yalnızca pnömoni gelişimi açısından değil, aynı zamanda kronik aspirasyonun bronşektazi oluşumuna yol açarak alt hava yollarında sekresyon birikimi ve tekrarlayan enfeksiyon riskini artırması nedeniyle de klinik öneme sahiptir (Nafe ve diğ. 2018; Grobman ve diğ. 2019). Bronşektazinin diğer nedenleri arasında konjenital hastalıklar, inhalasyon veya toksik hava yolu hasarı, inflamatuvar hava yolu hastalığı, hava yolunda yabancı cisim varlığı ve siliyer diskinezi sayılabilir (Norris ve Samii, 2000; Johnson ve diğ. 2016; Nerhagen ve Shiel, 2018; Dear ve diğ. 2021).

Yapılan çalışmalarda dünyanın çeşitli bölgelerinde, yabancı cisim aspirasyonuna bağlı bakteriyel pnömoni sıkça bildirilmiştir (Cerquetella ve diğ. 2013; Gibson ve diğ. 2019). Özellikle, kuru mevsimde otların bol bulunduğu ve av köpekleri veya deneme köpeklerinin yoğun olarak bulunduğu alanlarda, bu tür ikincil pnömoni olgularına sık rastlanmaktadır. Kedilerde bu durum köpeklere kıyasla daha nadir görülmektedir. Muhtemel neden, kedilerin hava yollarının daha küçük olması ve köpeklerden daha farklı bir yaşam biçimlerine sahip olmalarıdır (Dear ve diğ. 2024).

Pnömoni şüphesi bulunan kedilerde tanısal yaklaşım, büyük ölçüde hastanın klinik durumu, mevcut tanısal olanaklar ve hasta sahiplerine özgü faktörler (finansal kapasite ve duygusal bağlılık gibi) doğrultusunda şekillenmektedir. Genel olarak bakteriyel pnömoniden şüphelenilen olgularda, ayrıntılı bir anamnez ve kapsamlı fizik muayene ile birlikte tam kan sayımı ve üç projeksiyonlu torasik radyografiler, uygun ve rasyonel bir başlangıç basamağı oluşturmaktadır. Bu temel değerlendirme süreci, ileri görüntüleme yöntemleri ya da hava yolu örneklemesi gibi ek tanısal girişimlere duyulan gereksinimin belirlenmesine rehberlik etmektedir (Dear ve diğ. 2024).

Toraks radyografileri, bakteriyel pnömoni bulunan hayvanlarda çoğunlukla alveoler infiltrasyonların ortaya konulmasını sağlar. Ancak hastalığın erken evrelerinde radyografik görünüm yalnızca interstisyel patern ile sınırlı kalabilmektedir (Kogan ve diğ. 2008). Radyografik infiltrasyonların dağılımı, olası pnömoni tipinin önceliklendirilmesi ve diğer ayırıcı tanıların dışlanması açısından önem arz etmektedir (Tenwolde ve diğ. 2010; Dear ve diğ. 2021). Bakteriyel bronkopnömoniye özgü lezyonlar çoğunlukla kraniyoventral yerleşimli konsolidasyon alanları şeklinde ortaya çıkmakla birlikte, akciğer parankiminin tamamında düzensiz ve yaygın lezyon dağılımına da sıkça rastlanmaktadır (Caswell ve Williams, 2016). Aspirasyon pnömonisi genellikle kraniyoventral yerleşim veya orta akciğer lobu infiltrasyonları ile karakterize edilirken, inhalasyon kökenli pnömonilerde lezyonların daha çok kaudal dağılım göstermesi beklenmektedir (Tenwolde ve diğ. 2010; Dear ve diğ. 2021). Mukosiliyer klirensi bozan hastalıkların varlığında da infiltratların kraniyoventral dağılım gösterebileceği bildirilmiştir (Johnston ve diğ. 2016; Watson ve diğ. 1999). Buna karşılık, hematojen yayılım sonucunda gelişen pnömoniler genellikle yaygın ve diffüz bir radyografik patern ile seyretmektedir (Tenwolde ve diğ. 2010). BT, pulmoner parankimal hastalıkların değerlendirilmesinde günümüzde mevcut görüntüleme yöntemleri arasında en yüksek duyarlılığa sahip tekniklerden biri olarak kabul edilmektedir (Dear ve diğ. 2024). Bakteriyel pnömoni ile ilişkili bilgisayarlı tomografi bulguları arasında, infiltratif akciğer hastalığını yansıtan pulmoner konsolidasyon alanları ile eşzamanlı hava hapsolmasının eşlik edebildiği mozaik paternli hiperattenüasyon görünümleri yer almaktadır (Constantinescu ve diğ. 2023).

Pnömoni tanısının kesinleştirilmesi amacıyla, etkilenen hayvanlardan solunum yolu örneklerinin elde edilmesi önemli bir tanısal basamak oluşturmaktadır. Bu amaçla kullanılan yöntemler arasında ince iğne akciğer aspirasyonu, trakeal yıkama (endotrakeal veya transtrakeal) ve bronkoskopi eşliğinde bronkoalveoler lavaj yer almakta olup, her bir tekniğin kendine özgü avantajları ve sınırlılıkları bulunmaktadır. Genel yaklaşım olarak, sitolojik inceleme ile birlikte aerobik, anaerobik ve *Mycoplasma* kültürlerinin eş zamanlı olarak değerlendirilmesi, bakteriyel pnömoni tanısının doğrulanmasında en uygun yöntem olarak kabul edilmektedir (Bart ve diğ. 2000; Dear ve diğ. 2021; Johnson ve diğ. 2013). Bronkoalveoler lavaj örneğinin alımı sırasında gerçekleştirilen kupaj uygulamasının sıvının geri dönüşünü artırmaya yardımcı olduğu bilinmektedir (Graham ve diğ. 2021). Alınan örnekten yapılan sitolojik inceleme sonucunda, bakteriyel bronkopnömoni olgularında

çoğunlukla belirgin nötrofilik inflamatuvar yanıtın izlendiği bildirilmektedir (Johnson ve diğ. 2013).

Akut faz proteinleri, inflamasyonun biyomarkerları olarak köpeklerde bakteriyel pnömoninin tanısı ve hastalık seyrinin izlenmesi amacıyla araştırılmış olmakla birlikte, kedilerde bu konuya ilişkin karşılaştırılabilir nitelikte çalışmaların bulunmadığı bildirilmektedir (Viitanen ve diğ. 2017).

Kedilerde bakteriyel pnömoninin ayırıcı tanısında en önemli klinik zorluklardan biri, hastalığın öyküsünün ve radyografik bulguların bronkopnömoniyi büyük ölçüde taklit edebilen inflamatuvar hava yolu hastalıkları ile yüksek oranda benzerlik göstermesidir. Bunun yanı sıra, interstisyel fibroz, metastatik neoplazi ve konjestif kalp yetmezliği hem köpeklerde hem de kedilerde benzer klinik ve görüntüleme bulguları ile seyredebilmekte olup, ayırıcı tanı sürecinde dikkate alınması gereken diğer önemli hastalıklar arasında yer almaktadır (Cohn ve diğ. 2004; Troiano ve Zarelli, 2019).

2.2.1 Diffuz İnterstisyel Pnömoni

Kedilerde IPF/UIP benzeri tablolar ilk kez 2000'li yılların başında tanımlanmıştır. Bu olgular, insanlardaki UIP'ye oldukça benzeyen klinik, radyolojik ve histopatolojik özellikler göstermiştir (Cohn ve diğ. 2004; Nafe ve diğ. 2010). Bilgisayarlı tomografi incelemesinde**,** subplevral bölgelerde göreceli olarak hiperatenuasyon gösteren**,** şiddetli ve yaygın retiküler patern**,** buna eşlik eden diffüz bronşiektazi ve belirli düzeyde bal peteği görünümü saptanmıştır (Le Boedec, ve diğ. 2014). Ancak vakaların nadir görülmesi ve histopatolojik doğrulamanın sınırlı olması, kedilerde diffüz interstisyel pnömonilerin heterojen bir spektrum olabileceğini düşündürmektedir (Cohn ve diğ. 2004; Le Boedec ve diğ. 2014).

Veteriner literatürde interstisyel akciğer hastalıklarının sınıflandırılmasında beşeri hekimlikten uyarlanmış terminolojiler kullanılmaktadır. Non-spesifik interstisyel pnömoni (NSIP), UIP ve DİP gibi idiopatik interstisyel pnömoniler ile sekonder nedenlere bağlı interstisyel hastalıkların ayrımı önerilmektedir. Patolojik paternlerin doğru tanımlanması, elde edilen verilerin klinik bağlamda değerlendirilmesine katkı sağlamaktadır (Carvallo ve Stevenson, 2022).

2.3 BRONKOSKOPİ

Küçük hayvan kliniklerinde bronkoskopi, tanısal ve terapötik amaçlarla yaygın olarak kullanılmakta olup, en sık başvurulan endikasyonlar arasında akut veya kronik öksürük, solunum yollarında yabancı cisim varlığı, trakeal ya da trakeobronşiyal kollaps, tekrarlayan pnömoni olguları, kronik bronşit ve astım yer almaktadır. Ayrıca trakeal veya bronşiyal travmalar, pulmoner infiltrasyonlar, hemoptizi, neoplastik süreçler, trakeal stentlerin yerleştirilmesi ve takibi, siliyer diskinezi ile çeşitli hava yolu darlıkları da bronkoskopi endikasyonları arasında değerlendirilmektedir (Rha ve Mahony, 1999; Šmit ve Vučković, 2024). Bununla birlikte, bu yöntemin uygulanabilmesi özel genel anestezi gereksinimi, maliyeti yüksek endoskopik ekipman ve ileri düzeyde teknik uzmanlık gerektirmesi nedeniyle sınırlayıcı olabilmektedir (Dear ve Johnson, 2013).

Bronkoskopi ile ilişkili komplikasyonlar genel olarak nadir görülmekle birlikte, işlem sonrasında solunum semptomlarında geçici kötüleşme, bronkospazm, pnömotoraks ve kanama gibi durumlar ile anestezi ve oksijenasyon sürecine bağlı komplikasyonlar gelişebilmektedir. Kedilerin hava yollarında bulunan düz kasların uyaranlara aşırı yanıt verme eğilimi olması nedeniyle, bronkospazm açısından özellikle duyarlı oldukları bildirilmektedir (Roudebush, 1990; Bianco ve diğ. 2020).

Bronkoskopi, hava yolunun büyük bir kısmının lümen ve mukozasının doğrudan görüntülenmesini sağlar. Trakeobronşiyal ağacın değerlendirilmesi, esnek ya da rijit endoskoplar kullanılarak gerçekleştirilebilmektedir. Rijit endoskoplar, daha ekonomik olmalarına karşın alt solunum yollarında yeterli manevra kabiliyeti sağlamamaları nedeniyle sitolojik ya da kültürel örnekleme için uygun kabul edilmemektedir (Johnson, 2001). Bu nedenle klinik uygulamada esnek video bronkoskoplar tercih edilmektedir. Esnek bronkoskoplar, bir yerleştirme tüpü ile elle kontrol edilen bir kumanda ünitesinden oluşmakta olup, ışık kaynağı ve görüntü işlemcisine bağlanarak elde edilen görüntünün monitöre aktarılmasını sağlar. Kontrol ünitesi aracılığıyla yerleştirme tüpünün distal ucunun yönlendirilebilmesi sayesinde tüm çalışma kanalına erişim mümkündür. Böylece tanısal ve örnekleme işlemleri etkin biçimde gerçekleştirilebilmektedir (McKiernan, 2021). Video bronkoskoplar daha iyi görüntü kalitesi sunar ve eğitim amaçlı kullanım için daha uygundur (Chamness, 1999; Levitan ve Kimmel, 2008).

Kedilerde bronkoskopi, genellikle genel anestezi veya derin sedasyon altında gerçekleştirilir (Norris ve diğ. 2002; Johnson ve Drazenovich, 2007). İşlem esnasında hasta genellikle sternal pozisyonda yatırılır ve başın hareketini kısıtlamak için çene altına yumuşak bir destek yerleştirilir (Šmit ve Vučković, 2024). Bronkoskopi işlemi, bronkoskopun trakeye dikkatli bir şekilde yerleştirilmesi ile başlar. Bronkoskop karina seviyesine kadar ilerletilir ve solunum yolu boyunca nazik manevralarla yönlendirilir. Trakeobronşiyal ağacın değerlendirilmesi sırasında solunum yollarının sistematik bir biçimde incelenmesi esastır. Muayene süresince mukozanın rengi ve yüzey özellikleri, lümen açıklığı, sekresyonların varlığı ve niteliği ile yabancı cisim ya da kitlelerin varlığı ve lokalizasyonu ayrıntılı olarak kaydedilmelidir. Trakeobronkoskopide normal bulgular, az miktarda sekresyon içeren, nemli ve soluk pembe renkte bir mukoza ile belirgin şekilde izlenebilen submukozal damar yapılarıdır. Karina, sağ ve sol ana bronşlar arasında keskin bir sınır oluşturan anatomik bir yapı olarak değerlendirilir. Ana bronşların normal girişleri ise yuvarlak, düzgün sınırlı ve pürüzsüz bir görünüm sergilemektedir (Creevy, 2009).

Kronik bronşitli hastalarda bronkoskopik değerlendirmede en sık karşılaşılan bulgular arasında mukozal vaskülaritenin azalması, mukozal yüzeyde pürüzlenme ve bazı olgularda nodüler kalınlaşmalar yer almaktadır. Buna ek olarak hava yolu lümeninde genişleme ve belirgin mukus birikimi izlenebilmektedir. Bronkopnömoni olgularında ise mukoza görünümü normal sınırlarda olabileceği gibi hiperemik bir yapı da gösterebilmekte ve sıklıkla pürülan eksüda ile birlikte değerlendirilmektedir (Corcoran, 2004). Bronkoskopi sırasında saptanan kanama ya da mukozada artmış kırılganlık, akciğer kontüzyonu, paraziter enfeksiyonlar (örn. *Oslerus*, *Paragonimus*), yabancı cisim varlığı, kronik öksürüğe bağlı mukozal travma veya neoplastik süreçlerle ilişkili olabilmektedir. Bununla birlikte, hava yollarının birincil mukozal tümörlerinin nadir görülen patolojiler arasında yer aldığı bildirilmektedir (McKiernan, 2021). Örnekleme için en yaygın teknik BALS'dir. Daha az yaygın teknikler arasında biyopsi ve sitolojik fırçalama bulunur. Biyopsi, küçük endoskopik biyopsi forsepsleri ile gerçekleştirilir ve kitlelerden veya nodüllerden örnek alınmasını sağlar. Ancak bu teknik zor olup kanamaya yol açabilir. Ayrıca, örnekler genellikle çok küçük olup hasar görebilir veya ezilebilir. Bu durum biyopsiyi bronkoskopi sırasında tanı amaçlı örnekleme için en az kullanılan yöntem haline getirir (Greenway ve diğ. 2019).

BALS uygulamasına başlamadan önce, kullanılacak steril salin miktarı belirlenmelidir. Salin dozu, hastanın büyüklüğüne göre ayarlanır. 68 kedi üzerinde yapılan retrospektif

çalışmada, infüze edilen sıvının ortalama hacmi 2,62–5,05 mililitre/kilogram (mL/kg) arasında bulunmuştur (Johnson ve Drazenovich 2007). Kedilerde infüze materyalin %40–75'inin geri kazanıldığı bildirilmiştir (Hawkins ve diğ. 2006; Johnson ve Drazenovich, 2007). Endoskop istenilen pozisyona yerleştirildikten sonra, steril %0,9 salin solüsyonu çalışma kanalı aracılığıyla hedeflenen bronş segmentine verilmekte ve verilen sıvı mümkün olan en kısa sürede aspire edilmelidir. Salin uygulaması şırınga ile bolus şeklinde gerçekleştirilmekte olup, aynı şırınga solüsyonun aspirasyonu amacıyla çalışma kanalına yeniden bağlanmaktadır (Andreasen, 2003). Alınan örnek, kültür veya PCR gibi diğer testler için antikoagülan içermeyen steril bir tüpe alınmalıdır. BALS ile elde edilen örnekler; sitolojik inceleme, bakteriyolojik ve fungal kültürler ile PCR ya da spesifik antijen testleri gibi ek tanısal yöntemler için uygun niteliktedir (Andreasen, 2003). Köpekler üzerinde yapılan bir çalışmada sitolojik incelemede hücre içi bakteri saptanmamış olsa dahi, olguların yaklaşık %25'inde bakteriyel kültür yoluyla enfeksiyonun doğrulanabildiği bildirilmektedir. Bu durum, pnömoni şüphesi bulunan hayvanlarda sitolojik bulgular mevcut olsa bile bakteriyel kültürlerin mutlaka yapılması gerektiğini ortaya koymaktadır (Johnson ve diğ. 2013). BALS sitoloji örneklerinin, solunum ağacının alt dallarından elde edilmesi, distal hava yollarını yansıtan hücresel içeriğin değerlendirilmesine olanak sağlamaktadır (Andreasen, 2003). BALS'de toplam hücre sayısının düşük olabilmesine rağmen (Dehard ve diğ. 2008), lam üzerine doğrudan smear hazırlanması, BALS örneklerinin sitolojik değerlendirilmesi için pratik ve güvenilir bir yöntem olarak kabul edilmektedir (Thompson ve diğ. 1996). Bununla birlikte, örneklerin saklama koşullarının sitolojik tanıyı etkileyebildiği ve saklanan numunelerin %57'sinde tanısal değişikliklere yol açtığı bildirildiğinden, BALS'nin sitolojik incelemesinin mümkün olan en kısa sürede gerçekleştirilmesi önerilmektedir (Nafe ve diğ. 2011).

Enfeksiyon ve inflamasyon süreçlerinde, hastalığın niteliğine bağlı olarak beyaz kan hücrelerinin göreceli dağılımında ve hücresel morfolojilerinde değişiklikler gözlenebilmektedir (Hawkins ve diğ. 1995). BALS sitolojisinde dejeneratif nötrofillerin ve sitoplazmalarında bakteriler bulunan nötrofillerin saptanması, genellikle pnömoni varlığını düşündüren önemli bir bulgu olarak kabul edilmektedir (Johnson ve Vernau, 2019; Graham ve diğ. 2021). Nötrofil sayısındaki artışın, bakteriyel, fungal veya mikoplazmal enfeksiyonların yanı sıra alerjik kökenli hastalıklar ile kronik bronşit, obstrüktif akciğer hastalığı ya da yabancı cisim varlığı gibi çeşitli patolojik durumlarla ilişkili olabileceği bildirilmektedir (Rakich ve Latimer, 1989). BALS'de yüksek eozinofil yüzdesi genellikle eozinofilik bronkopnömoniyi işaret eder (Clercx

ve diğ. 2000). Hava yollarında baskın olan inflamatuvar hücre tipine bağlı olarak, kedi astımı çoğunlukla eozinofilik hava yolu inflamasyonu ile karakterize edilirken, kronik bronşit genellikle nötrofilik inflamatuvar yanıt ile seyretmektedir. Bu hücresel farklılıklar, bronkoalveoler lavaj sitolojisi başta olmak üzere tanısal değerlendirmelerde kedi astımı ile kronik bronşitin ayırt edilmesine olanak sağlamaktadır (Moise ve diğ. 1989; Johnson ve Vernau, 2019; Allerton ve diğ. 2013; Gareis ve diğ. 2022). Hava yolları steril olmadığından bazı bakterilerin klinik önemi bilinmemektedir (McKiernan ve diğ. 1984; Peeters ve diğ. 2008). Hava yolu örneklerinden elde edilen bakteriyel kültür sonuçlarının yorumlanmasında, sitolojik bulguların yanı sıra alt solunum yollarının fizyolojik mikrobiyal florasının da dikkate alınması önem taşımaktadır (Dear ve diğ. 2024). Örneğin Mycoplasma türleri üst solunum yolunun normal kommensal mikroorganizmaları olarak kabul edilmektedir (Marschall ve Hartmann, 2008; Thiry ve diğ. 2009). Günümüzde, organizma tanımlanması açısından standart mikrobiyolojik kültür yöntemleri halen altın standart olarak kabul edilmektedir (Vientós-Plotts ve diğ. 2021).

2.4 BİYOMARKER

Son yıllarda, solunum sistemi hastalıklarının tanı ve prognozunda biyomarkerların kullanımı giderek artan bir ilgi alanı haline gelmiştir (Nafe ve diğ. 2010; Maher, 2022). Biyomarkerlar, bir hastalığın varlığını, şiddetini veya klinik seyrini nesnel olarak yansıtan ölçülebilir biyolojik parametreler olarak tanımlanmaktadır. Beşeri hekimlikte interstisyel akciğer hastalıkları, akut solunum sıkıntısı sendromu ve pnömoni gibi solunum sistemi patolojilerinde biyomarkerların tanısal ve prognostik amaçlarla kullanımı uzun süredir araştırılmakta ve klinik uygulamalara giderek daha fazla entegre edilmektedir (Maher ve diğ. 2022). Veteriner hekimlikte ise solunum sistemi hastalıklarına yönelik biyomarker çalışmaları daha yeni olmakla birlikte, mevcut bulgular bu alanda önemli bir potansiyele işaret etmektedir (Johnson ve diğ. 2019). Nitekim kedilerde kronik bronşit, astım, pnömoni ve interstisyel akciğer hastalıklarının tanı ve takibinde biyomarkerların gelecekte daha yaygın şekilde kullanılabileceği öngörülmektedir (Dear ve diğ. 2024). Bu çerçevede, özellikle KL-6, vWF, VEGF ve sRAGE gibi biyomarkerlar, akciğer epitel hasarı, vasküler disfonksiyon, inflamasyon ve fibrotik süreçlerle ilişkileri nedeniyle dikkat çekmektedir. Bu biyomarkerların değerlendirilmesi, solunum sistemi hastalıklarının patogenezinin daha iyi anlaşılmasına ve tanısal yaklaşımların geliştirilmesine katkı sağlayabilecek niteliktedir (Nafe ve diğ. 2010; Dear ve diğ. 2024).

2.4.1 KL-6

KL-6, Tip II alveoler pnömositlerden ve bronşiyal epitel hücrelerinden salınan yüksek molekül ağırlıklı bir mukin glikoproteinidir (Ishizaka ve diğ. 2004; Ishikawa ve diğ. 2012). Alveoler epitel hücre hasarı sırasında kana salınır ve insanlarda İPF başta olmak üzere interstisyel akciğer hastalıklarının tanısında yaygın olarak kullanılmaktadır. Çeşitli çalışmalarda KL-6'nın tanısal duyarlılığı ve özgüllüğü %70–90 arasında bildirilmiştir (Ishikawa ve diğ. 2012; Ohshimo ve diğ. 2014). Ayrıca yüksek serum KL-6 düzeylerinin mortalite ve hastalık progresyonu ile ilişkili olduğu gösterilmiştir (Ishizaka ve diğ. 2004; Ishikawa ve diğ. 2012; Kida ve diğ. 2012). KL-6 düzeylerinin yüksek olması, alveoler epitel hasarı ve fibrozis ile ilişkilidir (Ishikawa ve diğ. 2012). Kedilerde KL-6 ölçümleriyle ilgili çalışmalar sınırlıdır. Dolayısıyla söz konusu biyomarker, elde edilen bulguların klinik süreçlerle ilişkilendirilmesine olanak sağlayarak literatürdeki önemli bir eksikliği giderme potansiyeli taşımaktadır.

2.4.2 vWF

vWF, vasküler endotel hücreleri ve megakaryositler tarafından sentezlenir ve dolaşımda hemostazın önemli bir glikoproteinidir. İnsanlarda solunum yolu hastalıklarında endotel hasarı ve mikrovasküler bozulmanın göstergesi olarak yükseldiği raporlanmıştır (Lenting ve diğ. 2015; Gou ve diğ. 2025). İnsanlarda vWF, endotel hasarını ve vasküler inflamasyonu değerlendirmek için biyomarker olarak kullanılmaktadır. Kronik obstrüktif akciğer hastalığı (KOAH), pulmoner hipertansiyon ve akut solunum sıkıntısı sendromu (ARDS) gibi hastalıklarda serum vWF düzeyleri yükselmektedir (Lenting ve diğ. 2015). Kedilerde direkt olarak interstisyel pnömonilerde incelenmemiş olsa da, kardiyomiyopati olgularında atriyal endokardta vWF ekspresyonunun arttığı gösterilmiştir (Cheng ve diğ. 2021). Bu bulgular, kedilerde de interstisyel akciğer hastalıklarında endotel hasarının sistemik yansımasının değerlendirilebileceğini düşündürmektedir. Veteriner hekimlikte vWF'nin kullanımı çoğunlukla kanama bozukluklarının tanısında olsa da, son yıllarda solunum hastalıklarında endotel hasarı ile ilişkili olarak da değerlendirilmektedir (Dear ve diğ. 2024).

2.4.3 VEGF

VEGF, anjiyogenezi düzenleyen en önemli sitokinlerden biridir. İnsan İPF olgularında VEGF düzeylerinin hem doku hem serumda değişkenlik gösterdiği, bazı çalışmalarda fibrotik

ilerlemeyle ilişkili bulunduğu bildirilmiştir (Koyama ve diğ. 2002; Ferrara, 2019). İnsanlarda VEGF düzeyleri akciğer hastalıklarında inflamasyon, vasküler geçirgenlik ve fibrozis süreçlerini yansıtmaktadır. Akut akciğer hasarı ve ARDS'de serum VEGF seviyeleri artmasıyla hastalık şiddetinin artması arasında pozıtif korelasyon mevcuttur. Ayrıca interstisyel akciğer hastalıklarında VEGF düzeyleri fibroblast aktivasyonu ve doku yeniden yapılanması ile ilişkilendirilmiştir (Barratt ve diğ. 2014). Kedilerde VEGF ile ilgili çalışmalar sınırlı sayıda olup, kronik bronşit ve astım olgularında VEGF düzeylerinin arttığı gösterilmiştir (Nafe ve diğ. 2010). İnsan verileri ile karşılaştırıldığında, kedilerde VEGF artışının benzer şekilde inflamatuvar yanıtın ve fibrotik süreçlerin göstergesi olduğu görülmektedir (Koyama ve diğ. 2002; Barratt ve diğ. 2014; Ferrara, 2019).

2.4.4 sRAGE

sRAGE, hücre membranındaki RAGE reseptörünün çözünür formudur ve inflamatuvar yanıt ile fibrozis arasındaki dengeyi yansıtır. İnsan İPF çalışmalarında düşük sRAGE düzeyleri hastalık şiddeti ve progresyonla ilişkili bulunmuştur (Jabaudon ve diğ. 2018; Calfee ve diğ. 2008). İnsanlarda akut akciğer hasarı ve ARDS'de sRAGE düzeylerinin alveoler epitel hasarının göstergesi olarak kullanıldığı bilinmektedir (Calfee ve diğ. 2008). ARDS hastalarında yüksek sRAGE seviyeleri kötü prognoz ile ilişkilendirilmiştir (Jabaudon ve diğ. 2018).Veteriner hekimlikte kedilerde sRAGE üzerine sınırlı sayıda çalışma mevcuttur. Kedilerde kronik solunum yolu hastalıklarında sRAGE düzeylerinin ölçülmesinin, alveoler hasarın non-invaziv bir göstergesi olabileceğini ve literatüre özgün bir katkı sağlayabileceğini düşündürmektedir.

Kedilerde solunum sistemi hastalıklarının tanısı ve prognozu için biyomarker kullanımı, veteriner hekimlikte yükselen bir araştırma alanıdır (Johnson ve diğ. 2019). Beşeri hekimlikte KL-6, vWF, VEGF ve sRAGE kullanım alanları oldukça detaylı olarak tanımlanmış ve klinik pratiğe yansımıştır (Maher ve diğ. 2022). Özellikle İPF ve ARDS gibi hastalıkların yönetiminde kullanılan bu biyomarkerlar (Dear ve diğ. 2024)., kedilerde de interstisyel pnömoni, kronik bronşit ve aspirasyon pnömonisi gibi tabloların değerlendirilmesinde kullanılabileceğini akla getirmektir. Bunların yaygın kullanımı erken tanı, hastalık şiddetinin belirlenmesi ve tedavi takibinde önemli katkılar sağlayacaktır (Dear ve diğ. 2024). Bu biyomarkerlar beşeri hekimlikteki güçlü literatür desteği sayesinde, veteriner alandaki öncü çalışmalara yol göstererek klinik kullanım için umut vadetmektedir.

3. YÖNTEM

Bu çalışma, İstanbul Üniversitesi-Cerrahpaşa Hayvan Deneyleri Yerel Etik Kurulu (İÜC HADYEK) tarafından verilen etik kurul onayının (05.02.2025 tarih, 1221487 sayılı) ardından başlatılmıştır. Tez kapsamında incelenen çalışma materyalini 2025 yılı içerisinde İstanbul Üniversitesi-Cerrahpaşa Veteriner Fakültesi Araştırma ve Uygulama Hayvan Hastanesi'ne getirilen kediler oluşturmuştur.

3.1 HAYVAN MATERYALİ VE GRUPLAR

Bu tez çalışmasının materyalini, İstanbul Üniversitesi-Cerrahpaşa Veteriner Fakültesi Araştırma ve Uygulama Hayvan Hastanesi'ne sahipleri tarafından abdominal solunum, öksürük ve solunum güçlüğü gibi solunum sistemi ile ilişkili semptomlardan bir veya birkaçının varlığı nedeniyle getirilen kediler ile kontrol grubunu oluşturan, farklı ırk, yaş ve cinsiyetteki kediler oluşturdu. Çalışmaya toplam 84 kedi dahil edilmiş olup, bu kedilerin 66'sı solunum sistemi ile ilişkili semptomlardan bir veya birkaçını gösteren hasta kediler Grup-1'i oluşturdu. Bu gruptaki kedilerde kronik veya progresif seyir gösteren solunum sistemi patolojisine ait klinik bulgular, toraks radyografisi ve/veya bilgisayarlı tomografide diffüz interstisyel pnömoni bulguları vardı. Kontrol grubu 18 kediden oluşturuldu ve Grup-2 olarak adlandırıldı. Bu grupta herhangi bir şikâyeti olmadan rutin kontrol, aşılama veya kısırlaştırma için hastaneye getirilerek, yapılan laboratuvar ve görüntüleme tetkikleri sonucunda herhangi bir patoloji saptanmayan kediler vardı. Olguların yaşları 1 ile 9 yıl arasında değişmekte olup, çalışma popülasyonunun %59,52'si dişi, %40,48'i erkekti. Çalışmaya dahil edilen kedilerin gruplara göre dağılım şeması Şekil 3.1'de ve kedilerin eşgal bilgileri Tablo 3.1'de sunulmuştur.

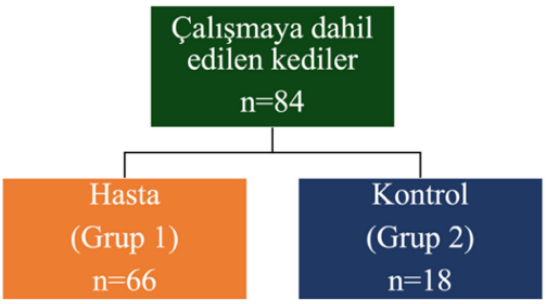

Şekil 3.1: Çalışmaya dahil edilen kedilerin gruplara göre dağılım şeması.

Tablo 3.1: Hasta ve kontrol grubundaki kedilerin eşgal bilgileri.

No	Adı	Grup	Yaş	Cins	Irk		No	Adı	Grup	Yaş	Cins	Irk
1	Badem	1	3	D	Mz		43	Boncuk	1	2	E	Mz
2	Nazlı	1	1	D	Bs		44	Osman	1	4	D	Mz
3	Baykuş	1	5	D	Mz		45	Prenses	1	1	D	Mc
4	Leyla	1	4	E	Mz		46	Zeyno	1	2	E	Bs
5	Benja	1	2	D	Sf		47	Kedi	1	6	D	Mz
6	Behlül	1	3	E	Mz		48	Fındık	1	1	D	Mz
7	Calico	1	2	D	Bs		49	Green	1	3	E	Bs
8	Maya	1	7	D	Mz		50	Kozmik	1	2	D	Sm
9	Hera	1	8	E	Mz		51	Cansu	1	3	E	Mz
10	Kızçe	1	3	E	Bs		52	Yavru	1	4	D	Mz
11	Billy	1	5	D	Mz		53	Sunsi	1	5	D	Sf
12	İrma	1	2	E	Sf		54	Katya	1	2	E	Mz
13	Ice	1	6	D	Mz		55	Bambim	1	4	D	Mz
14	Açıkgöz	1	1	D	Mz		56	Gringo	1	2	E	Bs
15	Milla	1	7	E	Mz		57	Pablo	1	6	D	Mz
16	Duman	1	5	D	Bs		58	Siyam	1	5	D	Bs
17	Ginger	1	3	E	Sm		59	Kömür	1	1	E	Mz
18	Paşa	1	4	E	Mz		60	Zeyna	1	1	D	Sm
19	Sakız	1	2	D	Sf		61	Şeraf	1	2	D	Mz
20	Arven	1	1	D	Mz		62	GriAd	1	5	E	Mz
21	Suzi	1	8	E	Mz		63	Kömür	1	1	D	Mz
22	Lui	1	2	E	Mz		64	Suşi	1	3	D	Mz
23	Loliş	1	6	D	Bs		65	Şükrü	1	9	E	Sf
24	Duman	1	3	D	Mc		66	Duman	1	4	E	Sm
25	Sakız	1	3	E	Mz		*67*	*Smokin*	*2*	*1*	*D*	*Mz*
26	Sarı	1	7	D	Mz		*68*	*Leyla*	*2*	*2*	*E*	*Sf*
27	Odin	1	1	E	Mz		*69*	*Duman*	*2*	*1*	*D*	*Bg*
28	Behlül	1	4	D	Bs		*70*	*Casper*	*2*	*1*	*E*	*Mz*
29	Prenses	1	2	D	Sf		*71*	*Cabbar*	*2*	*3*	*D*	*Rd*
30	Obi	1	8	D	Mz		*72*	*Çakır*	*2*	*1*	*D*	*Mz*
31	Lokman	1	1	E	Mz		*73*	*Prenses*	*2*	*2*	*D*	*Bs*
32	Pati	1	2	E	Mz		*74*	*Bal*	*2*	*4*	*E*	*Sf*
33	Gri	1	5	D	Bs		*75*	*Pera*	*2*	*3*	*D*	*Sx*
34	Nas	1	5	D	Mz		*76*	*Balım*	*2*	*4*	*D*	*Mz*
35	Bibi	1	4	D	Sm		*77*	*Bal*	*2*	*1*	*D*	*Mz*
36	Mental	1	4	E	Mz		*78*	*Bitter*	*2*	*2*	*E*	*Mz*
37	Cüce	1	1	D	Sf		*79*	*Mia*	*2*	*2*	*D*	*Sx*
38	Minoç	1	2	E	Mz		*80*	*Balım*	*2*	*3*	*D*	*Sf*
39	AYoda	1	3	D	Mz		*81*	*Minik*	*2*	*3*	*E*	*Bs*
40	Köfte	1	5	E	Sm		*82*	*Zuzu*	*2*	*1*	*E*	*Bs*
41	Mia	1	3	E	Bs		*83*	*Süt*	*2*	*3*	*D*	*Bb*
42	Efes	1	6	D	Mz		*84*	*Soda*	*2*	*4*	*D*	*Mz*

(Bg: Bengal*, Bb:* Bombay*, Bs*: British Shorthair*, Rd:* Ragdoll*, Sf:* Scottish Fold*, Sx:* Sphynx*, Sm:* Siyam*, Mc:* Maine Coon*, Mz:* Melez)

Solunum güçlüğü, abdominal solunum ve öksürük gibi solunum sistemi patolojisine dair klinik bulgulardan en az birine sahip kediler, hastaneye getirilmelerinin ardından sahiplerinden ayrıntılı anamnez alınmış ve fizik muayeneleri gerçekleştirilmiştir. Klinik olarak stabil durumda olan hastaların toraks radyografileri çekilmiş; radyografik değerlendirme sonucunda

akciğerlerde diffüz interstisyel patern saptanan olgular çalışma kapsamına alınmıştır. Hastalar endoskopik değerlendirme amacıyla bronkoskopi işlemine yönlendirildi. Sedasyon ve genel anesteziye uygunlukları, yapılan hematolojik ve biyokimyasal kan analizleri ile ekokardiyografik muayene sonuçlarına göre değerlendirildi. Klinik inceleme ve laboratuvar testler sonucunda uygun bulunan hastalardan, bronkoskopik görüntüleme yapıldı ve BALS örnekleri alındı. Kontrol ve hasta grubundaki kedilerden rutin muayene sırasında alınan kan örneklerinden elde edilen serumlar, analiz edilinceye kadar −80 °C'de muhafaza edildi.

3.1.1 Çalışmadan Çıkarma Kriterleri

Çalışma sürecinde, klinik, radyolojik ve laboratuvar değerlendirmeler sonucunda diffüz interstisyel pnömoni ile uyumlu olmayan bulgular saptanan kediler çalışma dışı bırakıldı. Kardiyojenik pulmoner ödem, primer veya metastazik akciğer neoplazileri ve sıradan pnömoniler diffüz interstisyel akciğer hastalıkları ile benzer klinik ve radyolojik bulgular gösterebildiğinden, bu hastalıkların varlığı tanısal karışıklığı önlemek amacıyla çalışmadan çıkarma kriteri olarak kabul edildi (Cohn ve diğ. 2004; Johnson, 2020; Reinero, 2019). Ayrıca, ileri derecede sistemik hastalığı, ateşli enfeksiyonu, sedasyon veya genel anestezi açısından yüksek risk taşıyan ve bronkoskopi ile bronkoalveoler lavaj işlemlerinin güvenli şekilde uygulanamayacağı değerlendirilen olgular çalışma kapsamına alınmadı. Klinik verileri eksik olan veya alınan örneklerin tanısal değerlendirme açısından yetersiz olduğu vakalar da çalışmanın bütünlüğü sağlamak amacıyla çalışmadan çıkarıldı.

3.2 FİZİK MUAYENE

Çalışmaya dahil edilen tüm kedilere, solunum sistemine odaklı standart bir klinik muayene sırasında öncelikle solunum sayısı ve solunum tipi değerlendirilmiş, solunumun yüzeysel veya derin olması, inspirasyon ve ekspirasyon fazlarının süresi ile solunum eforu, dispne, taşipne, abdominal solunum ve açık ağız solunum gibi solunum güçlüğünü düşündüren klinik bulguları gösterip göstermediği kaydedilmiştir (Ettinger ve Feldman, 2010). İnspeksiyon sırasında burun akıntısının varlığı, tek veya çift taraflı oluşu ve karakteri, toraks hareketlerinin simetrisi ve solunum sırasında toraksın hareketleri izlenmiştir. Egzersiz intoleransı ve stresle artan solunum güçlüğü varlığı olan hastalar kaydedilmiştir (Cohn ve diğ. 2004). Bunlara ek olarak oskültasyon sırasında trake ve tüm akciğer normal solunum seslerinin yanı sıra raller, hırıltılar (wheezing), krepitasyonlar ve sürtünme sesleri gibi anormal akciğer seslerinin varlığı değerlendirildi. Solunum seslerinin inspiratuvar, ekspiratuvar veya her iki fazda duyulup duyulmadığı

kaydedildi. Bu bulgular, interstisyel akciğer hastalıkları ve pulmoner fibrozis gibi diffüz parankimal hastalıkların değerlendirilmesinde dikkate alındı (Cohn ve diğ. 2004; Reinero, 2019). Elde edilen klinik bulgular kayıt altına alınarak, ileri görüntüleme ve laboratuvar değerlendirmeleri ile birlikte yorumlanması planlandı.

3.3 LABORATUVAR TESTLERİ

Çalışmaya dahil edilen kedilerin hematolojik ve biyokimyasal parametrelerinin değerlendirilmesi amacıyla, vena jugularis veya vena cephalica antebrachii'den venöz kan örnekleri alındı. Bu kapsamda, hemogram analizi için 1 mililitre (mL) kan K2EDTA içeren tüplere, biyokimyasal analizler için ise 3 mL kan steril, katkısız vacutainer tüplere alındı. Tüm hematolojik ve biyokimyasal analizler, İstanbul Üniversitesi-Cerrahpaşa Veteriner Fakültesi Araştırma ve Uygulama Hayvan Hastanesi bünyesinde bulunan merkez laboratuvarda, IDEXX ProCyte DX™ hematoloji analiz cihazı ve IDEXX Catalyst One™ biyokimya analiz cihazı kullanılarak gerçekleştirildi. Hemogram tüplerine alınan örneklerden tam kan sayımı gerçekleştirildi ve hemogram parametreleri değerlendirildi. Serum elde edilmesi amacıyla katkısız tüplere alınan kan örnekleri oda sıcaklığında pıhtılaşmaya bırakılmış, ardından santrifüj edilerek serumları ayrılmıştır. Elde edilen serum örneklerinde albumin (ALB), alkalen fosfataz (ALP), alanin aminotransferaz (ALT), kan üre azotu (BUN), kreatinin (CRE), glukoz (GLU), total protein (TP) ve globulin (GLOB) gibi biyokimyasal parametreler analiz edildi.

3.4 RADYOGRAFİK İNCELEME

Kedilere yapılan klinik muayenenin ardından radyografik değerlendirmelerinin yapılması amacıyla, İstanbul Üniversitesi-Cerrahpaşa Veteriner Fakültesi Araştırma ve Uygulama Hayvan Hastanesi Radyoloji Birimi'nde bulunan ECORAY HF-525 Plus model röntgen cihazı kullanıldı. Tüm olgulardan toraks ve abdomeni içerecek şekilde sağ ve sol laterolateral ile ventrodorsal radyografik görüntüler elde edildi. Radyografik değerlendirme sonucunda, akciğerlerde diffüz interstisyel pnömoni ile uyumlu bulgular saptanan hastalar, olası kardiyak kökenli nedenlerin dışlanması ve sonraki aşamalarda gerçekleştirilecek olan bronkoskopi işleminin güvenliğini sağlamak amacıyla ekokardiyografik muayeneye yönlendirildi.

3.5 EKOKARDİYOGRAFİK İNCELEME

Radyografik değerlendirme sonucunda diffüz interstisyel pnömoni ile uyumlu bulgular saptanan hastalara, olası kardiyak kökenli solunum sistemi hastalıklarının dışlanması ve anestezi uygunluğunun değerlendirilmesi amacıyla ekokardiyografik muayene uygulandı. Ekokardiyografik incelemeler, İstanbul Üniversitesi-Cerrahpaşa Veteriner Fakültesi Araştırma ve Uygulama Hayvan Hastanesi İç Hastalıkları Kliniği bünyesinde yer alan Kardiyoloji Birimi'nde, Mindray Vetus 8 ultrasonografi cihazı kullanılarak ve 4–10 megahertz (MHz) frekans aralığına sahip Kardiyak Phased Array Prob (Mindray P10-4s) ile standart ekokardiyografik kesitler doğrultusunda gerçekleştirildi. Muayene sırasında iki boyutlu (B-mode), M-mod ve Doppler ekokardiyografi tekniklerinden yararlanıldı. Kalp boşluklarının boyutları, duvar kalınlıkları, sistolik ve diyastolik fonksiyonlar ile kapak yapıları değerlendirildi. Ayrıca pulmoner hipertansiyon ve kardiyojenik pulmoner ödem varlığını düşündürebilecek bulgular araştırıldı. Ekokardiyografik değerlendirme sonucunda primer kardiyak hastalık, konjestif kalp yetmezliği veya kardiyojenik pulmoner ödem ile uyumlu bulgular saptanan olgular çalışma kapsamı dışında bırakıldı.

3.6 BRONKOSKOPİK İNCELEME

Bronkoskopik işlem öncesinde tüm hasta sahipleri bilgilendirilerek hastaların onam formları alındı. Endoskopik değerlendirme amacıyla Huger UCB-66A/L video bronkoskop ve Shinova video endoskop VMEC-98 kullanıldı.

İşlem öncesinde her hastanın sedasyon ve genel anesteziye uygunluğu klinik ve laboratuvar değerlendirmeleri doğrultusunda belirlendi ve hastaya özgü bireysel anestezi protokolü uygulandı. Sedasyon amacıyla 0,08 mg/kg dozda intravenöz (İV) medetomidin (Domitor®, Zoetis, Finlandiya) ve 4 mg/kg İV propofol (Propofol-PF®, Polifarma İlaç San. ve Tic. A.Ş., İstanbul, Türkiye) ile anestezi indüksiyonu sağlandı. Anestezisi sağlanan hastalar sternal pozisyona alınarak bronkoskopiye başlamadan önce hastalara yüz maskesiyle %100 oksijen verilerek 5 dakika süreyle ön oksijenasyon uygulandı. Gerekli görülen olgularda daha sonra anestezi düzeyini korumak için propofol İV bolus enjeksiyonları (1-2 mg/kg) yapıldı. Laringeal spazmı önlemek için, işleme başlamadan önce her hastanın gırtlağına 0,2 ml, %2'lik lidokain solüsyonu (Lidofast®, VEM İlaç San. ve Tic. A.Ş., İstanbul, Türkiye) damlatıldı. Bronkoskopi işleminin ardından tüm hastalara oksijen akışı sağlandı.

Larenks geçildikten sonra bronkoskopik incelemeye başlandı. Bronkoskopi sırasında trake, karina, sağ ve sol ana bronşlar ile lobar bronşlar sistematik olarak değerlendirildi. Bronkoskopik incelemenin ardından, mikrobiyolojik ve sitolojik analizler amacıyla %0,9 sodyum klorür (NaCl) kullanılarak BALS toplandı ve elde edilen örnekler ileri incelemeler için uygun koşullarda saklandı ve taşındı.

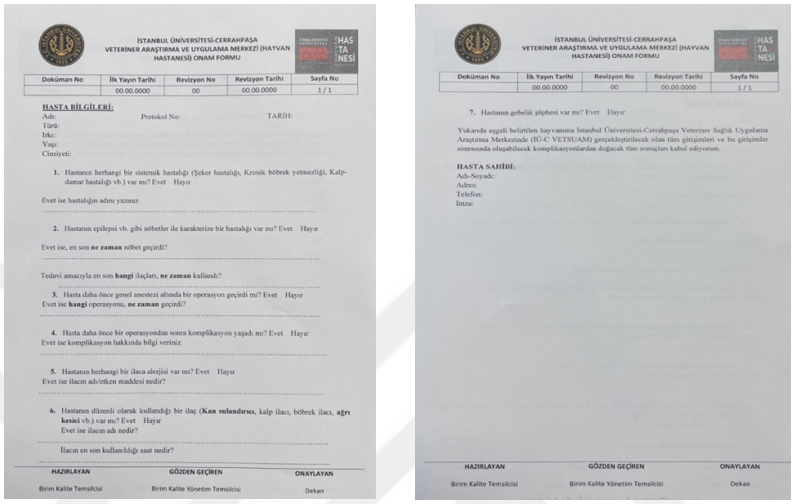

İSTANBUL ÜNİVERSİTESİ-CERRAHPAŞA
VETERİNER ARAŞTIRMA VE UYGULAMA MERKEZİ (HAYVAN HASTANESİ) ONAM FORMU

Doküman No	İlk Yayın Tarihi	Revizyon No	Revizyon Tarihi	Sayfa No
	00.00.0000	00	00.00.0000	1 / 1

HASTA BİLGİLERİ:
Adı: Protokol No: TARİH:
Türü:
Irkı:
Yaşı:
Cinsiyeti:

1. Hastanın herhangi bir sistemik hastalığı (Şeker hastalığı, Kronik böbrek yetmezliği, Kalp-damar hastalığı vb.) var mı? Evet Hayır

Evet ise hastalığın adını yazınız

2. Hastanın epilepsi vb. gibi nöbetler ile karakterize bir hastalığı var mı? Evet Hayır

Evet ise, en son **ne zaman** nöbet geçirdi?

Tedavi amacıyla en son **hangi** ilaçları, **ne zaman** kullandı?

3. Hasta daha önce genel anestezi altında bir operasyon geçirdi mi? Evet Hayır
Evet ise **hangi** operasyonu, **ne zaman** geçirdi?

4. Hasta daha önce bir operasyondan sonra komplikasyon yaşadı mı? Evet Hayır
Evet ise komplikasyon hakkında bilgi veriniz.

5. Hastanın herhangi bir ilaca alerjisi var mı? Evet Hayır
Evet ise ilacın adı/etken maddesi nedir?

6. Hastanın düzenli olarak kullandığı bir ilaç (**Kan sulandırıcı**, kalp ilacı, böbrek ilacı, **ağrı kesici** vb.) var mı? Evet Hayır
Evet ise ilacın adı nedir?

İlacın en son kullanıldığı saat nedir?

HAZIRLAYAN	GÖZDEN GEÇİREN	ONAYLAYAN
Birim Kalite Temsilcisi	Birim Kalite Yönetim Temsilcisi	Dekan

İSTANBUL ÜNİVERSİTESİ-CERRAHPAŞA
VETERİNER ARAŞTIRMA VE UYGULAMA MERKEZİ (HAYVAN HASTANESİ) ONAM FORMU

Doküman No	İlk Yayın Tarihi	Revizyon No	Revizyon Tarihi	Sayfa No
	00.00.0000	00	00.00.0000	1 / 1

7. Hastanın gebelik şüphesi var mı? Evet Hayır

Yukarıda ırgalı belirtilen hayvanımın İstanbul Üniversitesi-Cerrahpaşa Veteriner Sağlık Uygulama Araştırma Merkezinde (İÜ-C VETSUAM) gerçekleştirilecek olan tüm girişimleri ve bu girişimler sonrasında oluşabilecek komplikasyonlardan doğacak tüm sonuçları kabul ediyorum.

HASTA SAHİBİ:
Adı-Soyadı:
Adres:
Telefon:
İmza:

HAZIRLAYAN	GÖZDEN GEÇİREN	ONAYLAYAN
Birim Kalite Temsilcisi	Birim Kalite Yönetim Temsilcisi	Dekan

Şekil 3.2: İÜC VETSUAM Onam Formu.



Şekil 3.3: Endoskop ünitesi ve video bronkoskop cihazı.



Şekil 3.4: Bronkoskopik muayene ile hava yollarının muayenesi.



Şekil 3.5: BALS örneği.

3.7 BİYOMARKER ÖLÇÜMLERİ

Diffüz interstisyel pnömoni tanısı konulan hastalar ile kontrol grubuna ait kan örnekleri, analiz sürecine kadar uygun koşullarda ependorf içerisinde −80°C'de muhafaza edilmiştir. Elde edilen serum örnekleri KL-6, VEGF, sRAGE ve vWF düzeylerinin belirlenmesi amacıyla soğuk zincir korunarak İstanbul Üniversitesi-Cerrahpaşa Veteriner Fakültesi Biyokimya Anabilim Dalı laboratuvarına ulaştırıldı. Biyomarker analizlerinin ilgili laboratuvarda ölçümleri yapılırken kullanılan cihaz ve kitlerin listesi Tablo 3.2 ve Tablo 3.3'te verildi.

Tablo 3.2: Biyomarker analizinde kullanılan cihaz listesi.

Cihaz Listesi	**Marka-Model**
Absorbance Microplate Reader	BioTek-Mqx200
Masa Üstü Santrifüj	Elektromag-M4818M
Çalkalayıcı İnkübatör	Awarenes-StatFax2200
Mikropipet Seti (10 µL- 100 µL- 1000 µL)	Axygen, Trefflab, Isolab
Spin Santrifüj	Eppendorf-Minispin
Vorteks Karıştırıcı	Heidolph-Reax control
Ultra Saf Su Cihazı	Millipore-Synergy
+4 ºC buzdolabı	Beko D 9400 NME
-20 ºC dondurucu	Beko D 9400 NME

Tablo 3.3: Biyomarker analizinde kullanılan kit listesi.

Kit Adı	**Marka-Model**
Feline Vascular Endothelial cell Growth Factor ,VEGF ELISA Kit	SunLong Biotech Co., QS0051Fe
Feline Von Willebrand Factor ,vWF ELISA Kit	SunLong Biotech Co., SL0052Fe
Feline Krebs yon den Lundgen-6 ,KL-6 ELISA Kit	SunLong Biotech Co., SL0054Fe
Feline soluble Receptor for Advanced Glycation End products ,sRAGE ELISA Kit	SunLong Biotech Co., SL0053Fe

3.7.1 Çalışma Prensibi

Çalışmada kullanılan kitler sandviç ELISA (Enzyme-Linked Immunosorbent Assay) prensibine dayanmaktadır. Mikroelisa plaka kuyucukları özgün monoklonal antikor ile önceden kaplandı. Standartlar ve örnekler kuyucuklara eklendiğinde, içerikler kite özgü antikora bağlanır. Ardından, Horseradish Peroksidaz (HRP) ile konjuge edilmiş ikincil antikor eklenerek antijen–antikor–antikor kompleksinin oluşması sağlandı. Yıkama adımları ile serbest bileşenler uzaklaştırıldıktan sonra tetrametilbenzidin (TMB) substratı eklendi. HRP enziminin katalitik etkisiyle mavi renk oluştu. Reaksiyon durdurma solüsyonu ilavesiyle renk sarıya dönüştü. Oluşan renk yoğunluğu, 450 nanometre (nm) dalga boyunda spektrofotometrik olarak ölçüldü. Konsantrasyon hesaplaması, standart eğri yardımıyla yapıldı.

3.7.1.1 Standartların Hazırlanması

Kit ile birlikte sağlanan stok standartlar seri dilüsyon yöntemi kullanılarak üretici firmanın önerdiği biçimde hazırlandı. Beş mikrosantrifüj tüpünün her birine 150 mikrolitre (µl) standart dilüent eklendi. İlk tüpe 300 µl stok standart eklenmiş ve vortekslenerek karıştırıldı. İkinci tüpe 300 µl Standart 1 eklenip aynı şekilde hazırlandı. Sonrasında 3. Tüpe 150 µl Standart 2, 4. tüpe 150 µl Standart 3 ve son olarak 5. tüpe 150 µl Standart 4 eklenerek seri dilüsyonlar hazırlandı. Şekil 1'de şematik gösterimi sunuldu. Ayrıca bir kuyucuk blank olarak ayrıldı. Her kuyucuğa 50 µL standart eklendi.

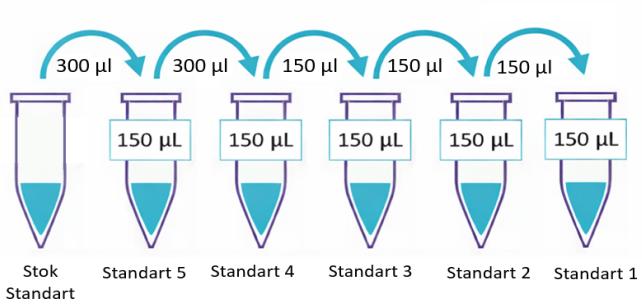

Şekil 3.6: Standart Dilüsyon Hazırlığı.

3.7.2 Biyomarker Ölçümü İçin Örneklerin Hazırlanması ve Analizlerin Yapılması

3.7.2.1 Serum Örneklerinin Hazırlanması

Tam kan örnekleri oda sıcaklığında 10–20 dakika pıhtılaşmaya bırakıldı, ardından 2000–3000 rpm'de 20 dakika santrifüj edildi. Üst faz dikkatlice alınarak serum örneği elde edilmiştir. Tüm örnekler, analiz öncesinde beş kat seyreltilmiş olacak şekilde hazırlandı.

3.7.2.2 Çalışma Protokolü

1. Mikroelisa plakasında bir kuyucuk blank olarak bırakıldı.
2. Standart kuyucuklara 50 µL standart, örnek kuyucuklara 40 µL örnek dilüsyon tamponu + 10 µL örnek eklendi.
3. Blank haricindeki tüm kuyucuklara 50 µL HRP-konjuge antikor ilave edildi.
4. Plaka kapatılarak 37°C'de 30 dakika inkübe edildi.
5. Yıkama tamponu üretici talimatına göre seyreltildi ve kuyucuklar beş kez yıkandı.
6. Her kuyucuğa 50 µL Kromojen Solüsyon A ve 50 µL Kromojen Solüsyon B eklenerek 37°C'de 10 dakika, karanlıkta inkübasyon yapıldı.
7. Reaksiyon, her kuyucuğa 50 µL stop solüsyonu eklenerek durduruldu.

Absorbans değerleri, 450 nm dalga boyunda mikroplaka okuyucuda ölçüldü. Ölçümler stop solüsyonu eklendikten sonraki 15 dakika içinde gerçekleştirildi.

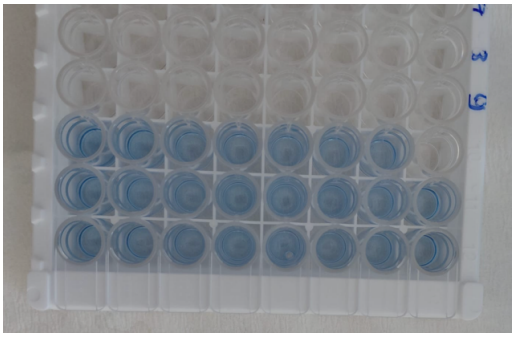

Şekil 3.7: Serum inkübasyon sonrası HRP-konjuge antikor ilavesinin ardından gözlenen renk değişimi.

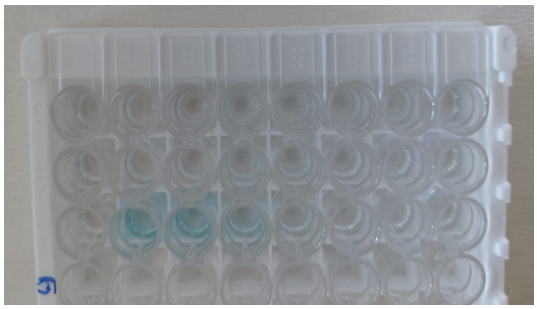

Şekil 3.8: Kromojen Solüsyon A ve B eklendikten sonra inkübasyon öncesi renk değişimi.

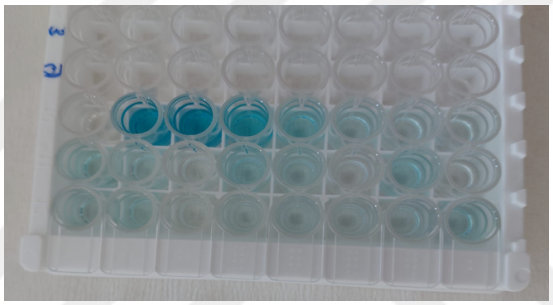

Şekil 3.9: Kromojen Solüsyon A ve B eklendikten sonra inkübasyon sonrası renk değişimi.

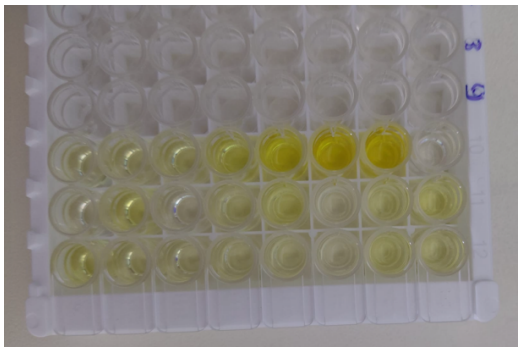

Şekil 3.10: Stop solüsyonu eklendikten sonra renk değişimi.

3.7.2.3 Sonuçların Hesaplanması

Standart konsantrasyonlara karşılık gelen ortalama absorbans değerleri kullanılarak standart eğri oluşturuldu. Örneklerin konsantrasyonları bu eğri üzerinden hesaplandı ve toplam seyrelme katsayısı (×5) ile çarpılarak gerçek konsantrasyonlar elde edildi.

3.7.2.4 Yöntemin Performans Özellikleri

Biyomarkerların analizlerinde kullanılan Elisa kitlerinin performans özellikleri Tablo 3.4'te; biyomarkerlara ait kalibrasyon grafikleri ise Şekil 3.11, Şekil 3.12, Şekil 3.13 ve Şekil 3.14'te gösterildi.

Tablo 3.4: Elisa Kitlerinin Performans Özellikleri.

VEGF ELISA Kit	
Analitik ölçüm aralığı	3pg/ml-200pg/ml
Duyarlılık	0.6 pg/mL
Standart	270 pg/ml
vWF ELISA Kit	
Analitik ölçüm aralığı	45pg/ml-4000pg/ml
Duyarlılık	12.6 pg/mL
Standart	5400 pg/ml
KL6 ELISA Kit	
Analitik ölçüm aralığı	3.4U/ml-200U/ml
Duyarlılık	0.8U/ml
Standart	270U/ml
sRAGE ELISA Kit	
Analitik ölçüm aralığı	5pg/ml-400pg/ml
Duyarlılık	1.2 pg/mL
Standart	540 pg/ml

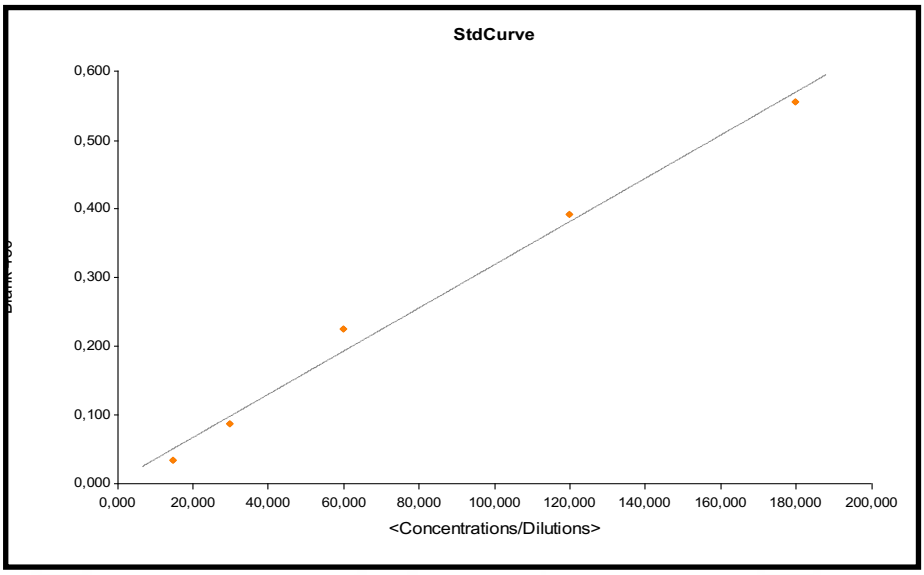

Şekil 3.11: KL-6 biyomarkerına ait kalibrasyon grafiği.

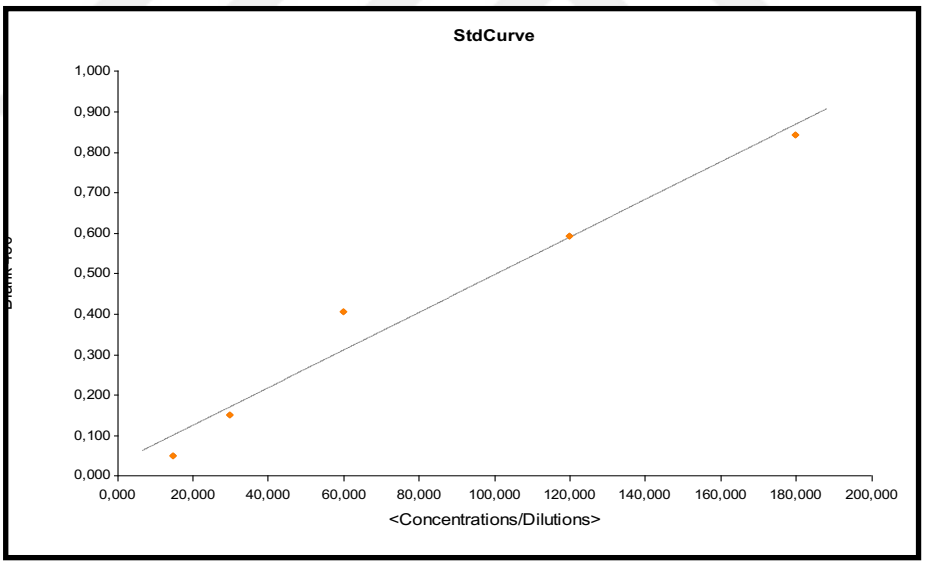

Şekil 3.12: VEGF biyomarkerına ait kalibrasyon grafiği.

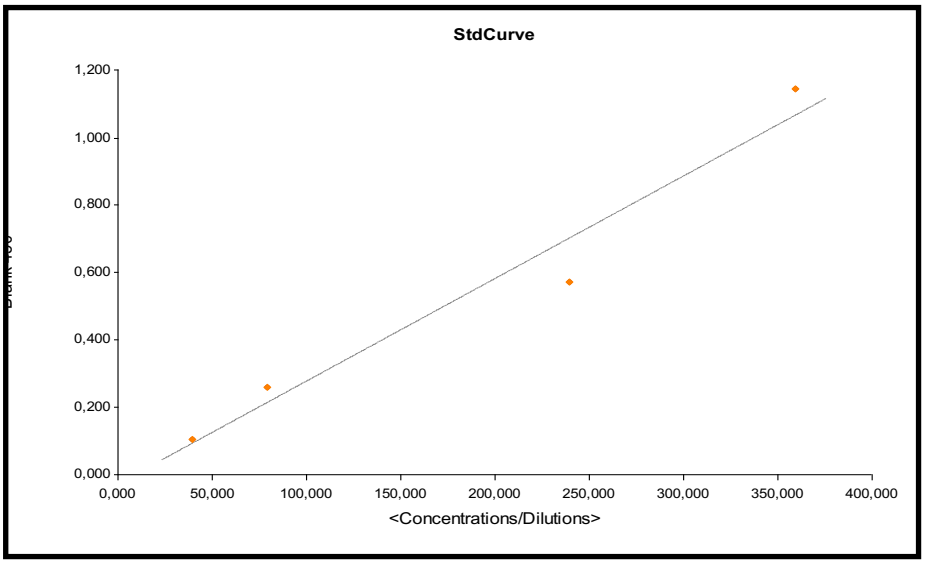

Şekil 3.13: sRAGE biyomarkerına ait kalibrasyon grafiği.

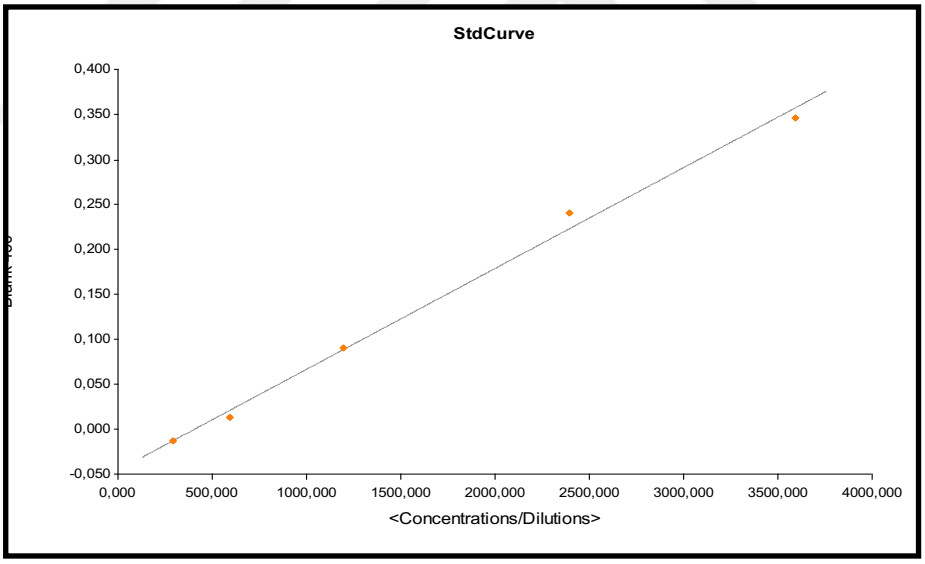

Şekil 3.14: vWF biyomarkerına ait kalibrasyon grafiği.

3.8 İSTATİSTİK UYGULAMALARI

İstatistiksel analizler jamovi (Version 2.3) yazılımı kullanılarak gerçekleştirilmiştir (The jamovi project, 2022).

Çalışmada elde edilen verilerin normal dağılıma uygunluğu Shapiro–Wilk testi ile, varyans homojenitesi ise Levene testi ile değerlendirilmiştir.

Normal dağılım gösteren ve varyansı homojen bulunan değişkenler için (ALB, MCH, MCV) Student's T testi, normal dağılım göstermesine karşın varyansı homojen olmayan değişkenler için (HCT, IP, RBC) Welch's T testi, normal dağılım göstermeyen değişkenler için ise Mann-Whitney U testi uygulanmıştır. Araştırılan biyomarkerların (KL-6, VEGF, sRAGE, vWF) kullanılabilirliğini değerlendirebilmek amacıyla alıcı işletim karakteristiği (ROC) testi uygulanmıştır. Eşik değeri belirlemek amacıyla Youden's indeks baz alınmıştır. Belirlenen eşik değeri değerlendirmek üzere sensitivite, spesifite, pozitif prediktif değer (PPD), negatif prediktif değer (NPD) ve eğri altında kalan alan (AUC) değerleri göz önünde bulundurulmuştur. Değerlendirmeler sonucunda $p<0,05$ anlamlı kabul edildi. Ayrıca hemogram parametreleri ve biyokimyasal parametrelerin biyomarkerlar ile ilişkisinin ortaya konulabilmesi için Javomi (Versiyon 2.4) programında Pearson korelasyon analizi yapılmıştır (The jamovi project, 2023).

Hayvanlar üzerinde yapılan tüm uygulamalar, İstanbul Üniversitesi-Cerrahpaşa, Hayvan Deneyleri Yerel Etik Kurul Başkanlığının 05.02.2025 tarih, 1221487 sayılı etik kurul onayı ile gerçekleştirilmiştir.

4. BULGULAR

4.1 ANAMNEZ VE KLİNİK MUAYENE BULGULARI

Çalışmaya dahil edilen kedilerden alınan anamnezlerde en sık gözlenen klinik şikayetlerin progresif solunum güçlüğü, öksürük, egzersiz intoleransı, letarji ve iştahsızlık olduğu belirlendi. Şiddeti hastalar arasında farklılık göstermekle birlikte, öksürüğün hastaların tümünde mevcut olduğu ve bu semptomun hasta sahipleri tarafından kusma veya öğürme benzeri davranışlarla karıştırılabildiği belirlendi. Hastaların klinik muayene bulguları değerlendirildiğinde, vakaların yaklaşık %50'sinde takipne, artmış solunum eforu ve belirgin inspiratuvar dispne saptandı. Vücut ısı, hidrasyon durumu ve lenf nodlarının normal sınırlarda, ancak mukoza renginin hafif siyanotik olduğu belirlendi. Pulmoner oskültasyonda bilateral ve yaygın veya lokal artmış trakeobroşiyal ve/veya bronkobronşiyal solunum sesleri ile birlikte ince krepitasyonlar belirlendi. Klinik bulguların genellikle kronik ve ilerleyici bir seyir göstermesi, primer bronşiyal hastalıklardan ziyade interstisyel akciğer tutulumu ile uyumlu olarak değerlendirildi.

Çalışmaya dahil edilen toplam 84 kedini 66'sı solunum sistemi ile ilişkili klinik belirtilerden (öksürük, dispne ve/veya takipne) bir veya birkaçını gösteren hasta grubunu (Grup-1) oluştururken, 18'i kontrol grubunda (Grup-2) yer aldı. Tüm kedilerin yaşlarının 1- 9 yıl arasında olduğu ve cinsiyet dağılımının %59,52 dişi, %40,48 erkek şeklinde olduğu belirlendi. Hasta grubundaki kediler British Shorthair (n=12, %18,2), Scottish Fold (n=7, %10,6), Siyam (n=6, %9,1) ve Maine Coon (n=2, %3,0) ırklarında iken, çoğunluğu (n=39, %59,1) melezdi. Kontrol grubundaki kedilerin ırk dağılımı ise British Shorthair (n=3, %16,66), Scottish Fold (n=3, %16,66), Bengal (n=1, %5,55), Ragdoll (n=1, %5,55), Sphynx (n=2, %11,11) ve melez (n=7, %38,88) ırkları olarak belirlendi. Grup-1 ve Grup-2'de bulunan kedilerin yaş, ırk ve cinsiyet dağılımları Şekil 4.1 ve Şekil 4.2'de sunuldu.

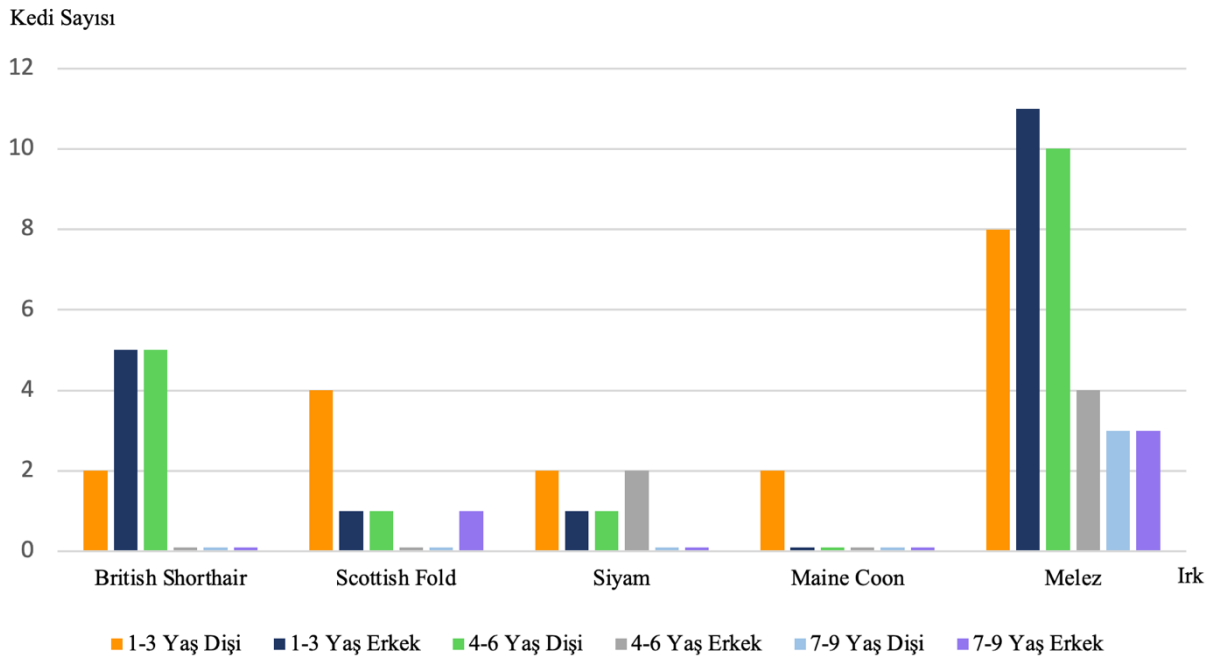

Şekil 4.1: Grup-1'de Yer Alan Kedilerin Yaş, Irk, Cinsiyet Dağılım Grafiği.

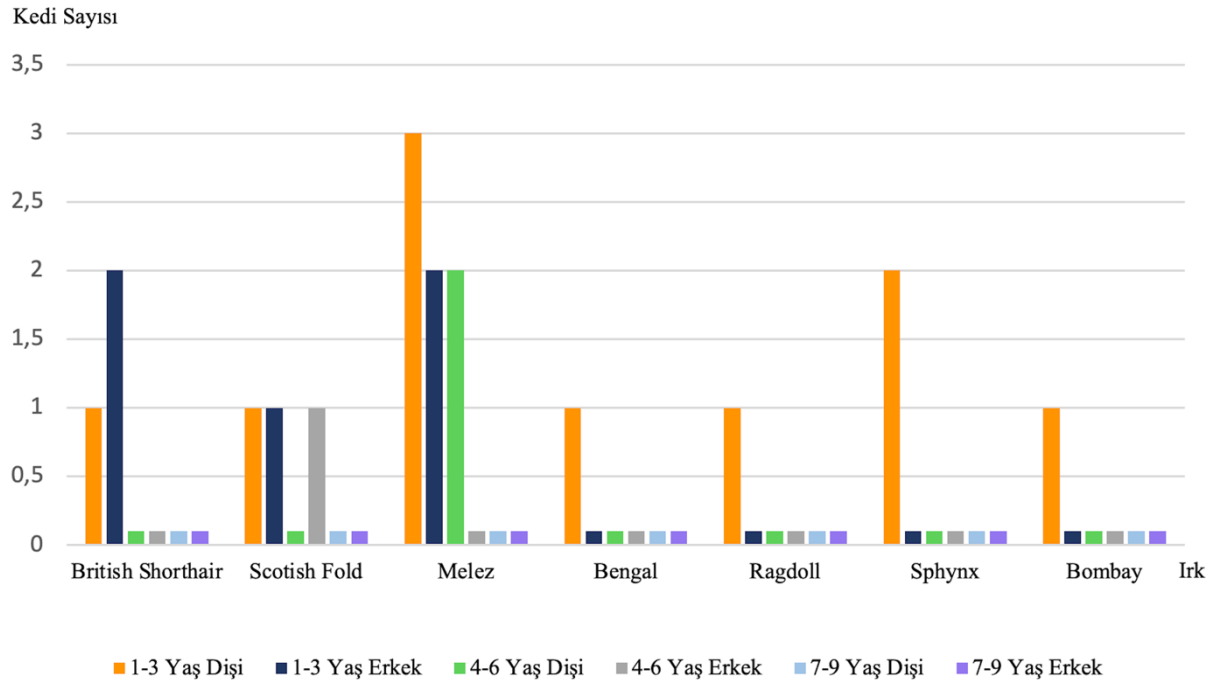

Şekil 4.2: Grup-2'de Yer Alan Kedilerin Yaş, Irk, Cinsiyet Dağılım Grafiği.

4.2 LABORATUVAR BULGULARI

İncelenen hemogram parametrelerinden Grup-1'deki kedilerde WBC, Mon#, NEU#, MCHC, NRBC(%), NRBC# ($p<0,001$), BAS# ($p<0,01$) ve NEU(%) **(**$p<0,05$) Grup-2'deki kedilerden istatistiksel olarak anlamlı oranda yüksek bulundu.

Grup-2'deki kedilerde HCT, MCV, PLT, MPV ($p<0,001$), EOS(%) ($p<0,01$) ve RBC ($p<0,05$) Grup-1'deki kedilerden istatistiksel olarak anlamlı oranda yüksek bulundu.

Diğer hemogram parametreleri ile ilgili gruplar arasında istatistiksel olarak anlamlı bir fark bulunmadı. Hasta ve kontrol gruplarındaki kedilerin tam kan sayımı değerleri Tablo 4.1'de sunuldu.

Tablo 4.1: Hasta ve kontrol gruplarındaki kedilerin tam kan sayımı bulguları (X ± SE) ve istatistiksel değerleri.

HEMATOLOJİK DEĞERLER	GRUP 1 (n=66)	GRUP 2 (n=18)	p DEĞERİ
WBC (10^9/L)	12,01 ± 0,72	7,29 ± 0,51	< ,001
Lenf (%)	24,99 ± 1,78	34,19 ± 4,12	0,053
MON (%)	4,62 ± 1,56	4,59 ± 0,56	0,340
NEU (%)	57,83 ± 1,82	49,68 ± 3,79	<,05
EOS (%)	6,20 ± 0,62	10,16 ± 1,31	<,01
BAS (%)	0,19 ± 0,02	0,17 ± 0,02	0,247
Lenf# (10^9/L)	2,91 ± 0,26	2,29 ± 0,37	0,155
Mon# (10^9/L)	0,61 ± 0,17	0,35 ± 0,04	< ,001
NEU# (10^9/L)	6,99 ± 0,59	3,30 ± 0,40	< ,001
EOS# (10^9/L)	0,71 ± 0,10	0,81 ± 0,09	0,731
BAS# (10^9/L)	0,02 ± 0,00	0,01 ± 0,00	<,01
RBC (10^12/L)	9,02 ± 0,23	9,76 ± 0,26	<,05
HGB (g/dl)	13,20 ± 0,36	13,80 ± 0,33	0,313
HCT (%)	37,84 ± 1,11	45,72 ± 1,32	< ,001
MCV (fL)	42,44 ± 0,44	46,97 ± 0,71	< ,001
MCH (pg)	14,09 ± 0,16	14,02 ± 0,29	0,845
MCHC (g/dl)	33,05 ± 0,18	30,10 ± 0,37	< ,001
NRBC (%)	107,79 ± 25,63	1,29 ± 0,49	< ,001
NRBC# (10^9/L)	10,67 ± 4,14	0,09 ± 0,04	< ,001
PLT (10^9/L)	338,50 ± 16,93	482,50 ± 51,73	< ,001
MPV (fL)	11,45 ± 0,24	14,55 ± 0,58	< ,001

İncelenen biyokimya parametrelerinden Grup-1'deki kedilerde ALP, vAMYL ve TBIL Grup-2'deki kedilerden istatistiksel olarak anlamlı oranda yüksek bulundu (p<,001).

Grup-2'deki kedilerde ALT (p<,001), IP ve CA (p<0,05) Grup-1'deki kedilerden istatistiksel olarak anlamlı oranda yüksek bulundu.

Diğer biyokimya parametreleri ile ilgili gruplar arasında istatistiksel olarak anlamlı bir fark bulunmadı. Hasta ve kontrol gruplarındaki kedilerin serum biyokimya değerleri Tablo 4.2'de sunuldu.

Tablo 4.2: Hasta ve kontrol gruplarındaki kedilerin serum biyokimya bulguları (X ± SE) ve istatistiksel değerleri.

SERUMBİYOKİMYA DEĞERLERİ	GRUP 1 (n=66)	GRUP 2 (n=18)	p DEĞERİ
ALB (g/dl)	3,14 ± 0,04	3,28 ± 0,07	0,130
ALG/GLOB	0,71 ± 0,02	0,70 ± 0,03	0,675
ALP (U/I)	31,00 ± 1,31	24,00 ± 0,55	< ,001
ALT (U/I)	43,00 ± 2,48	57,50 ± 0,90	< ,001
BUN (mg/dL)	23,00 ± 0,72	23,80 ± 0,20	0,426
CRE (mg/dL)	1,05 ± 0,05	0,96 ± 0,01	0,092
GLU (mg/dL)	117,50 ± 5,28	111,50 ± 1,28	0,155
TP (g/dl)	7,70 ± 0,09	8,08 ± 0,17	0,057
GLOB	4,35 ± 0,10	4,65 ± 0,16	0,114
BUN/CRE	20,77 ± 1,26	24,21 ± 0,25	0,082
IP (mg/dL)	4,46 ± 0,11	4,76 ± 0,03	<,05
vAMYL (U/I)	1092,50 ± 119,91	12,00 ± 0,39	< ,001
CA (mg/dL)	9,70 ± 0,26	10,45 ± 0,17	<,05
TCHO (mg/dL)	109,00 ± 5,54	105,50 ± 8,41	0,243
GGT (U/I)	10,00 ± 0,29	10,00 ± 0,00	0,294
LIPAZ (U/I)	24,00 ± 13,91	22,00 ± 1,58	0,157
TBIL (mg/dL)	0,30 ± 0,01	0,20 ± 0,00	< ,001

4.3 RADYOGRAFİK BULGULAR

Çalışmaya dahil edilen hastalarda akciğerin radyolojik görüntülenmesi amacıyla alınan toraks bölgesinin laterolateral grafilerinin incelenmesinde, tüm sahada (sol kranial ve kaudal lobları ile sağ kranial, kaudal, median ve aksesuar loblarında) interstisyel (%28), interstisyel-bronşiyal mix patern (%52) ve interstisyel-bronşiyal-alveoler miks paternlerin (%20) diffüz dağılım göstermesinden dolayı vakaların tamamında akciğer patolojisi diffüz interstisyel patern olarak değerlendirildi. İnterstisyel opasite artışı bilateral ve yaygın dağılım göstermekte olup, akciğer parankiminin büyük bölümünü etkilediği gözlendi. Olguların büyük çoğunluğunda radyografik bulgular yalnızca interstisyel patern ile sınırlı olarak görüldü. Alveoler konsolidasyon alanları yalnızca bir olguda tespit edilmiş olup, bu olguda lezyonların kraniyoventral yerleşim gösterdiği belirlendi. İncelenen 1897 radyografi içerisinde, çalışmaya dahil edilen olguların hiçbirinde fokal kitle lezyonu, plevral efüzyon veya pnömotoraks bulgusuna rastlanmadı. Kardiyak silüet boyutları ve konturları tüm olgularda normal sınırlar içerisinde bulunup, diyafram konturları düzenli olarak değerlendirildi. Çalışmaya dahil edilen hasta grubuna ait bir kedinin göğüs radyografisi Şekil 4.3'te sunuldu.

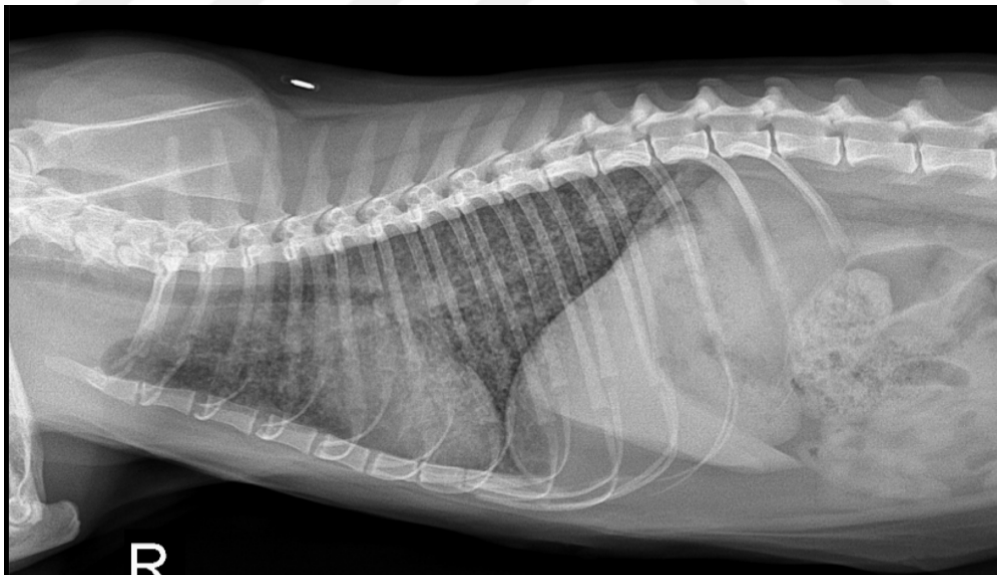

Şekil 4.3: DİP tanısı bulunan bir kediye ait (Vaka No: 22) lateral torasik radyografi. (Bilateral akciğer alanlarında yaygın interstisyel patern artışı gözlenmiştir. Akciğer parankiminde retiküler görünüme yol açan opasite artışı mevcut olup, yer yer bronkovasküler yapıların silikleştiği dikkati çekmektedir.)

4.4 BRONKOSKOPİK MUAYENE BULGULARI

Bronkoskopi işlemine alınacak hastaların anesteziye uygunluğu değerlendirildikten sonra hastaların sedasyonu sağlandı. Ardından indüksiyon hazırlıkları yapıldı. İşleme hazır hale gelen hastalar sternal yatış pozisyonuna alındıktan sonra işleme uygun şekilde ağız açıklığını sağlamak amacıyla padan yerleştirildi. Hastaların bronkoskopi işlemi boyunca vital bulgularının kontrol altında tutulması amacıyla monitörizasyonları sağlandı.

4.4.1 Kontrol Grubundaki Kedilerin Bronkoskopi Bulguları

Kontrol grubundaki kedilerde larinksi geçtikten sonra yuvarlak lümenli trake, C şeklinde trake halkaları ve dorsalde trake kıkırdaklarını birbirine bağlayan dorsal trakeal memran görüldü. Trake lümeninin mukozası soluk pembe renkte olup, yüzeyi pürüzsüzdü ve submukozal damarlar trakenin tüm uzunluğu boyunca kolayca görülebiliyordu (Şekil 4.4-A). Karina (bifurkasyon), trakenin sağ ve sol ana bronşlara ayrıldığı bölgede, V şeklinde belirgin bir çatallanma oluşturarak doğal anatomik görünümünü korumaktaydı (Şekil 4.5). Düzenli aralıklarla takip eden lobar, segmental ve subsegmental bronşlar açık pembe, yuvarlak ve pürüzsüz olup, submukozal damarlar silik bir şekilde hala izlenebiliyordu. Ana bronşlar seviyesindeki bronş çatallanmaları, karinaya kıyasla daha U şeklinde görünüp doğal yapısında idi. Bronkoskopik olarak tespit edilen sağlıklı ve patolojik trake görüntüleri Şekil 4.4'te; sağlıklı karina görüntüsü Şekil 4.5'te sunuldu.

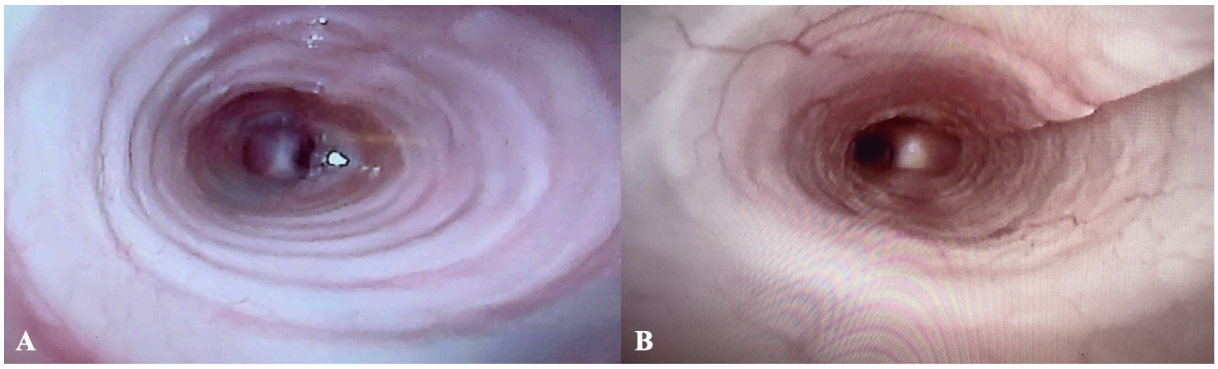

Şekil 4.4: Bronkoskopik incelemeye ait görüntüler.
A) Kontrol grubundaki bir kedide (Vaka No: 68), trakeal mukozanın soluk pembe renkte, yüzeyinin düzgün olduğu ve lümen içinde belirgin sekresyon izlenmediği görülmektedir. Kıkırdak halkalar ve dorsal membran yapısı olağandır.
B) Hasta grubundaki bir kedide (Vaka No: 17), trake mukozasında belirgin hiperemi ile birlikte dorsal membrandaki elastikiyet kaybına bağlı olarak şekillenen trakeal ayrılma dikkati çekmektedir.

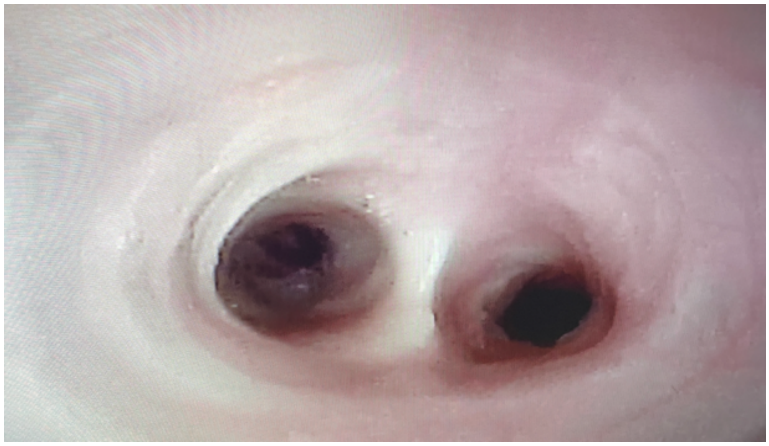

Şekil 4.5: Kontrol grubundaki bir kedide (Vaka No: 84) bronkoskopik incelemede trakenin karinaya ayrıldığı seviyeye ait görüntü. (Sağ ve sol ana bronş ağızlarının açık olduğu, bronş lümenlerinin değerlendirilebilir nitelikte olduğu izlenmektedir.)

4.4.2 Hasta Grubundaki Kedilerin Bronkoskopi Bulguları

Diffuz interstisyel pnömonili kedilerde larinks geçildikten sonra trakeye girildi. Vakaların büyük çoğunluğunda trakenin dorsal membran hattı boyunca elastikiyet kaybı ve buna bağlı olarak bronkoskopik incelemede trakenin lümene protrüzyonu görüldü. Trake değerlendirilmesinin ardından karina, ana bronşlar ve segmental bronşlar değerlendirildi. İnceleme sırasında olguların büyük çoğunluğunda bronş mukozasında hiperemi ve sekresyon artışı saptandı. Bronş lümeninde biriken sekresyonların çoğunlukla mukoid veya mukopürülan karakterde olduğu gözlendi (Şekil 4.6-A). Bazı olgularda sekresyonların bronş lümenini kısmen daralttığı görüldü (Şekil 4.6-B). Bronş duvarlarında kalınlaşma ve bronş yüzeylerinde düzensizlikler izlendi. İncelenen vakalarda kitle lezyonu veya yabancı cisim varlığına rastlanmadı. İnceleme sırasında trake ve bronşlarda belirgin kollaps bulgusu gözlenmedi. Çeşitli bronşların içerisinde gözlenen patolojik sekresyon varlığı (Şekil 4.6) ile patolojik vaskülarizasyon ve sekresyon varlığı (Şekil 4.7) aşağıdaki görsellerde sunuldu.

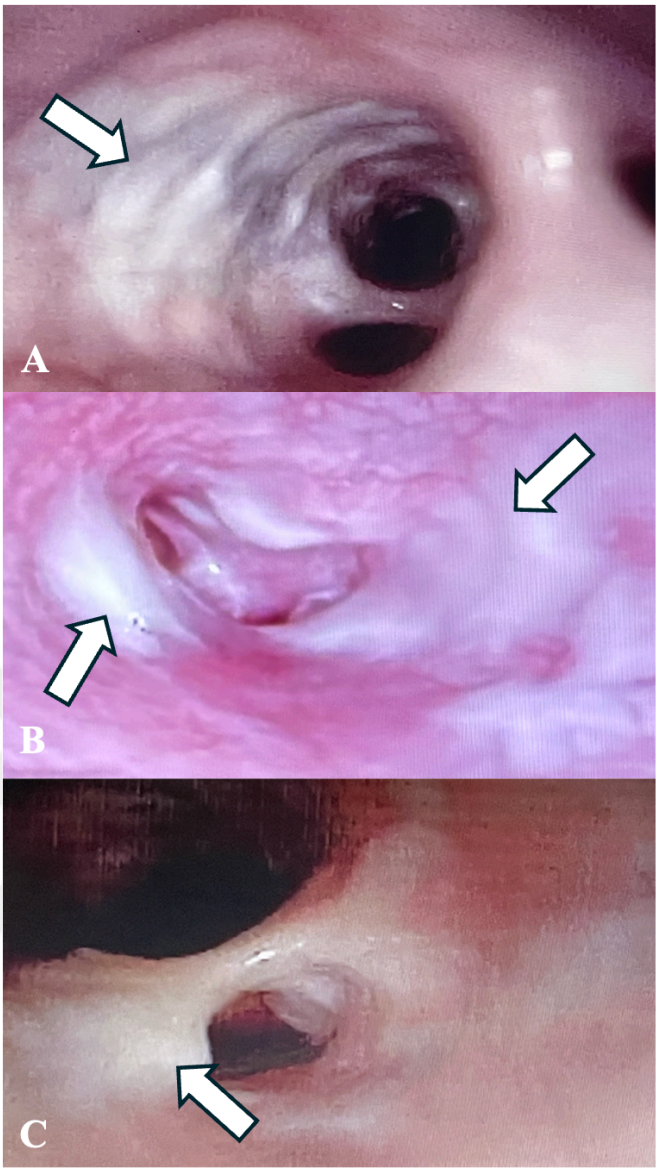

Şekil 4.6: DİP tanısı alan kedilerin bronkoskopik incelemelerinde sekresyon varlığı.
A) (Vaka No: 32) Sağ kraniyal lob bronşu içerisinde bronş duvarına yapışık mukoid sekresyon birikimi (ok ile gösterilmiştir).
B) (Vaka No: 46) Sağ kaudal lob bronşunda lümen içerisinde artmış miktarda mukus birikimi ve mukozaya yapışık sekresyon alanları (oklar ile gösterilmiştir).
C) (Vaka No: 61) Sol kaudal lob bronşunda bronş lümenini kısmen dolduran mukoid sekresyon varlığı (ok ile gösterilmiştir).

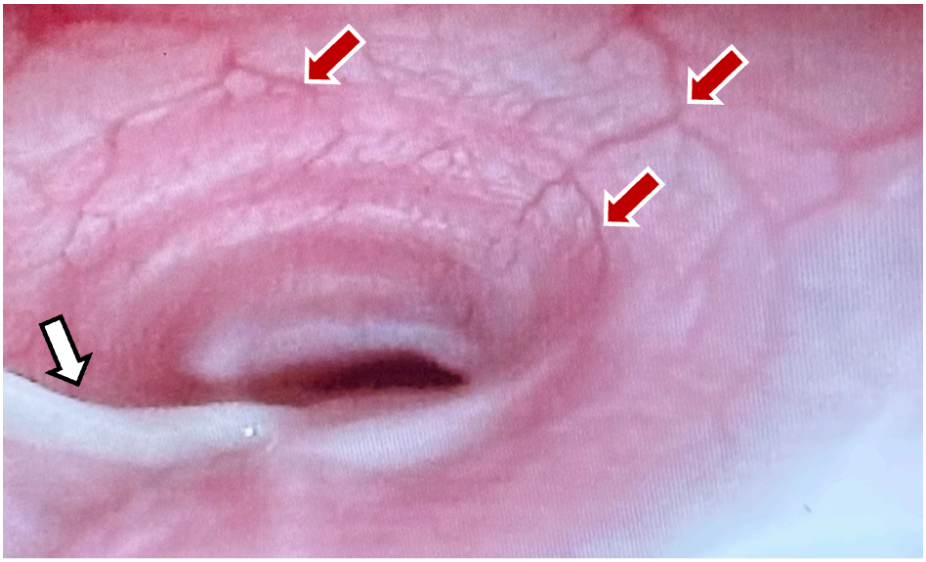

Şekil 4.7: Hasta grubundaki bir kedinin (Vaka No: 66) bronkoskopik olarak intratrakeal incelemesi. (Trake lümeni içerisinde mukoid sekresyon varlığı beyaz ok ile gösterilmiştir ve trakeal mukozada artmış vaskülarizasyon alanları kırmızı oklar ile belirtilmiştir.)

4.5 BRONKOALVEOLER LAVAJ SIVISI BULGULARI

İki gruptaki kedilere ait bronkoalveoler lavaj sıvısının sitoloji sonuçları**,** bireysel farklılıkların daha ayrıntılı biçimde ortaya konulabilmesi amacıyla her bir kedide belirlenen hücresel dağılımlar ve yüzdesel değerler Tablo 4.3 ve Tablo 4.4'te sunuldu.

Tablo 4.3: Diffuz interstisyal pnömonili kedilerin (Grup-1) bronkoalveoler lavaj sıvısı sitoloji sonuçlarındaki hücresel dağılım oranları.

		Lenfosit (%)	**Nötrofil (%)**	**Alveoler Makrofaj (%)**	**Eozinofil (%)**
1	BADEM	10	50	40	0
2	NAZLI	10	70	10	10
3	BAYKUŞ	20	50	30	0
4	LEYLA	0	80	10	10
5	BENJAMİN	15	80	5	0
6	BEHLÜL	30	60	5	5
7	CALİCO	30	40	30	0
8	MAYA	10	40	20	30
9	HERA	20	10	70	0
10	KIZÇE	0	70	25	5
11	BILLY	5	15	80	0
12	İRMA	20	60	10	10
13	ICE	0	80	20	0
14	AÇIKGÖZ	10	40	50	0
15	MİLLA	0	90	5	5
16	DUMAN	20	60	10	10
17	GİNGER	5	5	80	10
18	PAŞA	0	70	15	15
19	SAKIZ	10	60	30	0
20	ARVEN	0	80	10	10
21	SUZİ	5	50	40	5
22	LUİ	10	80	10	0
23	LOLİŞ	10	10	80	0
24	DUMAN	20	70	0	10
25	SAKIZ	5	40	50	5
26	SARI	0	60	20	20
27	ODİN	30	20	50	0
28	BEHLÜL	0	80	15	5
29	PRENSES	30	40	30	0
30	OBİ	10	50	30	10

31	LOKMAN	0	70	30	0
32	PATİ	5	60	30	5
33	GRİ	0	80	15	5
34	NAS	0	70	30	0
35	BİBİ	0	40	50	10
36	MENTAL	10	10	80	0
37	CÜCE	0	40	50	10
38	MİNOÇÇU	5	90	5	0
39	ASLANYODA	0	90	0	10
40	KÖFTE	10	70	15	5
41	MİA	20	60	10	10
42	EFES	5	60	35	0
43	BONCUK	0	90	10	0
44	OSMAN	0	80	15	5
45	PRENSES	0	50	35	15
46	ZEYNEP	10	80	10	0
47	KEDİ	5	60	20	15
48	FINDIK	30	40	30	0
49	GREEN	10	70	15	5
50	KOZMİK	30	40	15	15
51	CANSU	0	40	40	20
52	YAVRU	20	70	0	10
53	SUNSHINE	0	10	70	20
54	KATYA	0	10	80	10
55	BAMBAM	0	80	10	10
56	GRINGO	0	0	0	0
57	PABLO	5	40	50	5
58	SİYAMİ	0	90	10	0
59	KÖMÜR	0	60	30	10
60	ZEYNA	10	60	30	0
61	ŞERAFETTİN	0	80	10	10
62	GRİ ADAM	20	50	25	5
63	KÖMÜR	10	60	30	0
64	SUŞİ	0	85	10	5
65	ŞÜKRÜ	0	50	35	15
66	DUMAN	5	45	45	5
ORTALAMA ($\bar{x}$)		**8.26**	**57,43**	**28,10**	**6,21**

Tablo 4.4: Kontrol grubundaki kedilerin (Grup-2) bronkoalveoler lavaj sıvısı sitoloji sonuçlarındaki hücresel dağılım oranları.

		Lenfosit (%)	Nötrofil (%)	Alveoler Makrofaj (%)	Eozinofil (%)
1	SMOKİN	20	0	80	0
2	LEYLA	15	5	75	5
3	DUMAN	15	5	80	0
4	CASPER	10	0	90	0
5	CABBAR	15	0	75	10
6	ÇAKIR	5	0	90	5
7	PRENSES	10	0	80	10
8	BAL	20	0	75	5
9	PERA	15	5	80	0
10	BALIM	5	5	90	0
11	BAL	10	0	90	0
12	BİTTER	10	5	80	5
13	MİA	10	0	80	10
14	BALIM	15	10	75	0
15	MİNİK	20	0	80	0
16	ZUZU	15	0	80	5
17	SÜT	10	0	80	10
18	SODA	15	15	70	0
ORTALAMA (x̄)		**13,05**	**2,77**	**80,55**	**3,61**

Bronkoalveoler lavaj sıvısı örneklerinin sitolojik değerlendirmesinde Grup-1'de nötrofil yüzdesi istatistiksel olarak anlamlı oranda Grup-2'den yüksek bulundu ($p<0,001$). Alveoler makrofaj ve lenfosit yüzdeleri ise Grup-2'de, Grup-1'e kıyasla istatistiksel olarak anlamlı oranda yüksek bulundu ($p<0,001$, $p<0,01$). Sitolojik eozinofil yüzdesi açısından gruplar arasında istatistiksel olarak anlamlı bir farklılık olmadığı tespit edilmiştir ($p=0,154$). Sitolojik hücre değerlendirmeleri Tablo 4.5'de sunuldu.

Tablo 4.5: Gruplara ait sitolojik hücre oranları. Veriler X ± SE olarak sunulmuştur.

SİTOLOJİ HÜCRELERİ	GRUP 1 (n=66)	GRUP 2 (n=18)	p DEĞERİ
Sitolojik Lenfosit (%)	9,24 ± 1,60	13,05 ± 1,08	<,01
Sitolojik Nötrofil (%)	54,92 ± 2,99	2,77 ± 1,01	< ,001
Sitolojik Alveoler Makrofaj (%)	28,10 ± 2,72	80,55 ± 1,39	< ,001
Sitolojik Eozinofil (%)	6,21 ± 0,80	3,61 ± 0,97	0,154

Bronkoalveoler lavajda alınan mikrobiyolojik örneklerin %68'inde üreme saptanmadı. Pozitif kültür elde edilen örneklerde en sık izole edilen mikroorganizmalar *Staphylococcus* spp. (%19) ve *Streptococcus* spp. (%7) oldu. Ayrıca *Pseudomonas aeruginosa* (%4), *Enterobacter cloacae* (%2), *Escherichia coli* (%2), *Moraxella* spp. (%2), *Bordetella bronchiseptica* (%2), *Enterococcus faecalis* (%2) ve *Corynebacterium* spp. (%1,9) izole edildi. Bir örnekte *Escherichia coli* ve *Staphylococcus aureus* birlikte üreme gösterdi. Mikrobiyolojik örneklerin sonuçlarının yüzde grafiği Şekil 4.8'de sunuldu.

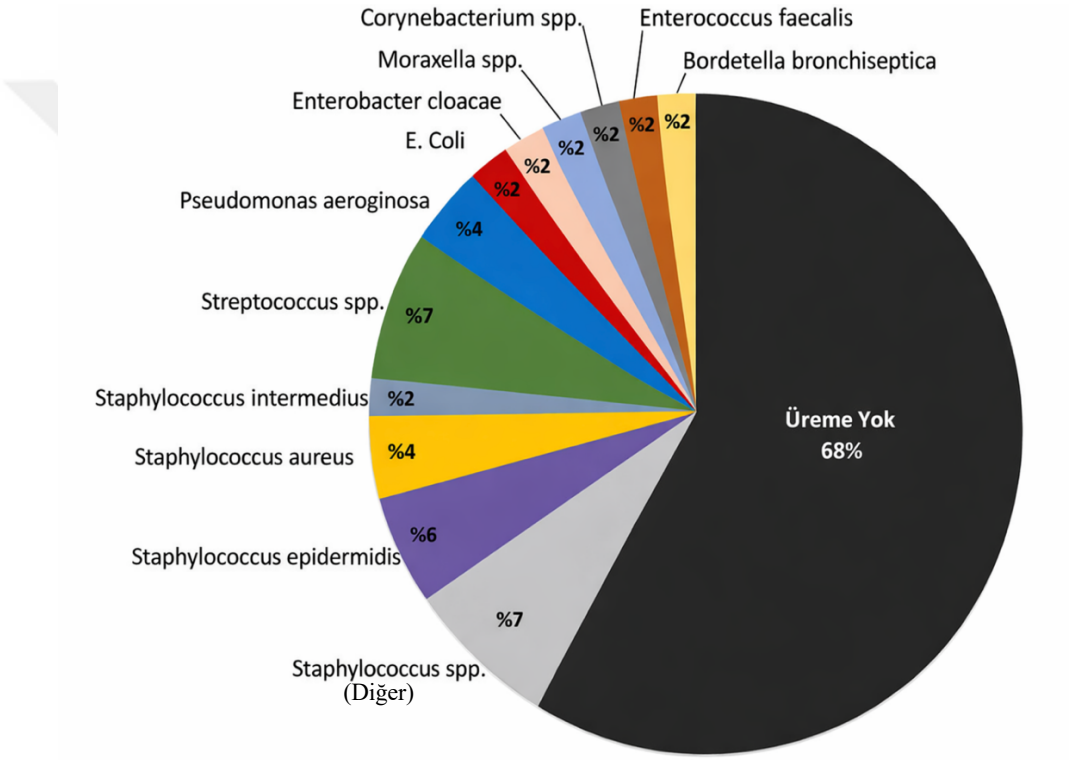

Şekil 4.8: Mikrobiyolojik örneklerin sonuçlarının yüzde grafiği.

4.6 BİYOMARKER ANALİZ BULGULARI

KL-6 ve VEGF ortalama değerleri diffüz interstisyel pnömonili kedilerde (Grup-1) kontrol grubundaki kedilere (Grup-2) oranla daha düşük saptandı. Ancak gruplar arasındaki farklılık istatistiksel anlamda önemli değildi (p=0,918, p=0,298).

sRAGE ortalama değerleri diffüz interstisyel pnömonili kedilerde (Grup-1) kontrol grubundaki kedilerden (Grup-2) istatistiksel olarak anlamlı oranda düşük saptandı (p<0,001).

vWF ortalama değerleri diffüz interstisyel pnömonili kedilerde (Grup-1) kontrol grubundaki kedilerden (Grup-2) istatistiksel olarak anlamlı oranda yüksek saptandı (p<0,001).

Biyomarkerlara ait ölçüm sonuçları tablosu Tablo 4.6'da; ilgili biyomarkerların gruplara göre sütun grafikleri ve hata çizgileri ise Şekil 4.9, Şekil 4.10, Şekil 4.11 ve Şekil 4.12'de sunuldu.

Tablo 4.6: Serum biyomarker değerleri.

BİYOMARKERLAR	GRUP 1 (n=66)	GRUP 2 (n=18)	p DEĞERİ
KL-6 (U/ml)	72,1 ± 22,09	84,6 ± 8,16	0,918
VEGF (pg/ml)	124,4 ± 6,30	129,1 ± 8,80	0,298
sRAGE (pg/ml)	154,9 ± 6,31	657,8 ± 52,36	< ,001
vWF (pg/ml)	3161,8 ±679,05	687,4 ± 156,35	< ,001

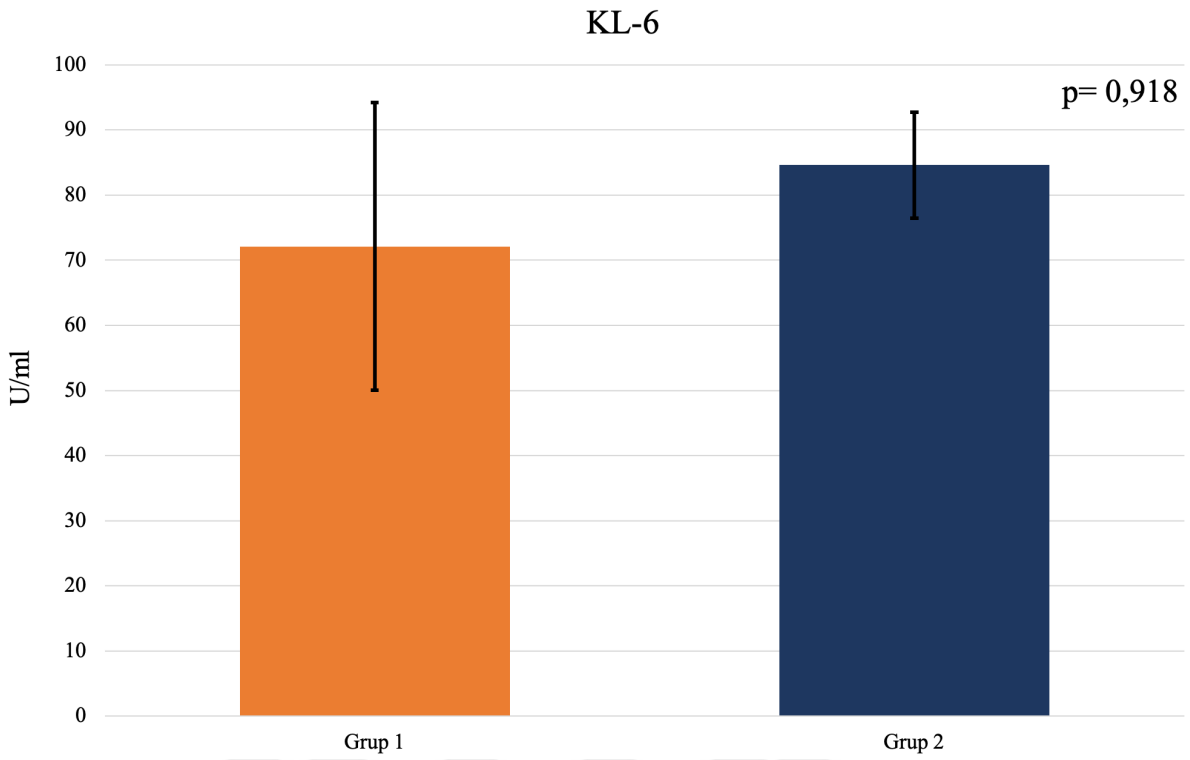

Şekil 4.9: Gruplara Göre KL-6 Düzeyleri.

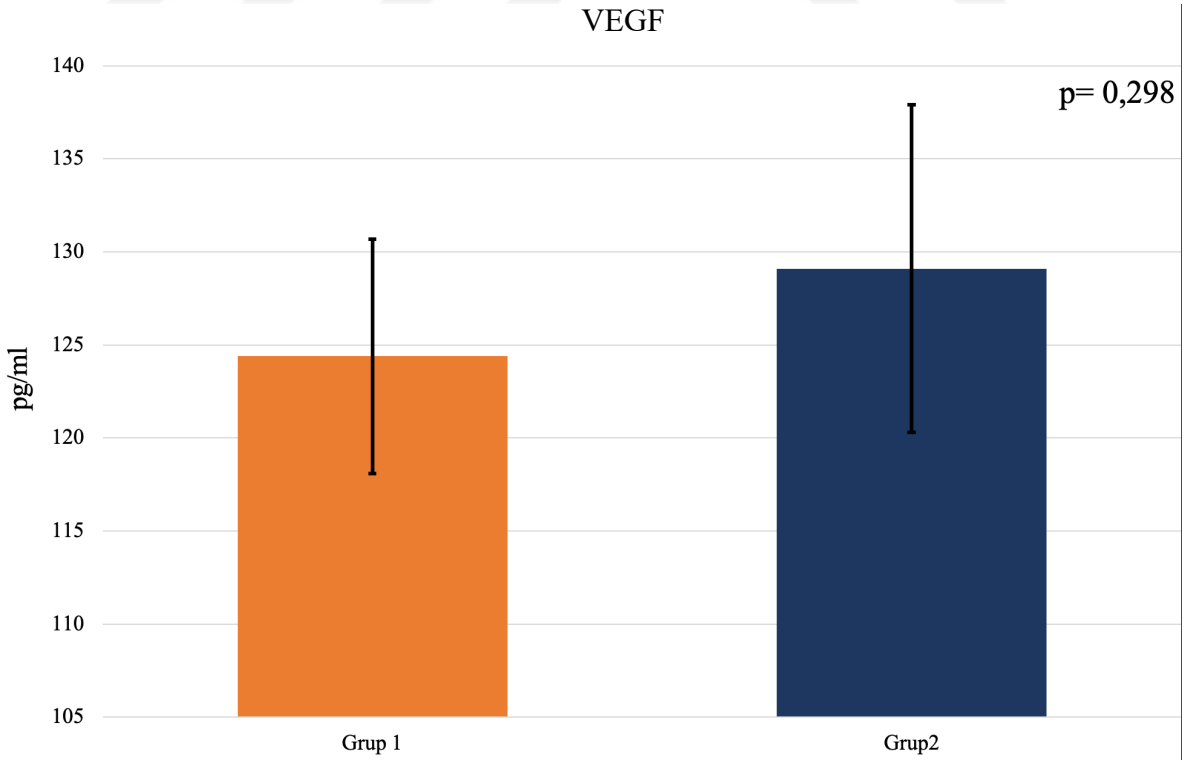

Şekil 4.10: Gruplara Göre VEGF Düzeyleri.

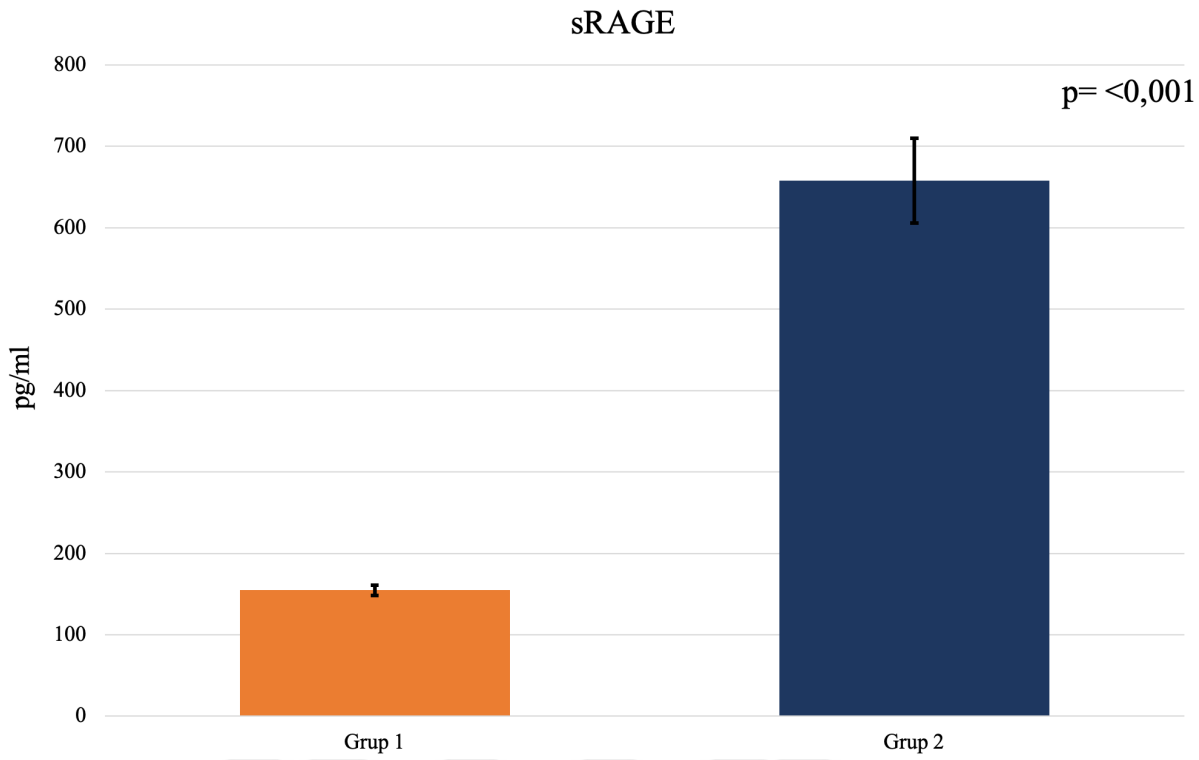

Şekil 4.11: Gruplara Göre sRAGE Düzeyleri.

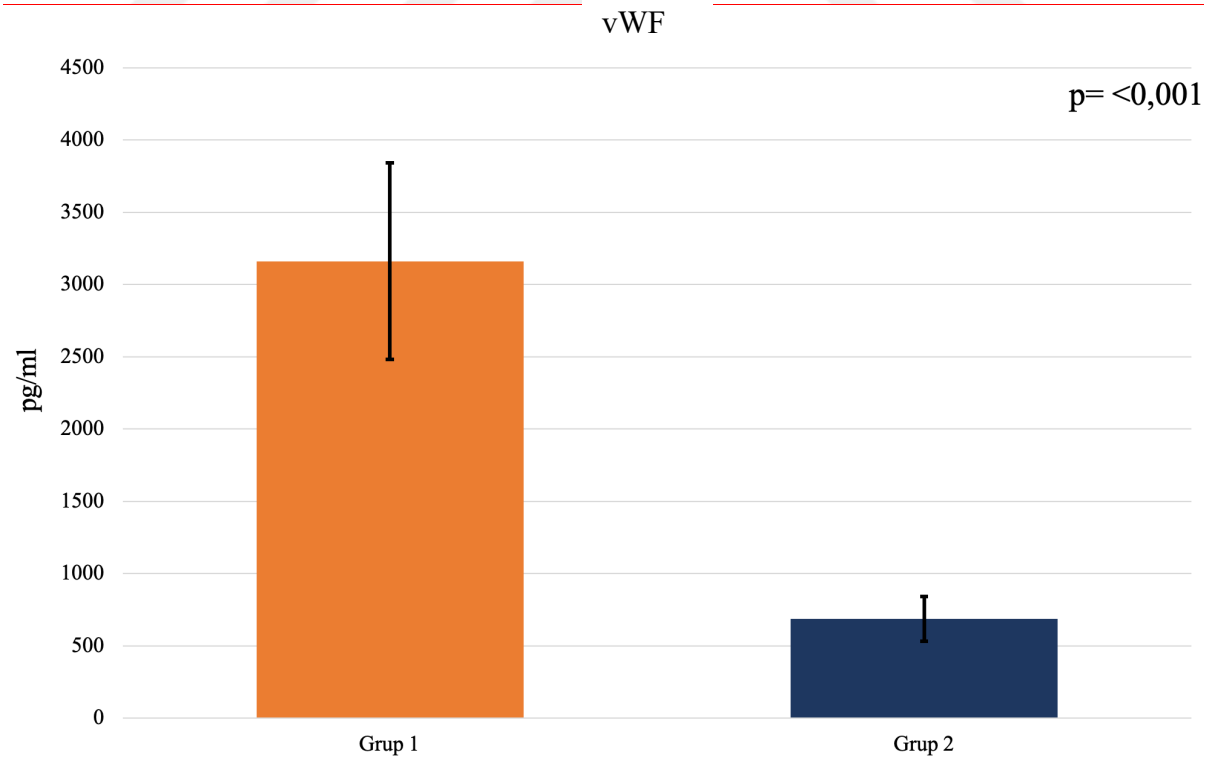

Şekil 4.12: Gruplara Göre vWF Düzeyleri.

Çalışmada biyomarkerlerin tanısal performansını değerlendirmek amacıyla gerçekleştirilen ROC analizi sonucunda KL-6 için Youden indeksi 0,187 olarak hesaplandı. Bu parametreye ait cut-off değeri 53,94 olup, bu eşik değerde sensitivite %90,91 ve spesifite %27,78 olarak bulundu. KL-6'nın pozitif prediktif değeri %82,19, negatif prediktif değeri %45,45, eğri altında kalan alan (AUC) değeri 0,508 ve metrik skoru 1,19 olarak hesaplandı.

VEGF için Youden indeksi 0,05051 olarak belirlendi. VEGF'e ait cut-off değeri 152,88 olup, bu eşik noktada sensitivite %27,27 ve spesifite %77,78 olarak saptandı. Pozitif prediktif değer %81,82, negatif prediktif değer %22,58, AUC değeri 0,419 ve metrik skoru 1,05 olarak bulundu.

sRAGE için Youden indeksi −0,0152 olarak hesaplandı. Bu biyomarker için belirlenen cut-off değeri 101,386 olup, sensitivite %98,48 ve spesifite %0 olarak belirlendi. sRAGE'in pozitif prediktif değeri %78,31, negatif prediktif değeri %0, AUC değeri 0,0387 ve metrik skoru 0,985 olarak saptandı.

vWF için Youden indeksi 0,843 olarak hesaplandı. Bu parametreye ait cut-off değeri 1955,645 olup, bu eşik değerde sensitivite %95,45 ve spesifite %88,89 olarak bulundu. vWF'in pozitif prediktif değeri %96,92, negatif prediktif değeri %84,21, AUC değeri 0,982 ve metrik skoru 1,84 olarak hesaplandı.

Biyomarkerlara ait ROC testi sayısal verileri Tablo 4.7'de; biyomarkerların ROC grafikleri ise Şekil 4.13, Şekil 4.14, Şekil 4.15 ve Şekil 4.16'da sunuldu.

Tablo 4.7: Biyomarkerlara Ait ROC Analizi Sonuçları

Biyomarker	Cutpoint	Sensitivite (%)	Spesifite (%)	PPV (%)	NPV (%)	Youden's indeks	AUC	Metrik Skor
KL-6	53,94	90,91	27,78	82,19	45,45	0,187	0,508	1,19
VEGF	152,88	27,27	77,78	81,82	22,58	0,05051	0,419	1,05
sRAGE	101,386	98,48	0	78,31	0	-0,0152	0,0387	0,985
vWF	1955,645	95,45	88,89	96,92	84,21	0,843	0,982	1,84

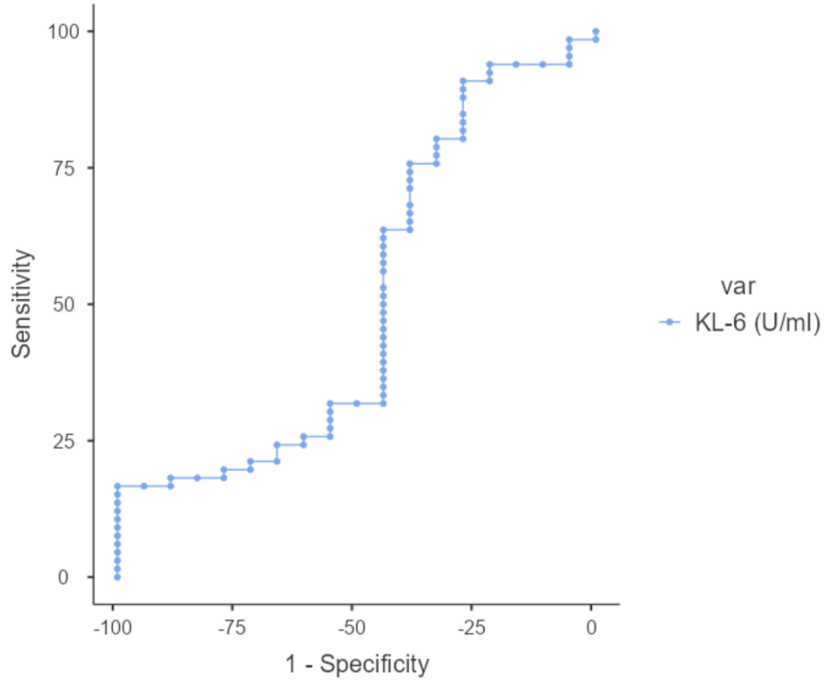

Şekil 4.13: KL-6'ya Ait ROC Grafiği.

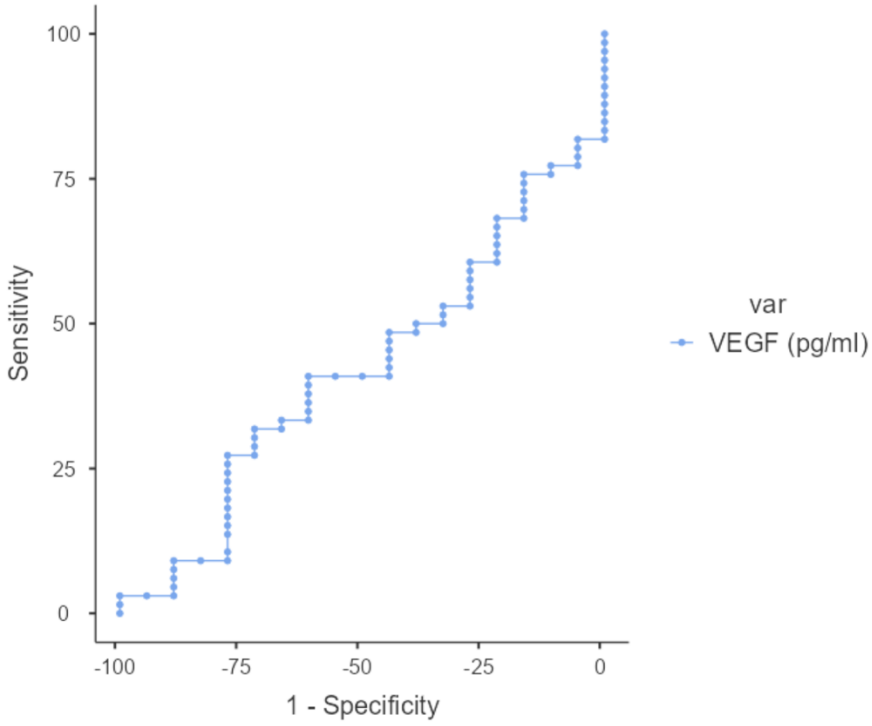

Şekil 4.14: VEGF'ye Ait ROC Grafiği.

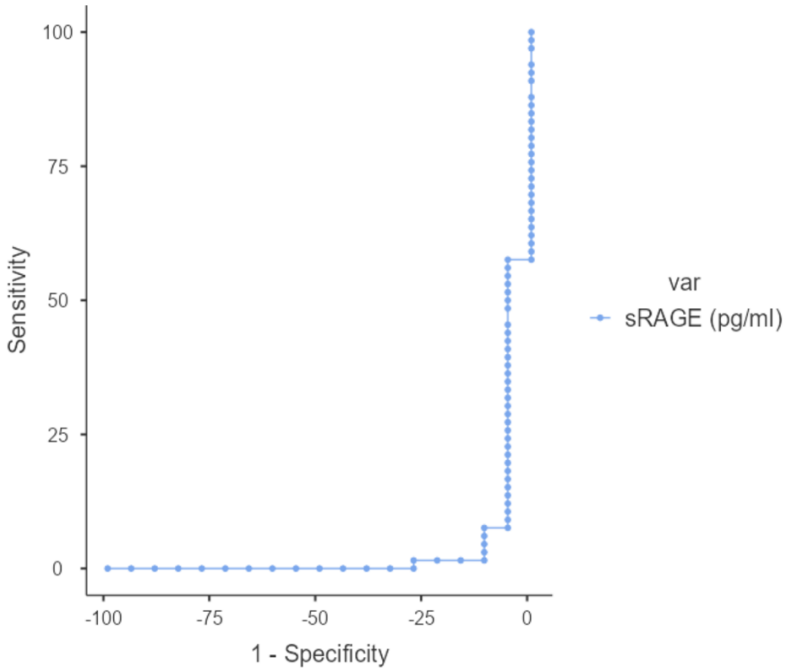

Şekil 4.15: sRAGE'ye Ait ROC Grafiği.

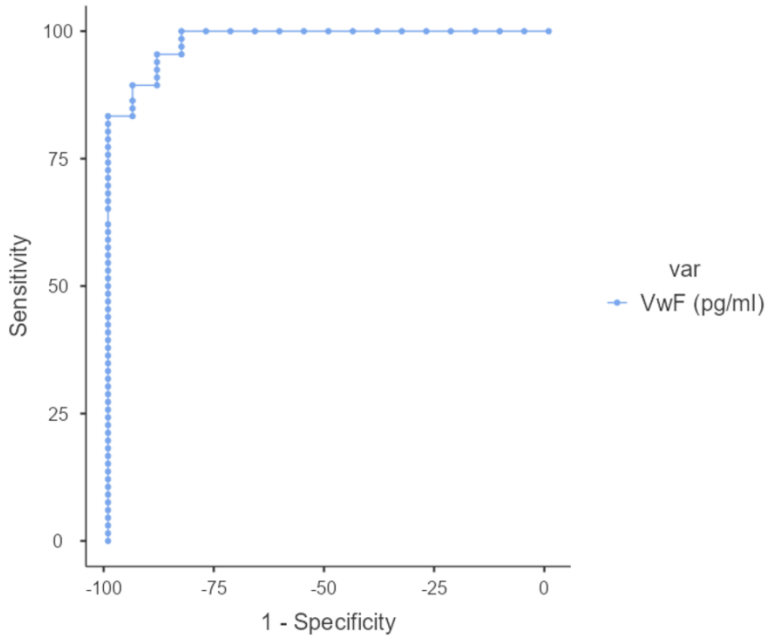

Şekil 4.16: vWF'ye Ait ROC Grafiği.

Gerçekleştirdiğimiz Pearson korelasyon analizi sonuçlarına baktığımızda, parametreler arasında dikkat çekici bağlantılar karşımıza çıktı. İlk olarak KL-6 düzeylerini incelediğimizde RBC, NRBC (%) ve NRBC# ile arasında zayıf ama istatistiksel olarak anlamlı ($p<0,05$) bir artış eğilimi olduğu görüldü. Benzer bir durum VEGF ile BAS# için de geçerli; her iki değişkenin birbiriyle paralel bir seyir izlediği saptandı ($p<0,05$). sRAGE değerleri arttıkça; NEU#, BAS#, NRBC (%) ve NRBC# değerlerinin düşme eğiliminde olduğu görüldü (negatif korelasyon). Bu noktada, sRAGE ile NRBC (%) arasındaki bağın ($p<0,01$) diğerlerine kıyasla daha belirgin olduğu görüldü. Buna karşın, sRAGE'nin PLT ile olan ilişkisi tam tersi yönde saptandı. PLT ve MPV ile sRAGE arasında istatistiksel olarak çok güçlü ($p<0,001$) ve pozitif bir bağ mevcuttu. Dikkat çeken bir diğer önemli bulgu ise, sRAGE ile vAMYL düzeyleri arasındaki ilişkinin orta şiddette negatif yönlü ve ileri derecede anlamlı ($p<0,001$) olduğuydu. Son olarak, sRAGE'nin diğer biyomarkerlarla olan etkileşimine baktığımızda; VEGF ile zayıf ama pozitif ($p<0,05$), vWF ile ise yine zayıf ancak negatif yönlü ($p<0,05$) bir ilişki içerisinde olduğunu tespit ettik. Biyomarkerlar ile kan parametreleri arasındaki korelasyon tablosu ve p değerleri Tablo 4.8'de sunuldu.

Tablo 4.8: Biyomarkerlar ile kan parametrelerinin Pearson's r değeri ve p değeri tablosu.

PARAMETRELER	Pearson's r Değeri	p Değeri
KL-6 – RBC	0,264	<,05
KL-6 – NRBC%	0,265	<,05
KL-6 – NRBC#	0,260	<,05
VEGF – BAS#	0,258	<,05
sRAGE – NEU#	–0,238	<,05
sRAGE – BAS#	–0,228	<,05
sRAGE – NRBC%	–0,292	<,01
sRAGE – NRBC#	–0,264	<,05
sRAGE – PLT	0,375	<,001
sRAGE – MPV	0,378	<,001
sRAGE – vAMYL	–0,462	<,001
sRAGE – VEGF	0,221	<,05
vWF – sRAGE	–0,272	<,05

5. TARTIŞMA

Araştırma kapsamında, DİP tanısı alan 66 kedi ile kontrol grubundaki 18 kediden sağlanan veriler karşılaştırmalı bir analize tabi tutuldu ve elde edilen bulgular yorumlanırken, mevcut literatürdeki verilerle korelasyonlar kurulmuştur. DİP'li kedilerin 1 ile 9 yaş arasında değişen bir spektrumda yer alması, hastalığın yaşla olan ilişkisi açısından dikkat çekici değildir. Nitekim bazı çalışmalarda kedilerdeki interstisyel akciğer hastalıklarının genellikle orta ve ileri yaşlarda yoğunlaştığı belirtilse (Cohn ve ark. 2004; Cony ve ark., 2019) de; bizim çalışmamızda genç kedilerin de tanı alması, bu patolojinin yalnızca yaşlı popülasyona özgü olmadığını doğrular niteliktedir. Bununla birlikte, genç yaşta tanı alan olguların da mevcut olduğu ve hastalığın yaşa bağlı tek bir dağılım eğilimi göstermediği de vurgulanmaktadır (Reinero, 2019). Williams ve ark. (2004) idiopatik pulmoner fibrozis benzeri tabloların genç yaştaki vakaların varlığı klinik açıdan kayda değer olduğunu bildirmektedir. Kontrol grubunun ise daha genç bir popülasyonu (1-4 yaş) temsil etmesi, gruplar arasındaki popülasyon farkını netleştirmektedir. Çalışmamızda DİP'nin genç ve orta yaşlı kedilerde görülmesi, hastalığın yaşa bağlı olarak ortaya çıkan tek tip bir süreçten ziyade, farklı yaş gruplarında da gelişebilen heterojen bir klinik tabloya sahip olabileceğini düşündürmektedir. Bu bulgu, DİP'nin yalnızca geriatrik bir hastalık olarak değerlendirilmemesi gerektiğini ortaya koyması açısından önem taşımaktadır

Gruplardaki ırk dağılımı değerlendirildiğinde, DİP'li kedilerin büyük çoğunluğunu melez ırkların oluşturduğu saptandı. Saf ırklar içerisinde ise çoğunluğu British Shorthair ve Scottish Fold ırklarının temsil edildiği görüldü. Kontrol grubunda da benzer şekilde melez ırk kediler baskın olup, British Shorthair ve Scottish Fold kedilerin eşit sayıda yer aldığı görülmüştür. Bunun yanında Bengal, Bombay, Sphynx ve Ragdoll ırklarının da yer aldığı belirlenmiştir. Her iki grupta da melez ırk kedilerin ağırlıkta olması, çalışmaya dahil edilen kedilerin ırk yakınlığı açısından belirli bir familyayı yansıtmadığını düşündürmektedir. Mevcut literatürde kedilerde diffüz interstisyel pnömoni veya idiopatik pulmoner fibrozis açısından belirgin bir ırk predispozisyonu tanımlanmamıştır. (Cohn ve ark., 2004; Reinero, 2019; Cony ve ark., 2019). Çalışmamızda da buna paralel şekilde belirli bir ırka özgü bir yatkınlık saptanmamıştır. Bu durum, DİP'nin kedilerde ırktan bağımsız olarak gelişebilen bir hastalık olabileceğini desteklemektedir.

Cinsiyet dağılımı yaş grupları dikkate alınarak ele alındığında, DİP'li dişi ve erkek kedilerin 1–3 yaş aralığında sayıca birbirine yakın olduğu görüldü. Buna karşın dişi kedilerin 4–6 yaş aralığında ve erkek kedilerin ise 7-9 yaş arasında daha fazla olduğu dikkat çekmektedir. Kontrol grubunda 1–3 yaş aralığında dişi kedilerin daha fazla olduğu görülmektedir. Benzer şekilde 4–6 yaş aralığında da dişi kediler sayıca üstündür. Kontrol grubunun 7–9 yaş aralığında bir örnekleme sahip olmaması, bu spesifik yaş dilimine yönelik çıkarımlarımızı kısıtlayan bir faktör olarak karşımıza çıkmaktadır. Öte yandan, araştırma verilerimiz söz konusu patolojideki cinsiyet dağılımının yaş gruplarına göre statik kalmadığını, aksine dinamik bir varyasyon sergileyebildiğini düşündürmektedir. Bu bulgular ışığında, hastalığın patogenezi ile doğrudan ilişkilendirilebilecek belirgin bir cinsiyet predispozisyonuna dair kanıt saptanmamıştır. Bu durum, kedilerdeki interstisyel akciğer hastalıklarında belirgin bir cinsiyet baskınlığı bulunmadığını rapor eden literatür verileriyle (Cohn ve ark., 2004; Foster ve ark., 2004; Reinero, 2019) de paralellik göstermektedir. Dolayısıyla DİP'nin, cinsiyet faktöründen bağımsız olarak gelişebilen bir tablo olduğu söylenebilir. Her ne kadar sınırlı sayıdaki bazı kaynaklarda idiopatik pulmoner fibrozis benzeri olguların erkek kedilerde yoğunlaştığı bildirilse de, bu durumun biyolojik bir yatkınlıktan ziyade yaşam tarzıyla ilişkili olabileceği değerlendirilmektedir. Özellikle erkek kedilerin dış ortamla kurduğu yoğun temas ve çiftleşme dönemindeki geniş hareket alanları, onları çevresel inhalanlara ve enfeksiyöz ajanlara daha açık hale getirmektedir (Cohn ve ark., 2004; Williams ve ark., 2004). Ancak, yürüttüğümüz doktora çalışmasında DİP grubundaki dişi popülasyonunun sayıca üstünlüğü, cinsiyet ağırlığının mutlak olmadığını ve bakım koşulları gibi dış etkenlere göre şekillenebileceğini kanıtlamaktadır. Bu bulgu, literatürdeki erkek kedi hakimiyeti görüşünün evrensel bir kural olarak kabul edilmemesi gerektiğini savunmamıza imkan tanımaktadır. Ancak farklı bir bakış açısıyla değerlendirildiğinde melez ırk çoğunlukta olsa da çalışmaya alınan kedilerin tamamı ev ortamında yaşayan kedilerdi.

DİP tanısı alan kedilerde klinik bulguların değerlendirilmesi, hastalığın seyri ve altta yatan patofizyolojik süreçlerin anlaşılması açısından önemli bilgiler sunmaktadır. Anamnezlerde progresif solunum güçlüğü, öksürük, egzersiz intoleransı, letarji ve iştahsızlığın en sık bildirilen klinik şikayetler olması bu kedilerde alt hava yollarını tutan kronik ve ilerleyici bir hastalık tablosuna işaret etmektedir (Cohn ve ark., 2004; Reinero, 2019). Öksürüğün tüm hastalarda görülmesi dikkat çekici olmakla birlikte, bu bulgunun hasta sahipleri tarafından her zaman doğru şekilde yorumlanmadığı anlaşılmaktadır. Birçok olguda öksürük, kusma ya da

öğürme benzeri davranışlar olarak ifade edilmiştir. Kedilerde öksürüğün bu şekilde hasta sahipleri tarafından tam anlaşılamayışı, solunum sistemi hastalıklarının fark edilmesini geciktirebilmekte ve hastalık tablosunun uzun süre gözden kaçmasına yol açabilmektedir. Bu tablo, özellikle kronik seyir gösteren akciğer hastalıklarında hasta sahiplerinden anamnez alırken ayrıntılı sorgulamanın ne kadar önemli olduğunu ortaya koymuştur. Olguların yaklaşık yarısında takipne, artmış solunum eforu ve belirgin inspiratuvar dispne saptandı. Buna ek olarak bazı hastalarda hafif siyanotik mukoza rengi izlendi. Hastalardan elde edilen bulgular, restriktif solunum paternine ve kronik hipoksemiye işaret etmekte olup, interstisyel akciğer hastalıklarında beklenen klinik tablo ile uyumluydu. Pulmoner oskültasyonda saptanan yaygın veya lokal artmış trakeobronşiyal ve bronkobronşiyal solunum sesleri ile ince krepitasyonlar da interstisyel akciğer tutulumunu destekleyen bulgular olarak değerlendirildi. Çalışmamızda DİP grubundaki hastaların klinik seyri heterojen bir yapı göstermiştir. Bazı kedilerin klinik olarak görece stabil olduğu, buna karşılık bazı hastalarda ciddi dispne ve belirgin siyanotik tablo izlendiği belirlenmiştir. Klinik tablonun olgular arasında değişkenlik göstermesi dikkat çekicidir. Bazı hastalar görece stabil seyrederken, bazı olgularda daha ağır solunum bulguları ön planda olmuştur. Bu değişken görünüm, interstisyel akciğer hastalıklarının farklı evrelerde ve farklı şiddetlerde seyredebilmesi ile uyumlu olarak değerlendirilmiştir. Nitekim literatürde de benzer şekilde heterojen klinik tabloların bildirildiği görülmektedir (Reinero, 2019; Dear ve ark., 2021). Diğer husus ise, olguların önemli bir kısmının daha önce farklı ve çeşitli tedaviler yapılmış olmasına rağmen, vakalarda belirgin bir klinik iyileşme gözlenmemiş olmasıdır. Bu durum, diffüz interstisyel pnömoni ve benzeri interstisyel akciğer hastalıklarının klinik pratikte tanısal açıdan güçlükler barındırabildiğini ve sıklıkla diğer solunum yolu hastalıkları ile karışabildiğini düşündürmektedir. Ayrıca bu hastalıkların sıklıkla diğer solunum yolu hastalıkları ile karıştırılabilmesi, tanısal sürecin uzamasına yol açabilmektedir (Cohn ve ark., 2004; Reinero, 2019). Klinik bulguların kronik, progresif ve tedaviye dirençli bir seyir göstermesi, primer bronşiyal hastalıklardan ziyade interstisyel akciğer tutulumu olasılığını güçlendirmektedir.

Kontrol grubundaki kedilerin klinik olarak asemptomatik olması ve solunum sistemine ait herhangi bir patoloji saptanmamış olması, DİP grubunda gözlenen klinik bulguların hastalığa özgü olduğunu desteklemektedir. Kontrol grubunda pnömoni veya benzeri solunum sistemi tablolarının bulunmaması, klinik karşılaştırmaların daha güvenilir şekilde yapılmasına olanak sağlamıştır. Özetle; DİP tanılı kedilerde gözlenen klinik bulguların kronik, progresif ve

heterojen bir seyir göstermesi, restriktif solunum paterni, tedaviye sınırlı yanıt ve interstisyel akciğer hastalıkları ile uyumlu klinik özellikler taşıması, literatürlerde bildirilen bulgularla büyük ölçüde paralellik göstermektedir (Cohn ve ark., 2004; Williams ve ark., 2004; Reinero, 2019; Dear ve ark., 2021).

DİP'li ve kontrol grubundaki sağlıklı kedilerin hemogram bulguları karşılaştırıldığında bazı parametrelerde gruplar arasında istatistiksel olarak anlamlı farklılıklar olduğu görüldü. DİP grubunda toplam lökosit sayısı ile birlikte nötrofil ve monosit total sayılarının daha yüksek bulunması, hastalığa eşlik eden inflamatuvar yanıtın varlığını düşündürmektedir. Nitekim nötrofil yüzdesi ve total nötrofil sayısındaki artışın, kronik inflamasyon ve doku hasarı ile seyreden akciğer hastalıklarında sık karşılaşılan bir bulgu olduğu bildirilmektedir (Williams ve ark., 2004; Dear ve ark., 2021). Monosit sayısının DİP grubunda kontrol grubuna kıyasla anlamlı derecede yüksek olması da, kronik inflamatuvar süreçlerde monosit-makrofaj sisteminin aktivasyonuna işaret ediyor olabilir. İnterstisyel akciğer hastalıklarında alveoler ve interstisyel düzeyde süregelen inflamasyonun, periferik kanda monosit yanıtını artırabileceği daha önceki çalışmalarda da ifade edilmiştir (Cohn ve ark., 2004; Reinero, 2019). Buna karşın lenfosit yüzdesindeki farkın istatistiksel anlamlılık sınırına yakın olmakla birlikte anlamlı düzeye ulaşmaması, DİP'de hemogram değişikliklerinin heterojen ve hasta bazında değişken olabileceğini düşündürmektedir.

DİP grubunda dikkat çeken bir diğer bulgu, nükleuslu eritrositlerin (NRBC) yüzdesi ve total sayısının kontrol grubuna kıyasla belirgin derecede yüksek olmasıdır. Periferal kanda NRBC saptanması erişkin insanlarda fizyolojik bir bulgu olarak kabul edilmemekte olup, genellikle ağır sistemik hastalık tabloları ile ilişkilendirilmektedir (Stachon ve ark., 2007). NRBC'lerin periferal kanda görülmesi, ağır sistemik stres ve kritik hastalık durumlarında da ortaya çıkabilmektedir. Hematolojik hastalıklar dışındaki olgularda NRBC varlığının, kemik iliğinin olağan dışı bir uyarıya yanıt verdiğini gösteren nonspesifik bir belirteç olabileceği bildirilmiştir (Danise ve ark., 2012). NRBC varlığının hipoksi, ciddi inflamasyon, kemik iliği stresi ve hastalık şiddeti ile ilişkili olabileceği Pikora ve ark. (2023) yaptığı çalışmada bildirilmişti. İlaveten Menk ve ark., 2018; özellikle oksijenlenme bozukluğu bulunan hastalarda NRBC artışının daha sık gözlendiği ve bu durumun hipoksiye bağlı eritropoietik yanıtın bir yansıması olabileceği belirtilmektedirler. Hipoksiye sekonder eritropoietin artışının, kemik iliğini uyararak olgunlaşmamış eritroid hücrelerin periferal dolaşıma çıkmasına katkıda bulunabileceği öne sürülmüş olup, bu mekanizmanın anemi varlığından bağımsız olarak NRBC

artışına yol açabileceği de vurgulanmaktadır (Kuert ve ark., 2011; Pikora ve ark., 2023). Hemogram tablosundaki NRBC artışı, tek başına spesifik bir tanı kriteri olmaktan ziyade, altta yatan hastalığın ciddiyetini ve sistemik etkilerini yansıtan bir bulgu olarak değerlendirilmektedir (Danise ve ark., 2012). Bu bağlamda çalışmamızda DİP tanısı alan kedilerde NRBC yüzdesi ve total NRBC sayısının belirgin şekilde yüksek bulunması, klinik olarak gözlenen kronik solunum yetmezliği ve siyanotik tablo ile birlikte değerlendirildiğinde, hipoksiye eşlik eden sistemik bir yanıtın olası bir yansıması olarak yorumlandı. Veteriner literatürde bu ilişkiye dair veriler sınırlı olmakla birlikte, insan çalışmalarında ortaya konan mekanizmalar çalışmamızın bulgularını destekler niteliktedir (Kuert ve ark., 2011; Pikora ve ark., 2023). Kontrol grubundaki kedilerde RBC, HCT, MCV ile trombosit sayısı ve MPV değerlerinin daha yüksek olması, bu grubun klinik olarak sağlıklı bireylerden oluşması ve sistemik inflamasyona ait bulgular taşımaması ile birlikte değerlendirilebilir. Buna karşılık DİP grubunda HCT ve MCV değerlerinin daha düşük saptanması, kronik seyirli hastalıklara eşlik edebilen ve nonspesifik hematolojik değişikliklerle uyumlu görünmektedir (Foster ve ark., 2004; Reinero, 2019). Ancak hemoglobin düzeyleri açısından gruplar arasında anlamlı bir farkın bulunmaması, bu değişikliklerin tüm hastalarda belirgin bir anemi tablosu ile seyretmediğini ve hemogramdaki sapmaların sınırlı olabileceğini düşündü.

Eozinofil yüzdesinin hasta grubunda kontrol grubuna kıyasla daha düşük bulunması, diffüz interstisyel pnömoninin primer olarak eozinofilik bir hastalık olmadığını destekleyen bir bulgu olarak değerlendirilmiştir. Nitekim interstisyel akciğer hastalıklarında eozinofil yanıtının olgular arasında değişkenlik gösterebildiği ve her hastada belirgin bir eozinofili beklenmediği literatürde belirtilmektedir (Cohn ve ark., 2004; Reinero, 2019).

DİP tanılı vakalarda hemogram bulgularının büyük oranda nonspesifik bir karakter sergilediği saptanmıştır. Bununla birlikte, söz konusu verilerin inflamatuvar süreçler ve kronik hipoksemi ile bağdaştırılabilecek belirli eğilimleri yansıttığı da göz ardı edilmemelidir (Cohn ve ark., 2004; Williams ve ark., 2004; Reinero, 2019; Dear ve ark., 2021). Dolayısıyla hemogram, doğrudan bir tanı kriteri olmaktan ziyade; klinik muayene verileri ve radyolojik bulgularla harmanlanması gereken tamamlayıcı bir parametre olarak kabul edilmelidir. DİP tanısı konulan kedilerde NRBC yüksekliği hastalığa özgü patognomonik bir tablo sunuyor olabilir. Ancak sistemik etkilerin bir yansıması olarak nötrofili, monositoz ve NRBC yüksekliği gibi bulgular, organizmadaki inflamatuvar yanıtın ve doku hipoksisinin şiddetini ortaya koyan kıymetli verilerdir. Bu değişiklikler, hastalığın sadece akciğerle sınırlı kalmadığını, sistemik bir

yanıtında tetiklediğini kanıtlar nitelikte de olabilir. Diğer parametrelerin büyük ölçüde normal sınırlarda seyretmesi, tanıdan çok destekleyici bir rol üstlendiğini düşündürmemektedir. Bu sebeple hemogram bulgularının diğerleriyle beraber bir bütün olarak değerlendirilmesi gerektiği kanaatindeyiz.

Her iki grupta yer alan kedilerin biyokimya test sonuçları incelendiğinde DİP grubunda alkalen fosfataz (ALP), amilaz (vAMYL) ve total bilirubin (TBİL) düzeylerinin kontrol grubuna kıyasla daha yüksek bulunması dikkat çekici bir bulgu olarak değerlendirilmiştir. Kronik seyirli solunum sistemi hastalıklarında doku oksijenizasyonunun bozulmasına bağlı olarak metabolik süreçlerin etkilenebileceği ve bunun bazı biyokimyasal parametrelere yansıyabileceği bildirilmektedir (Center, 2007; Reinero, 2019). Bu bağlamda çalışmamızda DİP grubunda ALP ve TBİL düzeylerinin daha yüksek saptanması, primer bir hepatobilier hastalıktan ziyade kronik hastalık ve sistemik stres ile ilişkili sekonder değişiklik olabileceği şeklinde yorumlandı. Gama glutamil transferaz (GGT) düzeylerinde gruplar arasında anlamlı bir farkın bulunmaması da belirgin bir kolestatik sürecin ön planda olmadığını düşündürmektedir. DİP'li kedilerde vAMYL düzeylerinin sağlıklı kedilere göre anlamlı derecede yüksek bulunması, pankreatik kökenli bir hastalığı doğrudan düşündürmekten ziyade nonspesifik bir biyokimyasal değişiklik olarak değerlendirilmiştir. Kedilerde amilaz aktivitesinin pankreas ve renal hastalıkları açısından sınırlı bir tanısal değere sahip olduğu ve sistemik hastalıklar ile stres durumlarında artış gösterebildiği bilinmektedir (Stockham & Scott, 2024). Bu nedenle çalışmamızda saptanan vAMYL artışı, pankreatik veya renal bir patolojiden ziyade, diffüz interstisyel pnömoninin oluşturduğu sistemik etkilerin biyokimyasal düzeydeki bir yansıması olarak değerlendirildi. Çalışmamızda hasta grubunda alanin aminotransferaz (ALT), inorganik fosfor (IP) ve kalsiyum (CA) düzeylerinin kontrol grubuna göre daha düşük bulunması, bu gruptaki kedilerin sahip olduğu sistemik hastalığa bağlı olarak iştahsızlık göstermesi ve bunun neticesinde yeterli ve dengeli gıda alamamalarıyla ilişkili olarak değerlendirilebilir. ALT aktivitesindeki değişimlerin kedilerde her zaman klinik olarak anlamlı bir hepatoselüler hasarı temsil etmediği ve mutlaka klinik tablo ile birlikte yorumlanması gerektiği literatürde vurgulanmaktadır (Center, 2007). Literatürde, IP ve CA seviyelerindeki varyasyonların; beslenme, yaş ve bireysel metabolik dinamikler gibi fizyolojik faktörlere bağlı olarak şekillenebileceği vurgulanmaktadır (Stockham ve Scott, 2024). Araştırmamızda; total protein, albümin, globülin, üre, kreatinin, glukoz, kolesterol ve lipaz gibi majör biyokimyasal parametrelerde gruplar arası anlamlı bir sapma tespit edilmemiştir. Bu durum, diffüz interstisyel

pnömoninin serum biyokimya profili üzerinde doğrudan ve radikal bir değişim yaratmadığı yönündeki hipotezimizi desteklemektedir. Dolayısıyla, biyokimyasal analizlerin DİP tanısında birincil bir diagnostik araç olmaktan ziyade, patolojiye eşlik edebilecek sistemik yansımaların takibinde yardımcı bir veri olarak konumlandırılması daha isabetli bir yaklaşım olacaktır. DİP tanılı kedilerde biyokimya verilerinin büyük oranda nonspesifik bir karakter sergilediği tespit edilmiştir. Bununla birlikte, belirli parametrelerde saptanan sınırlı farklılıkların, hastalığın kronik doğası ve organizmadaki sistemik izdüşümleriyle ilintili olabileceği değerlendirilmektedir. Bu gerekçelerle, biyokimyasal sonuçların klinik muayene ve radyolojik bulgularla entegre bir şekilde yorumlanması gerektiği kanaatine varıldı.

Çalışmaya dahil edilen kedilerde toraksın laterolateral radyografilerinin değerlendirilmesi sonucunda, tüm olgularda akciğer parankimini etkileyen diffüz bir tutulum dikkati çekmiştir. Sol kranial ve kaudal loblar ile sağ kranial, kaudal, median ve aksesuar lobların tamamında gözlenen bu yaygın tutulum, interstisyel akciğer hastalıkları için tanımlanan tipik radyografik dağılım ile uyumlu olarak değerlendirilmiştir (Foster ve ark., 2004; Reinero, 2019). DIP'li olguların %28'inde yalnızca interstisyel patern, %52'sinde interstisyel-bronşiyal miks patern ve %20'sinde ise interstisyel-bronşiyal-alveoler miks patern saptandı. Buna rağmen tüm vakalarda lezyonların diffüz dağılım göstermesi nedeniyle radyografik değerlendirmede mevcut akciğer patolojisi diffüz interstisyel patern kapsamında ele alındı. Literatürlerde de kedilerde interstisyel akciğer hastalıklarında paternlerin sıklıkla miks karakter gösterebildiği, ancak dağılımın diffüz olmasının ayırt edici bir özellik olduğu bildirilmektedir (Reinero, 2019; Dear ve ark., 2021). İnterstisyel opasite artışının bilateral ve yaygın olması, akciğer parankiminin büyük bir bölümünün etkilendiğini düşündürmektedir. Olguların büyük çoğunluğunda radyografik bulguların yalnızca interstisyel patern ile sınırlı kalması, hastalığın alveoler faza ilerlemediği veya alveoler tutulumun erken evrede olduğu olguların ağırlıkta olabileceğini düşündürmektedir. İnterstisyel paternin baskın olduğu bu görünüm, diffüz interstisyel pnömoni olgularında daha önce bildirilen radyografik bulgularla uyumludur (Foster ve ark., 2004; Reinero, 2019). Yaptığımız çalışmada alveoler konsolidasyon alanları yalnızca tek bir olguda saptanmış olup, bu olguda lezyonların kraniyoventral yerleşim göstermesi dikkat çekmiştir. Alveoler tutulumun sınırlı sayıda olguda görülmesi, interstisyel pnömoninin ileri evrelerinde veya aspirasyon pnömonisi gibi eşlik eden sekonder süreçlerde ortaya çıkabilen bir bulgu olarak değerlendirilmektedir (Dear ve ark., 2021). Bu süreçte incelediğimiz toplam 1897 radyografi içerisinde, çalışmaya dahil edilen olguların hiçbirinde

fokal kitle lezyonu, plevral efüzyon veya pnömotoraks bulgusuna rastlanmadı. Bu bulgu, radyografik değişikliklerin primer olarak akciğer parankimi ile sınırlı olduğunu ve eşlik eden plevral patolojilerin ön planda olmadığını düşündürmektedir. Kardiyak silüet boyutları ve konturlarının tüm olgularda normal sınırlar içerisinde bulunması, radyografik bulguların kardiyak kökenli bir patolojiye sekonder olmadığını desteklemektedir. Benzer şekilde diyafram konturlarının düzenli görülmesi, intratorasik basınç değişikliklerine bağlı sekonder komplikasyonların eşlik etmediğini göstermekteydi.

Bu çalışmada kontrol grubundaki kedilerde trake ve bronş ağacının bronkoskopik olarak normal anatomik ve mukozal özellikler göstermesi, kullanılan tekniğin sağlıklı kedi hava yollarının değerlendirilmesinde güvenilir olduğunu ortaya koymaktadır. Kontrol grubundaki kedilerde trake mukozasının soluk pembe, pürüzsüz yüzeyli görünümde olması ve submukozal damarların izlenebilmesi, daha önce tanımlanan normal bronkoskopik bulgularla uyumludur (Dear & Johnson, 2013). Benzer şekilde, karinada simetrik ve düzenli bifurkasyonun korunması ile distal bronşların düzgün yüzeyli izlenmesi, kontrol grubunda patolojik bir hava yolu sürecinin bulunmadığını desteklemektedir. Hasta grubunda bronkoskopik inceleme sırasında bronş mukozasında hiperemi, sekresyon artışı ve bronş duvarında kalınlaşma gibi bulguların izlenmesi, alt solunum yollarında aktif bir inflamatuvar sürecin varlığına işaret etmektedir. Kedilerde alt solunum yolu hastalıklarında bronkoskopik olarak mukozal hiperemi ve sekresyon artışının sık bildirildiği, bu bulguların hem enfeksiyöz pnömonilerde hem de kronik inflamatuvar hava yolu hastalıklarında görülebileceği belirtilmektedir (Foster et al., 2004; Dear et al., 2021). Bu nedenle bronkoskopik olarak izlenen mukoid veya mukopürülan sekresyonların, altta yatan sürecin inflamatuvar karakterini desteklemekle birlikte tek başına etiyolojik ayrım için yeterli olmadığı kabul edilmektedir. Bazı olgularda sekresyonların bronş lümenini kısmen daraltacak düzeyde birikmiş olması ve bronş yüzeyinde düzensizliklerin izlenmesi, inflamasyonun yalnızca yüzeysel mukozayla sınırlı kalmadığını ve bronş duvarını da içine alan daha derin yapısal değişikliklerin eşlik edebileceğini düşündürmektedir. Kedilerde kronik seyirli alt solunum yolu hastalıklarında bronş duvar kalınlaşması ve yüzey düzensizliklerinin bildirildiği, bu bulguların uzun süreli inflamasyonla ilişkili olabileceği ifade edilmektedir (Foster et al., 2004; Dear & Johnson, 2013). Hasta grubunda trake dorsal membranı boyunca elastikiyet kaybı ve lümene doğru protrüzyon izlenmesi, hava yolu duvar bütünlüğünde bozulmaya işaret eden dikkat çekici bir bulgudur. Ancak inceleme sırasında belirgin bir trakeal veya bronşiyal kollapsın saptanmamış olması, bu değişikliğin dinamik

özellik gösterebileceğini veya sedasyon ve anestezi koşullarının kollaps gelişimini baskılamış olabileceğini düşündürmektedir. Kedilerde bronkoskopinin daha çok statik bir değerlendirme sunduğu ve fonksiyonel hava yolu değişikliklerinin her zaman net olarak ortaya konamayabileceği daha önce vurgulanmıştır (Dear & Johnson, 2013). Bu durum, bronkoskopik bulguların klinik ve radyolojik verilerle birlikte değerlendirilmesinin gerekliliğini bir kez daha göstermektedir. İncelenen olgularda bronkoskopik olarak yabancı cisim veya kitle lezyonuna rastlanmamış olması, intraluminal obstrüksiyonun olası etiyolojik faktörler arasında ön planda olmadığını düşündürmektedir. Bronkoskopinin bu açıdan, özellikle yabancı cisim inhalasyonu gibi önemli ayırıcı tanıların dışlanmasında değerli bir tanısal yöntem olduğu bildirilmektedir (Tenwolde et al., 2010). Kedilerde bu tür olgular köpeklere kıyasla daha nadir bildirilmekle birlikte, bronkoskopik değerlendirme etiyolojik araştırmada önemli katkı sağlamaktadır (Dear et al., 2024). Bu çalışmada bronkoskopi; kontrol grubunda normal hava yolu anatomisinin doğrulanmasını, hasta grubunda ise inflamasyon, sekresyon artışı ve yapısal mukozal değişikliklerin ortaya konulmasını sağlamıştır. Ancak literatürle uyumlu olarak, bronkoskopik bulguların tek başına tanı koydurucu olmadığı; klinik bulgular, torasik görüntüleme ve bronkoalveoler lavaj sitolojisi ile birlikte değerlendirilmesinin, kedilerde alt solunum yolu hastalıklarının doğru yorumlanması açısından daha güvenilir olduğu düşünülmektedir.

Bu çalışmada BALS sitolojisinin hasta ve kontrol grupları arasında belirgin şekilde farklılık göstermesi, alt solunum yollarındaki patolojik sürecin hücresel düzeyde ortaya konulmasında BALS'nin önemli bir tanısal araç olduğunu göstermektedir. Hasta grubunda nötrofil yüzdesinin anlamlı derecede yüksek bulunması, aktif inflamatuvar bir sürecin varlığına işaret etmektedir. Kedilerde bakteriyel pnömoni ve bronkopnömoni olgularında BALS sitolojisinde nötrofil baskınlığının sık bildirildiği, özellikle septik veya sekonder enfeksiyon varlığında bu bulgunun ön plana çıktığı belirtilmektedir (Foster ve ark., 2004; Dear ve ark., 2021). Çalışmamızda BALS sitolojisinde belirgin nötrofilik inflamasyon saptanan bazı olgularda mikrobiyolojik kültürlerin negatif sonuçlanması, kedilerde alt solunum yolu hastalıklarıyla ilgili çalışmalarda daha önce de bildirilen bir durumdur. Nitekim bakteriyel pnömoni ve bronkopnömoni tanısı alan kedilerde, BALS örneklerinden bakteri üremememesi; olguların örnekleme öncesinde antibiyotik kullanmış olması, alt solunum yollarındaki bakteri yükünün düşük olması, etkenlerin akciğer parankiminde fokal dağılım göstermesi ya da örnekleme sırasında yeterli sayıda canlı mikroorganizma elde edilememesi gibi çeşitli nedenlerle açıklanmaktadır (Foster ve ark., 2004; Johnson ve ark., 2013). Bu nedenle kültür negatifliği, aktif veya yakın zamanda gelişmiş bir

enfeksiyöz sürecin varlığını dışlamamaktadır. Ayrıca, aspirasyon pnömonisi ve kimyasal pnömoni gibi durumlarda, BALS sitolojisinde nötrofilik inflamasyonun ön planda olmasına rağmen kültürlerin negatif olabileceği bildirilmektedir. Bu olgularda inflamatuvar yanıtın başlangıçta steril bir alveoler hasara bağlı olarak gelişebileceği, sekonder bakteriyel kolonizasyonun ise her zaman eşlik etmeyebileceği vurgulanmaktadır (Dear ve ark., 2021; Dear ve ark., 2024). Elde edilen bu sonuçlar, klinik ve radyolojik verilerle entegre edildiğinde; mikrobiyolojik kültürlerin negatif sonuç vermesine karşın BALS sitolojisinde belirgin nötrofilik inflamasyon izlenen vakaların, klinik sahada mutlak bir anlam ifade ettiğini desteklemektedir. Bu bağlamda, kültür negatifliği saptanan ancak sitolojik olarak nötrofil baskınlığı sergileyen olguların, sadece mikrobiyolojik bulgulara dayanarak enfeksiyon dışı kabul edilmesinin tanısal bir yanılgıya yol açabileceği kanaatindeyiz. Dolayısıyla, bu tip vakaların değerlendirilmesinde tek bir parametreye odaklanmak yerine, sitolojik inflamasyonun varlığı da tanısal bir ağırlık merkezi olarak ele alınıp değerlendirilmesi gerektiğini düşünmekteyiz.

Literatürle uyumlu olarak, BALS sitolojisi ve kültür sonuçlarının birlikte ve klinik bağlam içerisinde yorumlanması, kedilerde alt solunum yolu hastalıklarının doğru sınıflandırılması ve yönetimi açısından kritik öneme sahiptir (Foster ve ark., 2004; Johnson ve ark., 2013; Dear ve ark., 2024). Hasta grubun BALS'sinde alveoler makrofaj ve lenfosit yüzdelerinin anlamlı derecede düşük bulunması, sağlıklı kedilerde BALS sitolojisinin makrofaj ağırlıklı bir hücresel dağılım göstermesiyle uyumludur. Sağlıklı kedilerde BALS hücre popülasyonunun büyük bölümünü alveoler makrofajların oluşturduğu, lenfositlerin ise daha düşük oranlarda fizyolojik olarak bulunabildiği bildirilmektedir (Andreasen, 2003, Foster ve ark., 2004). Bu bulgu, kontrol grubunda elde edilen sitolojik dağılımın normal referans aralıklarıyla uyumlu olduğunu göstermiştir. Hasta grubunda izlenen hücresel değişikliklerin ise patolojik bir süreci yansıttığını düşündürmektedir. Gruplar arasında eozinofil yüzdesi açısından anlamlı bir fark saptanmamış olması, çalışmadaki olguların primer eozinofilik hava yolu hastalıkları veya alerjik bronkopulmoner süreçlerden ziyade, nötrofilik inflamasyonla karakterize hastalık grubu içerisinde değerlendirilebileceğini düşündürmektedir. Kedilerde eozinofilik bronşit ve astım benzeri tabloların BALS sitolojisinde belirgin eozinofili ile seyretmesi beklenirken, bakteriyel pnömoni ve aspirasyonla ilişkili süreçlerde eozinofil oranlarının genellikle düşük kaldığı bildirilmiştir (Foster ve ark., 2004; Dear & Johnson, 2013). Bu açıdan bakıldığında, eozinofil

yüzdelerinin gruplar arasında benzer bulunması, hasta grubundaki inflamasyonun karakterini destekleyici niteliktedir.

BALS mikrobiyolojik kültür verileri, saptanan sitolojik tabloların doğru yorumlanabilmesi adına kritik bir parametredir. Çalışmamızda, hasta grubundan alınan örneklerin büyük çoğunluğunda bakteriyolojik üreme gözlenmemesi; BAL kültüründeki negatif sonuçların, pnömoni tanısını tek başına ekarte etmeye yetmeyeceğini somut bir şekilde ortaya koymuştur. Literatürde, kedilerin alt solunum yolu enfeksiyonlarında karşılaşılan bu tip kültür negatiflikleri; genellikle örnekleme öncesi kontrolsüz antibiyotik kullanımı veya patojen yükünün saptama sınırının altında kalması gibi faktörlerle bağdaştırılmıştır (Foster ve ark., 2004; Johnson ve ark., 2013). Öte yandan, pozitif kültür saptanan olgularda *Staphylococcus spp.* ve *Streptococcus spp.* gibi fırsatçı patojenlerin izolasyonu, kedilerdeki sekonder bakteriyel pnömoni tablolarıyla ilgili genel klinik kabulle (Dear ve ark., 2021) tam bir uyum içerisindedir. Ancak, bu yaygın etkenlerin yanı sıra bronkoalveoler lavaj örneklerimizde *Pseudomonas aeruginosa, Escherichia coli* ve *Bordetella bronchiseptica* gibi mikroorganizmaların da tespit edilmesi, alt solunum yolu patolojilerinde oldukça heterojen ve kompleks bir mikrobiyal spektrumun varlığına işaret etmektedir (Foster ve ark., 2004). Özellikle bazı örneklerde saptanan polimikrobiyal üremeler, hastalığın kronikleştiği veya şiddetlendiği vakalarda tipik olan miks enfeksiyon paternlerini doğrular niteliktedir. Kontrol grubuna ait BALS örneklerinde bakteriyolojik üreme saptanmamış olması, uygulanan örnekleme tekniğinin kontaminasyon açısından güvenilir olduğunu düşündürmektedir. Bu durum, hasta grubunda elde edilen pozitif kültür sonuçlarının rastlantısal veya örneklemeye bağlı bir bulgu olmaktan ziyade klinik açıdan anlamlı olabileceğini desteklemektedir. Bununla birlikte literatürde de belirtildiği üzere, BALS kültür bulgularının sitolojik değerlendirme ile birlikte ele alınması gerekmektedir; çünkü yalnızca kültür pozitifliğine dayanılarak aktif bir enfeksiyon varlığı hakkında kesin bir yargıya varmak her zaman mümkün değildir (Johnson ve ark., 2013; Dear ve ark., 2024). Bu çalışmada hasta grubunda BALS sitolojisinde belirgin nötrofilik inflamasyonun saptanması ve mikrobiyolojik kültürlerde üremenin yalnızca hasta grubuna ait örneklerde görülmesi, alt solunum yollarında inflamatuvar ve olası enfeksiyöz bir sürecin varlığına işaret etmektedir. Bununla birlikte sitoloji ve kültür sonuçlarının her olguda birbiriyle tam uyum göstermeyebileceği göz önünde bulundurulduğunda, BALS bulgularının klinik tablo, bronkoskopik inceleme ve radyolojik değerlendirme ile birlikte ele alınmasının, kedilerde alt

solunum yolu hastalıklarının doğru biçimde yorumlanabilmesi açısından önem taşıdığı kanaatine varıldı.

Araştırmamızda, Krebs von den Lungen-6 (KL-6) glikoproteininin kan serumu üzerindeki diagnostik potansiyeli, hasta ve kontrol grupları üzerinden mukayeseli olarak tetkik edildi. Kantitatif analizler sonucunda; DİP grubundaki kedilerde serum KL-6 konsantrasyonu ortalama 72,1 ± 22,09 U/mL olarak belirlenirken, kontrol grubunda bu değerin 84,6 ± 8,16 U/mL düzeyinde seyrettiği saptanmıştır. Gruplar arası parametrik dağılımın istatistiksel açıdan anlamlı bir farklılık arz etmediği ($p=0,918$) belirlendi. Bu veriler ışığında, KL-6 düzeyinin diffüz interstisyel pnömoni patogenezinde ayırt edici bir artış sergilemediği ve mevcut çalışma popülasyonunda beklenen diagnostik yükselişi yansıtmadığı sonucuna varıldı. KL-6, tip II alveoler pnömositlerden ve bronşiolar epitelden salınan yüksek moleküler ağırlıklı bir müsin-1 glikoproteinidir. Beşeri hekimlikte özellikle interstisyel akciğer hastalıklarında (İAH) epitel hasarının ve alveoler yenilenmenin bir göstergesi olarak değerlendirilir (Millan-Billi et al., 2024). Çalışmamızda ilginç şekilde, kontrol grubunun KL-6 ortalaması hasta grubundan daha yüksek saptanmıştır. Bu durumun birkaç nedeni olabilir. İlk olarak, interstisyel pnömoni her zaman fibrotik bir süreç içermemektedir. Beşeri hekimlikte KL-6 özellikle fibrozis varlığıyla ilişkilendirilmiş olup, alveoler epitelyumun fibrotik yanıtı olmayan hastalıklarda KL-6 düzeylerinin düşük kaldığı bildirilmiştir (Millan-Billi et al., 2024). İkinci olarak, çalışmamızda ele alınan kedilerde tanı diffüz interstisyel pnömoni olarak sınıflanmakla birlikte, hastalığın histopatolojik alt tipleri (ör. UIP, NSIP gibi) ayrıştırılamadı. Hasta grubun histopatolojik doğrulamasının yapılamamış olması da hastalık alt tiplerinin ayrımında kısıtlayıcı olmuştur. Bu kısıtlamanın temelinde, kesin histopatolojik tipleme için ihtiyaç duyulan doku hacminin, kedilerde bronkoskopik yöntemle elde edilen biyopsi örneklerinden belirgin şekilde daha büyük olması yatmaktadır. Söz konusu teknik sınırlılık nedeniyle çalışmamızda hastalığın alt tiplerine yönelik spesifik bir kategorizasyon yapılamadı; ancak literatürde, KL-6 düzeyindeki en dramatik yükselişlerin UIP paterninde şekillendiği bildirilmektedir (Le Boedec ve ark., 2014). Veteriner hekimliği literatüründe KL-6'nın diagnostik potansiyeline yönelik çalışmalar halihazırda sınırlı bir düzeydedir. Köpek popülasyonu üzerinde yürütülen araştırmalarda, özellikle West Highland White Terrier (WHWT) ırkına özgü idiopatik pulmoner fibrozis olgularında KL-6 seviyeleri mercek altına alınmıştır; ancak patolojik grup ile kontrol grubu arasında istatistiksel açıdan anlamlı bir farka rastlanmamıştır (Fastrès ve ark., 2018). Dikkat çekici bir diğer bulgu ise, bazı sağlıklı WHWT ırk köpeklerde KL-6 düzeylerinin yüksek

seyretmesidir. Bu durum, söz konusu biyomarkerın türsel özellikler veya ırk spesifik genetik faktörlerden etkilenebileceği hipotezini güçlendirmektedir (Clercx ve ark., 2018). Çalışmamızda ayrıca KL-6 düzeyleri ile bazı hematolojik parametreler arasında anlamlı pozitif korelasyonlar bulundu. RBC (r=0,264), NRBC% (r=0,265) ve NRBC# (r=0,260) ile olan bu ilişkiler, KL-6'nın sadece epitel hasarını değil, dolaylı olarak hipoksemi veya sistemik oksijen taşıma kapasitesiyle de ilişkili olabileceğini düşündürmektedir. Bununla birlikte bu korelasyonların klinik anlamı, ileri araştırmalarla desteklenmelidir.

KL-6'nın tanısal olarak kullanılabilirliği ROC analizi ile test edildiğinde, eğri altındaki alan (AUC) 0,508 olarak bulunmuştur. Ayrıca, cut-off noktası 53,94 U/mL olarak belirlendiğinde duyarlılık %90,91 gibi yüksek bir değer gösterse de özgüllük %27,78 düzeyinde kalmıştır. Bu durum, testin hastalık dışı bireyleri ayırt etmede zayıf olduğunu göstermektedir. Tanısal performans analizlerinde, KL-6'nın pozitif prediktif değeri %82,19 gibi oldukça yüksek bir seviyede bulunurken; negatif prediktif değerinin %45,45 ile daha sınırlı bir düzeyde kaldığı saptanmıştır. Bu istatistiksel profil, KL-6 yüksekliğinin DİP tanısını desteklemede güçlü bir gösterge olabileceğine, ancak düşük değerlerin hastalığı kesin olarak ekarte etmede yeterli güvenilirliği sunmadığına işaret etmektedir. Dolayısıyla elde edilen veriler, KL-6'nın tanı koyma sürecinde kıymetli bir yardımcı parametre olarak teşkil ettiğini, ancak tek başına bir dışlama kriteri olarak kullanılmasının klinik açıdan yanıltıcı olabileceğini ortaya koymaktadır. Bu çalışma KL-6'nın diffüz interstisyel pnömonili kedilerde tanısal amaçla kullanılabilir bir biyomarker olmadığını göstermektedir. Bulgularımız, insanlardaki literatürle örtüşmemektedir fakat ileri çalışmalarda hastalığın alt tiplerinin sınıflandırılabilmesi halinde beşeri hekimlikteki bilgilerle paralel sonuçlar alınabileceği düşünülmektedir. Bu farkın, hastalıkların patofizyolojisindeki farklılıklar ya da KL-6'nın diffüz interstisyel pnömonide fibrozis içermeyen tablolarda anlamlı düzeyde artmaması ile ilişkili olabileceği düşünülmektedir. Çalışmada tür özgül bir kedi kiti kullanılmış olması, test duyarlılığıyla ilgili bir sınırlılığı ortadan kaldırmaktadır. Bu nedenle, KL-6'nın bazı interstisyel hastalık tiplerinde tanısal sınırlılıkları olabilir. Gelecekte, farklı akciğer hastalıklarının biyolojik davranışlarına uygun, daha hedeflenmiş biyomarkerların geliştirilmesi gereklidir.

Sunulan bu araştırmada, diffüz interstisyel pnömoni tanılı kedilerin serum VEGF düzeyleri, kontrol grubuyla karşılaştırılarak söz konusu parametrenin tanısal değeri irdelenmiştir. Analiz sonuçlarına göre; patolojik gruptaki VEGF ortalaması 124,4 ± 6,30 pg/ml iken; kontrol grubunda bu değer 129,1 ± 8,80 pg/ml olarak ölçülmüştür. İstatistiksel

değerlendirmeler, iki grup arasındaki farkın anlamlı bir düzeye ulaşmadığını (p=0,298) ortaya koymuştur. Elde edilen bu tablo, diffüz pnömoni patogenezinde VEGF ekspresyonunun serum düzeylerine yansıyan belirgin bir artış tetiklemediğini ve mevcut klinik tabloda beklenen anjiyojenik aktiviteyi yansıtmadığını düşündürmektedir. Literatüre bakıldığında, kedi akciğer hastalıklarıyla ilişkili VEGF düzeylerinin doğrudan ölçüldüğü çalışma sayısı sınırlı olmakla birlikte, hava yolu remodelingi ve damar artışı gibi ikincil değişikliklerle VEGF'nin dolaylı katkısı olduğu bildirilmektedir (D'Annunzio ve ark., 2022). Kronik hava yolu hastalıklarında, özellikle bronş duvarında artmış damar yoğunluğu ve subepitelyal fibrozis gibi değişiklikler tanımlanmış, bu değişikliklerin VEGF kaynaklı anjiyogenez ile ilişkili olabileceği öne sürülmüştür. Benzer şekilde, sistemik viral hastalıklardan biri olan FİP'te (Feline Enfeksiyöz Peritonit), damar duvarı hasarı ve efüzyon oluşumu mekanizmalarında VEGF'nin önemli rol oynadığı bildirilmektedir. Kipar ve ark. (2006), FİP'li kedilerin monosit ve makrofajları tarafından üretilen VEGF'nin vasküler permeabiliteyi artırarak plevral ve peritoneal efüzyonlara katkı sağladığını ortaya koymuştur. Bu bulgu, VEGF'nin yalnızca lokal doku yanıtında değil, sistemik damar işlevlerinde de aktif rol oynayabileceğine işaret etmektedir. Bununla birlikte, elde edilen verilerde VEGF düzeyleri ile BAS# parametresi arasında $p<0.05$ düzeyinde (r=0,258) pozitif korelasyon bulundu. Bu bulgu, VEGF'nin hematolojik inflamasyon parametreleriyle bir miktar paralellik gösterdiğini, dolayısıyla sistemik yanıt üzerinde etkili olabileceğini düşündürmektedir. Köpeklerde idiyopatik pulmoner fibrozis gibi fibrotik akciğer hastalıklarında, BAL sıvısındaki VEGF düzeylerinin düştüğü ve bu durumun alveoler epitelyum yıkımıyla ilişkili olabileceği rapor edilmiştir (Niinikoski ve ark., 2022). Bu benzerlikten yola çıkıldığında, kedi pnömonisinde de VEGF'nin baskılanmış olması, alveoler hasarın ön planda olduğu tablolarda VEGF'nin doku yanıtına yetersiz katılım gösterdiğine işaret edebilir. Tanısal açıdan değerlendirme yapıldığında, ROC eğrisi analizinde elde edilen AUC değeri 0,419 olup, bu değerin anlamlı tanısal ayırt ediciliğe işaret etmediği görüldü. Ayrıca sensitivite %27,27 ve spesifite %77,78 olarak bulunmuş, Youden indeksi 0,0505 gibi düşük bir değerde kalmıştır. Bu sonuçlar, VEGF'nin bu hasta grubunda özgün bir biyomarker olarak kullanılmasını sınırlamaktadır. Bu çalışma, DİP tanısı alan kedilerde serum VEGF düzeylerinin tanıyı destekleyici anlamlı bir belirteç olmadığını; ancak hematolojik parametrelerle olan korelasyonu nedeniyle, inflamatuvar sürecin bir parçası olarak değerlendirilebileceğini göstermiştir. Literatürdeki verilerle birlikte ele alındığında, VEGF'nin kedilerde solunum sistemi hastalıklarında tanıdan çok, patogenezdeki yeri üzerinde durulması gereken bir medyatör olduğu düşünülmektedir.

DİP tanılı kedilerdeki serum sRAGE düzeylerinin kontrol grubundaki kedilere kıyasla anlamlı düzeyde düşük olduğu tespit edilmiştir (Grup1: 154,9 ± 6,31 pg/ml; Grup2: 657,8 ± 52,36 pg/mL; $p<0,001$). Bu bulgu, kronik inflamatuvar süreçlerde sRAGE düzeylerinin tüketilerek azaldığını ortaya koyan köpeklerdeki benzer çalışmalarla uyumludur (Cabrera-García ve ark., 2020). Bulgular, interstisyel pnömonide alveol epiteli hasarının belirgin olduğunu ve bu süreçte sRAGE'nin önemli ölçüde azaldığını düşündürmektedir. sRAGE'nin en önemli kaynaklarından biri, alveol tip I epitel hücreleridir. Bu nedenle sRAGE, hem akut hem de kronik akciğer hasarlarında potansiyel bir biyomarker olarak değerlendirilmektedir (Blondonnet ve ark., 2017). Gerek beşeri hekimlikteki klinik araştırmalar gerekse deneysel modeller; sRAGE konsantrasyonundaki azalma ile alveoler harabiyetin şiddetlenmesi ve solunum kapasitesindeki gerileme arasında doğrudan bir korelasyon olduğunu ortaya koymuştur (Sukkar ve ark., 2012; Iwamoto ve ark., 2014). Yürüttüğümüz doktora çalışmasında da DİP tanılı kedilerde sRAGE seviyelerinin istatistiksel açıdan belirgin bir düşüş sergilemesi, bahsi geçen literatür verileriyle fonksiyonel bir paralellik arz etmektedir. Tespit edilen bu düşük sRAGE profili, kedilerin akciğer parankiminde şekillenen yaygın hasarın biyokimyasal bir yansıması olarak değerlendirilmiştir. İnsanlardaki ARDS vakalarında sRAGE yüksekliği kötü prognozla ilişkiliyken (Jabaudon et al., 2018), bizim gerçekleştirdiğimiz kronik seyirli kedi çalışmamızda düşük seviyelerin saptanması, hastalığın kronikleşmesi ile açıklanabilir. Gerçekleştirdiğimiz çalışmada, sRAGE düzeyleri ile belirli hematolojik ve biyokimyasal değişkenler arasında kayda değer korelasyonlar tespit edilmiştir. Özellikle NEU#, BAS#, NRBC% ve NRBC# değerleri ile sRAGE arasında saptanan negatif yönlü ilişkiler; periferik inflamasyonun şiddetlendiği durumlarda, literatürde (Jergens ve Heilmann, 2022) daha önce vurgulandığı üzere sRAGE tüketiminin ivme kazanabileceği hipotezini desteklemektedir. Öte yandan, trombosit sayısı (PLT) ve ortalama trombosit hacmi (MPV) ile gözlenen pozitif korelasyonlar, sRAGE'in vasküler homeostaz ve trombotik mekanizmalar üzerindeki olası etkilerine işaret etmektedir. Bu bulgular, sRAGE'in endotelyal disfonksiyon ile olan yakın ilişkisini belgeleyen önceki çalışmalarla da fonksiyonel bir uyum içerisindedir. Bu ilişki vasküler inflamasyonun sistemik yansımalarını açıklamada kullanılabilir hale gelmiştir (Bridglalsingh ve ark., 2024). VEGF ile sRAGE arasında pozitif korelasyon saptanması da dikkat çekicidir. VEGF'nin damar geçirgenliği ve anjiyogenezdeki rolü düşünüldüğünde, sRAGE'in endotel hasarı ve vasküler regülasyon süreçlerinde rol oynayabileceği akla gelmektedir (Palaseweenun ve ark., 2021). vAMYL ile saptanan güçlü negatif korelasyon, sistemik metabolik süreçlerin sRAGE düzeylerine etkisi olabileceğini göstermektedir. Daha

önce yapılan çalışmalarda, AGE (ileri glikasyon son ürünleri) içeriği yüksek diyetlerin sRAGE dengesini etkileyebileceği gösterilmiştir ve bu durum özellikle diyabet, böbrek hastalıkları gibi kronik hastalıklarda önemlilik göstermiştir (Bridglalsingh ve ark., 2024). ROC analizi sonuçlarına göre, sRAGE biyomarkerı için belirlenen kesim değeri (cut-off) 101,386 pg/mL'dir. Bu eşik değeri kullanıldığında duyarlılık (sensitivite) %98,48 olarak hesaplanmıştır. Bu yüksek oran, testin hasta bireyleri doğru bir şekilde tanımlamada oldukça başarılı olduğunu göstermektedir. Ancak, aynı eşik değeri için özgüllük (spesifite) %0 olarak ve negatif prediktif değer (NPV) de %0 olarak hesaplanmıştır. Edindiğimiz bu veri testi negatif çıkan kedilerde hastalık olmadığını güvenle söyleyemediğini gösterir. Pozitif prediktif değer (PPV) ise %78,31 olarak hesaplanmış olup, testin hastalık tanısı alan kediler arasında yaklaşık dörtte üçünde gerçekten hastalık bulunduğunu göstermektedir. Ancak burada dikkat çekici olan nokta, ROC eğrisi altında kalan alanın (AUC) 0,0387 gibi oldukça düşük bir değerle belirtilmiş olmasıdır. Teorik olarak AUC değeri 0,5'nin altında olduğunda, testin ayırt etme gücü yoktur ve pratik olarak önem arz etmemektedir. Her ne kadar kedilerde sRAGE ile ilgili doğrudan yapılmış çalışma sayısı sınırlı olsa da, insan ve deneysel hayvan çalışmaları bu biyomarkerın tanısal ve terapötik etkileri olabileceğini göstermektedir. Farelerde yapılan deneysel bir çalışmada, sRAGE uygulamasının akciğer hasarını azaltabildiği ve oksijenizasyonu artırabildiği bildirilmiştir (Blondonnet ve ark., 2017). Bu yönüyle sRAGE, yalnızca bir biyomarker değil, aynı zamanda gelecekte terapötik hedef olabilecek bir molekül olarak da değerlendirilebilir. Bu çalışma kedilerde diffüz interstisyel pnömoni varlığında sRAGE düzeylerinin belirgin şekilde azaldığını ortaya koymuştur. Elde edilen korelasyonlar, sRAGE'in yalnızca inflamasyon düzeyiyle değil, aynı zamanda vasküler ve metabolik süreçlerle de ilişkili olduğunu düşündürmektedir. Bulgular, sRAGE'in hem tanısal hem de patofizyolojik açıdan önemli bir molekül olabileceğini göstermekte ve ileri çalışmalara zemin hazırlamaktadır.

Araştırma bulgularımız, DİP tanılı kedilerde serum Von Willebrand Faktörü (vWF) konsantrasyonunun istatistiksel açıdan çarpıcı bir artış sergilediğini kanıtlamıştır. Grup 1 (hasta grubu) vWF değerleri ortalama 3161,8 ± 679,05 pg/ml olarak saptanırken, kontrol grubunda bu seviye 687,4 ± 156,35 pg/ml bandında kalmıştır ($p<0,001$). Tespit edilen bu önemli fark, interstisyel pnömoni patogenezinde endotel hasarının ve aktivasyonunun sistemik bir yansıması olarak değerlendirilmelidir. Ayrıca literatürde kedi popülasyonundaki interstisyel pnömoni olgularını vWF biyomarkeri özelinde inceleyen ilk çalışmalardan biri olan bu veriler, klinik tanı pratiğindeki önemli bir boşluğa ışık tutmaktadır. Literatürde vWF'nin akciğer dokusunda

immünohistokimyasal olarak kullanıldığı çalışmalar mevcuttur. Özellikle pulmoner kapiller hemangiomatozis tanılı kedilerde yapılan histopatolojik analizlerde, alveoler septal endotel hücrelerinde vWF ekspresyonunun belirgin olarak azaldığı gösterilmiştir (Oleynikov, 2024). Bu durum, kronik pulmoner damar proliferasyonu ile seyreden hastalıklarda vWF'nin lokal olarak azaldığını gösterirken, bizim çalışmamızda ise diffüz interstisyel pnömoni gibi inflamatuvar bir sürecin varlığında sistemik vWF artışının dikkat çekici olduğu görüldü. Bu yönüyle bulgumuz, vWF'nin lokal hasar ve sistemik salınım döngüsünün hastalığın doğasına göre farklı şekillerde aktive olabileceğini düşündürmektedir. Tanısal performansın bir göstergesi olan ROC analizi sonuçları, vWF düzeylerinin 0,982 gibi oldukça yüksek bir AUC değerine sahip olduğunu göstermiştir. Bu katsayı, söz konusu biyomarkerın DİP olgularını ayırt etmede "mükemmele yakın" bir duyarlılık ve özgüllük sunduğunun kanıtıdır. Veteriner hekimliği mevcut literatürüyle kıyaslandığında, vWF'nin sergilediği bu tanısal güç, solunum sistemi patolojilerinde geleneksel olarak kullanılan birçok parametreyi geride bırakmaktadır. Nitekim Menard ve ark. (2022) tarafından köpeklerdeki bakteriyel pnömoni tanısı için bildirilen C-reaktif protein (CRP) AUC değerlerinin 0,85 ile 0,92 aralığında seyretmesi, vWF'nin ayırt edici potansiyelinin önemini daha net bir şekilde ortaya koymaktadır. Dolayısıyla, vWF hem sensitivite (%95,45) hem de spesifite (%88,89) açısından bu çalışmada CRP'ye kıyasla üstün performans göstermiştir. Biyomarkerların tanısal gücünü değerlendirmede pozitif ve negatif prediktif değerler büyük önem taşır. Çalışmamızda vWF'in pozitif prediktif değeri %96,92, negatif prediktif değeri ise %84,21 olarak hesaplanmıştır. Bu oranlar, vWF'nin sadece tanıda değil, aynı zamanda klinik tarama ve hasta yönetimi sürecinde de yüksek güvenilirliğe sahip bir marker olduğunu ortaya koymaktadır. Veteriner literatüründe kedilere özgü akut faz proteinleri ve immün markerlarla yapılan çalışmalar genellikle sınırlı kalmış, özellikle pulmoner hastalıklarda özgül belirteçler yetersiz kalmıştır (Dear et al., 2024). İnterstisyel pnömoni gibi kronik seyirli inflamatuvar hastalıklarda, endotel hasarı ve mikrotromboz patogenezde önemli rol oynar. Beşeri hekimlikte, akut akciğer hasarı ve ARDS modellerinde vWF'nin hem plazma düzeylerinde artış hem de alveoler kılcal damarlarda yoğun birikim gösterdiği bilinmektedir (Marik, 2001). Bu durum, sistemik inflamasyona endotel disfonksiyonunun eşlik ettiğini ve vWF'nin bu sürecin hem habercisi hem de aktörü olduğunu düşündürmektedir. Hayvan modelleri üzerinde yürütülen öncül çalışmalar (özellikle septik taylar ve ANP tanılı köpekler), akciğer dokularındaki vWF immünreaktivite artışının pulmoner endotel aktivasyonuyla doğrudan ilintili olduğunu kanıtlamıştır (Vrolyk ve ark., 2017; Harrison ve ark., 2017). Literatürdeki bu veriler, vWF'nin akciğer hasarına karşı duyarlı bir biyomarker

olduğu hipotezini desteklemektedir. Mevcut literatürde kedilerdeki serum vWF seviyelerine dair verilerin kısıtlılığı göz önüne alındığında, bu araştırmadan elde edilen bulgular, veteriner solunum sistemi hastalıklarının hem diagnostik hem de prognostik değerlendirmesinde kritik bir referans noktası teşkil edecektir. Literatürde yalnızca kardiyomiyopatili kedilerde atriyal dokularda lokal vWF birikimi tanımlanmış ve bu durum endotel disfonksiyonu ile ilişkilendirilmiştir (Cheng et al., 2021). Ancak serum düzeylerinin diffüz akciğer hastalıklarında bu denli yüksek tanısal güce sahip olduğuna dair daha önce herhangi bir çalışma bildirilmemiştir. Elde ettiğimiz veriler, vWF'nin diffüz interstisyel pnömoni tanılı kedilerde güçlü bir biyomarker olduğunu ve akciğer inflamasyonu ile ilişkili endotel disfonksiyonunun kantitatif göstergesi olarak kullanılabileceğini göstermektedir. Bu bulgular, hem klinik veteriner hekimlikte hem de ileri araştırmalarda vWF'nin tanısal ve prognostik değerine dair yeni bir perspektif sunmaktadır.

5. SONUÇ VE ÖNERİLER

Araştırmamızdan elde ettiğimiz veriler, biyomarkerların tanısal yaklaşımında türler arası farklılıkların ne derecede belirleyici olduğunu net bir şekilde ortaya koymaktadır. Özellikle beşeri literatürlerde altın standart kabul edilen KL-6 ve VEGF gibi parametrelerin, incelediğimiz kedi popülasyonunda istatistiksel bir karşılık bulamaması, bizlere önemli bir bulgu sunmuştur. Kedilerin akciğer patofizyolojisi kendine has, farklı bir dinamikle işlemektedir. Bu durum, veteriner hekimlikte başka türlerin verilerini kullanmak yerine, türe özgü tanısal yaklaşımlar geliştirmenin akademik bir zorunluluk olduğunu bir kez daha kanıtlamıştır.

Çalışmanın belki de en heyecan verici ve doğrudan klinik pratiğe dokunan keşfi ise vWF düzeylerinde gözlemlediğimiz değişimdir. vWF'nin gerek istatistiksel analizlerde gerekse ROC eğrilerinde sergilediği yüksek performans; kedilerde DİP patogenezinin temelinde endotel disfonksiyonunun ve vasküler yanıtın yattığını doğrular niteliktedir. vWF için ulaşılan bu yüksek duyarlılık ve özgüllük oranları, zorlu bir teşhis süreci olan interstisyel akciğer hastalıklarında, veteriner hekimlerin eline bir güç vermektedir. Öte yandan, sRAGE düzeylerindeki anlamlı düşüşün tanısal performansla doğrudan taçlanmaması, bu biyomarkerın bir tanı aracından ziyade, alveoler hasarın biyokimyasal derinliğini yansıtan kıymetli bir parametre olarak konumlandırılması gerektiğini göstermiştir.

Araştırmanın sonuçları, modern tıbbın bütüncül yaklaşım ilkesini bir kez daha teyit etmektedir. Biyomarkerların tek başlarına birer karar verici olmaktan ziyade; klinik muayene, torasik radyografi, bronkoskopik incelemeler ve sitolojik bulgularla harmanlandığında tanısal güvenilirliği artırdığı saptanmıştır. Bu multidisipliner bakış açısı, DİP gibi heterojen ve karmaşık hastalıkların yönetiminde en doğru klinik karara ulaşılmasını sağlayacak temel stratejidir. Her ne kadar bu araştırma, histopatolojik doğrulamanın yokluğu gibi bazı yapısal kısıtlamalarla karşı karşıya kalmış olsa da; elde ettiğimiz sonuçlar kedilerin akciğer sağlığına dair literatürde uzun süredir var olan önemli bir boşluğu doldurmaktadır. Bu çalışma, karmaşık bir tabloya sahip olan DİP patogenezinde vWF gibi kritik bir belirtecin altını çizerek, gelecek araştırmalar için bir yol haritası sunmaktadır.

İnanıyoruz ki; daha geniş popülasyonlarda yapılacak olan ve moleküler bulguları doku düzeyindeki histopatolojik değişimlerle harmanlayacak olan yeni çalışmalar, bu alandaki tanısal ve prognostik başarıyı çok daha ileriye taşıyacaktır. Özellikle kombine biyomarker panellerinin kullanımı, veteriner hekimlerin bu heterojen yapılı hastalık karşısındaki elini güçlendirecek bir sonraki büyük adım olacaktır.

Sonuç olarak; bu tez çalışması vWF'nin kedilerde DİP tanısında oldukça güçlü bir biyomarker olduğunu literatüre kazandırırken, veteriner hekimlere komplike akciğer hastalıklarının teşhisinde yeni ve sağlam bir zemin sunmuştur.

KAYNAKLAR

Allerton, F. J. W., Leemans, J., Tual, C., Bernaerts, F., Kirschvink, N., & Clercx, C. (2013). Correlation of bronchoalveoler eosinophilic percentage with airway responsiveness in cats with chronic bronchial disease. *Journal of Small Animal Practice*, *54*(5), 258-264.

Amis, T. C., & McKiernan, B. C. (1986). Systematic identification of endobronchial anatomy during bronchoscopy in the dog. *American journal of veterinary research*, *47*(12), 2649-2657.

Amoroso, M. G., Serra, F., Miletti, G., Cardillo, L., de Martinis, C., Marati, L., ... & Montagnaro, S. (2022). A retrospective study of viral molecular prevalences in cats in Southern Italy (Campania Region). *Viruses*, *14*(11), 2583.

Andreasen, C. B. (2003). Bronchoalveoler lavage. *Veterinary Clinics: Small Animal Practice*, *33*(1), 69-88.

Arkadievich, O. D. (2024). Retrospective analysis of dogs and cats with a mixed form of pulmonary hypertension and suspected pulmonary capillary hemangiomatosis in comparison to animals with predomination of precapillary pulmonary hypertension. *Open Veterinary Journal*, *14*(5), 1216.

Bachofen, H., & Schürch, S. (2001). Alveoler surface forces and lung architecture. *Comparative Biochemistry and Physiology Part A: Molecular & Integrative Physiology*, *129*(1), 183-193.

Barratt, S., Medford, A. R., & Millar, A. B. (2014). Vascular endothelial growth factor in acute lung injury and acute respiratory distress syndrome. *Respiration*, *87*(4), 329-342.

Barrs, V. R., & Beatty, J. A. (2009). Feline pyothorax–new insights into an old problem: part 1. Aetiopathogenesis and diagnostic investigation. *The Veterinary Journal*, *179*(2), 163-170.

Bart, M., Guscetti, F., Zurbriggen, A., Pospischil, A., & Schiller, I. (2000). Feline infectious pneumonia: a short literature review and a retrospective immunohistological study on the involvement of Chlamydia spp. and distemper virus. *The Veterinary Journal*, *159*(3), 220-230.

Bianco, Z., Bukoski, A., Masseau, I., Reich, C., Schultz, L., & Reinero, C. (2020). Risk factors and outcomes in dogs with respiratory disease undergoing diagnostic airway lavage. *Frontiers in Veterinary Science*, *7*, 165.

Biezus, G., Machado, G., Ferian, P. E., da Costa, U. M., da Silva Pereira, L. H. H., Withoeft, J. A., ... & Casagrande, R. A. (2019). Prevalence of and factors associated with feline leukemia virus (FeLV) and feline immunodeficiency virus (FIV) in cats of the state of Santa Catarina, Brazil. *Comparative immunology, microbiology and infectious diseases*, *63*, 17-21.

Binns, S. H., Dawson, S., Speakman, A. J., Cuevas, L. E., Gaskell, C. J., Hart, C. A., ... & Gaskell, R. M. (1999). Prevalence and risk factors for feline Bordetella bronchiseptica infection. *Veterinary Record*, *144*(21), 575-580.

Blondonnet, R., Audard, J., Belville, C., Clairefond, G., Lutz, J., Bouvier, D., ... & Jabaudon, M. (2017). RAGE inhibition reduces acute lung injury in mice. *Scientific reports*, *7*(1), 7208.

Boers, J. E., Ambergen, A. W., & Thunnissen, F. B. (1999). Number and proliferation of clara cells in normal human airway epithelium. *American journal of respiratory and critical care medicine*, *159*(5), 1585-1591.

Brain, J. (1992). Mechanisms, measurement, and significance of lung macrophage function. *Environmental Health Perspectives*, *97*, 5-10.

Bridglalsingh, S., Archer-Hartmann, S., Azadi, P., Barbier de La Serre, C., Remillard, R. L., Sunvold, G. D., & Bartges, J. W. (2024). Association of four differently processed diets with plasma and urine advanced glycation end products and serum soluble receptor for advanced glycation end products concentration in healthy dogs. *Journal of animal physiology and animal nutrition*, *108*(3), 735-751.

Bustamante-Marin, X. M., & Ostrowski, L. E. (2017). Cilia and mucociliary clearance. *Cold Spring Harbor perspectives in biology*, *9*(4), a028241.

Button, B., Cai, L. H., Ehre, C., Kesimer, M., Hill, D. B., Sheehan, J. K., ... & Rubinstein, M. (2012). A periciliary brush promotes the lung health by separating the mucus layer from airway epithelia. *Science*, *337*(6097), 937-941.

Cabrera-García, A. I., Suchodolski, J. S., Steiner, J. M., & Heilmann, R. M. (2020). Association between serum soluble receptor for advanced glycation end-products (RAGE) deficiency and severity of clinicopathologic evidence of canine chronic inflammatory enteropathy. *Journal of Veterinary Diagnostic Investigation*, *32*(5), 664-674.

Caccamo, R., Twedt, D. C., Buracco, P., & McKiernan, B. C. (2007). Endoscopic bronchial anatomy in the cat. *Journal of Feline medicine and surgery*, *9*(2), 140-149.

Calfee, C. S., Ware, L. B., Eisner, M. D., Parsons, P. E., Thompson, B. T., Wickersham, N., ... & Nhlbi Ards Network. (2008). Plasma receptor for advanced glycation end products and clinical outcomes in acute lung injury. *Thorax*, *63*(12), 1083-1089.

Carvallo, F. R., & Stevenson, V. B. (2022). Interstitial pneumonia and diffuse alveoler damage in domestic animals. *Veterinary pathology*, *59*(4), 586-601.

Caswell, J. L., & Williams, K. J. (2016). Respiratory system. In *Jubb, Kennedy & Palmer's Pathology of Domestic Animals: Volume 2* (pp. 465-591). WB Saunders.

Center, S. A. (2007). Interpretation of liver enzymes. *Veterinary Clinics of North America: Small Animal Practice*, *37*(2), 297-333.

Cerquetella, M., Laus, F., Paggi, E., Zuccari, T., Spaterna, A., & Tesei, B. (2013). Bronchial vegetal foreign bodies in the dog—localization in 47 cases. *Journal of Veterinary Medical Science*, *75*(7), 959-962.

Chamness, C. J. (1999). Endoscopic instrumentation. *Small animal endoscopy*, 1-16.

Cheng, W. C., Wilkie, L., Kurosawa, T. A., Dobromylskyj, M., Priestnall, S. L., Luis Fuentes, V., & Connolly, D. J. (2021). Immunohistological evaluation of von Willebrand Factor in the left atrial endocardium and atrial thrombi from cats with cardiomyopathy. *Animals*, *11*(5), 1240.

Chvala-Mannsberger, S., Bagó, Z., & Weissenböck, H. (2009). Occurrence, morphological characterization and antigen localization of felid herpesvirus-induced pneumonia in cats: a retrospective study (2000–2006). *Journal of comparative pathology*, *141*(2-3), 163-169.

Clercx, C., & Peeters, D. (2007). Canine eosinophilic bronchopneumopathy. *Veterinary Clinics of North America: Small Animal Practice, 37*(5), 917–935.

Clercx, C., Fastrès, A., & Roels, E. (2018). Idiopathic pulmonary fibrosis in West Highland white terriers: An update. *The Veterinary Journal*, *242*, 53-58.

Cohn, L. A. (2011). Feline respiratory disease complex. *Veterinary Clinics: Small Animal Practice*, *41*(6), 1273-1289.

Cohn, L. A., & Reinero, C. R. (2007). Respiratory defenses in health and disease. *Veterinary Clinics of North America: Small Animal Practice*, *37*(5), 845-860.

Cohn, L. A., Norris, C. R., Hawkins, E. C., Dye, J. A., Johnson, C. A., & Williams, K. J. (2004). Identification and characterization of an idiopathic pulmonary fibrosis-like condition in cats. *Journal of veterinary internal medicine*, *18*(5), 632-641.

Constantinescu, R., Istrate, A., Sumping, J. C., Dye, C., Schiborra, F., & Mortier, J. R. (2023). Computed tomographic findings in dogs with suspected aspiration pneumonia: 38 cases (2014-2019). *Journal of Small Animal Practice*, *64*(4), 280-287.

Cony, F. G., Argenta, F. F., Heck, L. C., Moreira, L. F., Costa, F. V., Sonne, L., & Pavarini, S. P. (2019). Clinical and pathological aspects of idiopathic pulmonary fibrosis in cats. *Pesquisa Veterinária Brasileira*, *39*, 134-141.

Corcoran, B. M. (2004). Endoscopic Imaging of the Canine Airway. In *29th World Congress of the World Small Animal Vet. Assoc* (pp. 6-9).

Cormack, D. H. (2001). Essential Histology. Lippincott Williams & Wilkins.

Creevy, K. E. (2009). Airway evaluation and flexible endoscopic procedures in dogs and cats: laryngoscopy, transtracheal wash, tracheobronchoscopy, and bronchoalveoler lavage. *Veterinary Clinics of North America: Small Animal Practice*, *39*(5), 869-880.

D'Annunzio, G., Gobbo, F., Avallone, G., Bacci, B., Sabattini, S., & Sarli, G. (2022). Airway remodeling in feline lungs. *Topics in Companion Animal Medicine*, *46*, 100587.

Danise, P., Maconi, M., Barrella, F., Di Palma, A., Avino, D., Rovetti, A., … Amendola, G. (2012). Evaluation of nucleated red blood cells in the peripheral blood of hematological diseases. *Clinical Chemistry and Laboratory Medicine, 50*(2), 357–360.

Dear, J. D. (2013). Bacterial pneumonia in dogs and cats. *The Veterinary Clinics of North America. Small Animal Practice*, *44*(1), 143.

Dear, J. D. (2020). Bacterial pneumonia in dogs and cats. *Veterinary Clinics of North America: Small Animal Practice*, *50*(2), 447-465.

Dear, J. D., & Johnson, L. R. (2013). Lower respiratory tract endoscopy in the cat: diagnostic approach to bronchial disease. *Journal of Feline Medicine and Surgery*, *15*(11), 1019-1027.

Dear, J. D., Hulsebosch, S. E., & Johnson, L. R. (2024). Recognition and diagnosis of underlying disease processes in bacterial pneumonia. *Animals*, *14*(11), 1601.

Dear, J. D., Vernau, W., Johnson, E. G., Hulsebosch, S. E., & Johnson, L. R. (2021). Clinicopathologic and radiographic features in 33 cats with aspiration and 26 cats with bronchopneumonia (2007-2017). *Journal of veterinary internal medicine*, *35*(1), 480-489.

Dehard, S., Bernaerts, F., Peeters, D., Detilleux, J., McEntee, K., Day, M. J., & Clercx, C. (2008). Comparison of bronchoalveoler lavage cytospins and smears in dogs and cats. *Journal of the American Animal Hospital Association*, *44*(6), 285-294.

Dobbs, L. G. (1989). Pulmonary surfactant. *Annual review of medicine*, *40*, 431-446.

Egberink, H., Addie, D., Belák, S., Boucraut-Baralon, C., Frymus, T., Gruffydd-Jones, T., ... & Horzinek, M. C. (2009). Bordetella bronchiseptica infection in cats: ABCD guidelines on prevention and management. *Journal of feline medicine and surgery*, *11*(7), 610-614.

Egberink, H., Addie, D., Belák, S., Boucraut-Baralon, C., Frymus, T., Gruffydd-Jones, T., ... & Horzinek, M. C. (2009). Bordetella bronchiseptica infection in cats: ABCD guidelines on prevention and management. *Journal of feline medicine and surgery*, *11*(7), 610-614.

Ettinger, S. J., & Feldman, E. C. (2010). *Textbook of Veterinary Internal Medicine-eBook: Textbook of Veterinary Internal Medicine-eBook*. Elsevier health sciences.

Eurell, J. A., & Frappier, B. L. (Eds.). (2013). *Dellmann's textbook of veterinary histology*. John Wiley & Sons.

Evans, M. J., Cabral, L. J., Stephens, R. J., & Freeman, G. (1975). Transformation of alveoler type 2 cells to type 1 cells following exposure to NO2. *Experimental and molecular pathology*, *22*(1), 142-150.

Evola, M. G., Edmondson, E. F., Reichle, J. K., Biller, D. S., Mitchell, C. W., & Valdés-Martínez, A. (2014). Radiographic and histopathologic characteristics of pulmonary fibrosis in nine cats. *Veterinary Radiology & Ultrasound*, *55*(2), 133-140.

Fastrès, A., Roels, E., Bolen, G., Tutunaru, A., Antoine, N., Farnir, F., & Clercx, C. (2018). Investigation of serum Krebs Von den Lungen 6 (KL-6) concentration as a predisposing factor and in the diagnosis of canine idiopathic pulmonary fibrosis in the West Highland white terrier. In *Proceedings of the 28th ECVIM-CA Congress, Rotterdam, 6th-8th September*.

Ferrara, N. (2002). VEGF and the quest for tumour angiogenesis factors. *Nature Reviews Cancer*, *2*(10), 795-803.

Field, H. E., & Taylor, M. E. (2024). *An atlas of cat anatomy*. University of Chicago Press.

Foster, S. F., & Martin, P. (2011). Lower respiratory tract infections in cats: reaching beyond empirical therapy. *Journal of Feline Medicine and Surgery*, *13*(5), 313-332.

Foster, S. F., Martin, P., Allan, G. S., Barrs, V. R., & Malik, R. (2004b). Lower respiratory tract infections in cats: 21 cases (1995–2000). *Journal of Feline Medicine and Surgery*, *6*(3), 167-180.

Foster, S. F., Martin, P., Braddock, J. A., & Malik, R. (2004a). A retrospective analysis of feline bronchoalveoler lavage cytology and microbiology (1995–2000). *Journal of Feline Medicine and Surgery*, *6*(3), 189-198.

Gareis, H., Hörner-Schmid, L., Zablotski, Y., Palić, J., & Schulz, B. (2022). Evaluation of barometric whole-body plethysmography for therapy monitoring in cats with feline lower airway disease. *PLoS One*, *17*(10), e0276927.

Garrity, S., Lee-Fowler, T., & Reinero, C. (2019). Feline asthma and heartworm disease: clinical features, diagnostics and therapeutics. *Journal of Feline Medicine and Surgery*, *21*(9), 825-834.

Gehr, P., Bachofen, M., & Weibel, E. R. (1978). The normal human lung: ultrastructure and morphometric estimation of diffusion capacity. *Respiration physiology*, *32*(2), 121-140.

German, A. J., Cannon, M. J., Dye, C., Booth, M. J., Pearson, G. R., Reay, C. A., & Gruffydd-Jones, T. J. (2005). Oesophageal strictures in cats associated with doxycycline therapy. *Journal of feline medicine and surgery*, *7*(1), 33-41.

Gibson, E. A., Balsa, I. M., Mayhew, P. D., Phillips, K., Giuffrida, M. A., Culp, W. T., ... & Johnson, L. R. (2019). Utility of bronchoscopy combined with surgery in the treatment and outcomes of dogs with intrathoracic disease secondary to plant awn migration. *Veterinary Surgery*, *48*(7), 1309-1317.

Gou, X., Jiao, W., Chen, H., Tan, Y., Fan, Q., Liu, H., ... & Chen, J. (2025). A clinically applicable method for early interstitial lung disease detection in incident rheumatoid arthritis cases: integration of protein biomarkers and clinical factors. *Annals of Medicine*, *57*(1), 2576636.

Graham, A. M., Tefft, K. M., Stowe, D. M., Jacob, M. E., Robertson, J. B., & Hawkins, E. C. (2021). Factors associated with clinical interpretation of tracheal wash fluid from dogs with respiratory disease: 281 cases (2012-2017). *Journal of Veterinary Internal Medicine*, *35*(2), 1073-1079.

Greenway, C., Rozanski, E., Johnson, K., Cornejo, L., Abelson, A., & Robinson, N. (2019). Fatal hemoptysis after bronchoscopic biopsy in a dog. *Journal of Veterinary Internal Medicine*, *33*(6), 2718-2724.

Grobman, M. E., Masseau, I., & Reinero, C. R. (2019). Aerodigestive disorders in dogs evaluated for cough using respiratory fluoroscopy and videofluoroscopic swallow studies. *The Veterinary Journal*, *251*, 105344.

Guyton, A. C., & Hall, J. E. (2011). *Guyton and Hall textbook of medical physiology*. Elsevier.
Hardie, E. (2014). Trachea and bronchus. In M. M. Fossum (Ed.), *Feline soft tissue and general surgery* (pp. 531–540). Elsevier.

Harrison, J. M., Quanstrom, L. M., Robinson, A. R., Wobeser, B., Anderson, S. L., & Singh, B. (2017). Expression of von Willebrand factor, pulmonary intravascular macrophages, and Toll-like receptors in lungs of septic foals. *Journal of veterinary science*, *18*(1), 17-23.

Hawkins, E. C., & DeNicola, D. B. (1990). Cytologic analysis of tracheal wash specimens and bronchoalveoler lavage fluid in the diagnosis of mycotic infections in dogs. *Journal of the American Veterinary Medical Association*, *197*(1), 79-83.

Hawkins, E. C., DeNicola, D. B., & Plier, M. L. (1995). Cytological analysis of bronchoalveoler lavage fluid in the diagnosis of spontaneous respiratory tract disease in dogs: a retrospective study. *Journal of Veterinary Internal Medicine*, *9*(6), 386-392.

Hawkins, E. C., Rogala, A. R., Large, E. E., Bradley, J. M., & Grindem, C. B. (2006). Cellular composition of bronchial brushings obtained from healthy dogs and dogs with chronic cough and cytologic composition of bronchoalveoler lavage fluid obtained from dogs with chronic cough. *American journal of veterinary research*, *67*(1), 160-167.

Hlastala, M. P., & Berger, A. J. (2001). *Physiology of respiration*. Oxford University Press.
Holt, P. G. (2005). Pulmonary dendritic cells in local immunity to inert and pathogenic antigens in the respiratory tract. *Proceedings of the American Thoracic Society*, *2*(2), 116-120.

Houtmeyers, E., Gosselink, R., Gayan-Ramirez, G., & Decramer, M. (1999). Regulation of mucociliary clearance in health and disease. *European Respiratory Journal*, *13*(5), 1177-1188.

Hsia, C. C., Hyde, D. M., & Weibel, E. R. (2016). Lung structure and the intrinsic challenges of gas exchange. *Comprehensive physiology*, *6*(2), 827-895.

Hussell, T., & Bell, T. J. (2014). Alveoler macrophages: plasticity in a tissue-specific context. *Nature reviews immunology*, *14*(2), 81-93.

Ishikawa, N., Hattori, N., Yokoyama, A., & Kohno, N. (2012). Utility of KL-6/MUC1 in the clinical management of interstitial lung diseases. *Respiratory investigation*, *50*(1), 3-13.

Ishizaka, A., Matsuda, T., Albertine, K. H., Koh, H., Tasaka, S., Hasegawa, N., ... & Hashimoto, S. (2004). Elevation of KL-6, a lung epithelial cell marker, in plasma and epithelial lining fluid in acute respiratory distress syndrome. *American Journal of Physiology-Lung Cellular and Molecular Physiology*, *286*(6), L1088-L1094.

Iwamoto, H., Gao, J., Pulkkinen, V., Toljamo, T., Nieminen, P., & Mazur, W. (2014). Soluble receptor for advanced glycation end-products and progression of airway disease. *BMC pulmonary medicine*, *14*(1), 68.

Jabaudon, M., Blondonnet, R., Pereira, B., Cartin-Ceba, R., Lichtenstern, C., Mauri, T., ... & Calfee, C. S. (2018). Plasma sRAGE is independently associated with increased mortality in ARDS: a meta-analysis of individual patient data. *Intensive care medicine*, *44*(9), 1388-1399.

Jeffery, P. K., & Reid, L. (1975). New observations of rat airway epithelium: a quantitative and electron microscopic study. *Journal of anatomy*, *120*(Pt 2), 295.

Jennings, R., & Premanandan, C. (2021). *Veterinary histology: Respiratory system – Bronchioles and alveoli*. Ohio State University Pressbooks.

Jergens, A. E., & Heilmann, R. M. (2022). Canine chronic enteropathy—Current state-of-the-art and emerging concepts. *Frontiers in Veterinary Science*, *9*, 923013.

Johnson, L. (2001). Small animal bronchoscopy. *The Veterinary Clinics of North America. Small Animal Practice*, *31*(4), 691-705.

Johnson, L. (Ed.). (2020). *Canine and Feline Respiratory Medicine, An Issue of Veterinary Clinics of North America: Small Animal Practice* (Vol. 50, No. 2). Elsevier Health Sciences.

Johnson, L. R. (Ed.). (2013). Canine and feline respiratory medicine: An issue of *Veterinary Clinics of North America: Small Animal Practice* (Vol. 44, No. 1). Elsevier. ISBN: 978-0-323-26420-4

Johnson, L. R., & Drazenovich, T. L. (2007). Flexible bronchoscopy and bronchoalveoler lavage in 68 cats (2001–2006). *Journal of Veterinary Internal Medicine, 21*(2), 219–225.

Johnson, L. R., & Vernau, W. (2019). Bronchoalveoler lavage fluid lymphocytosis in 104 dogs (2006-2016). *Journal of Veterinary Internal Medicine*, *33*(3), 1315-1321.

Johnson, L. R., Johnson, E. G., Vernau, W., Kass, P. H., & Byrne, B. A. (2016). Bronchoscopy, imaging, and concurrent diseases in dogs with bronchiectasis:(2003–2014). *Journal of veterinary internal medicine*, *30*(1), 247-254.

Johnson, L. R., Queen, E. V., Vernau, W., Sykes, J. E., & Byrne, B. A. (2013). Microbiologic and cytologic assessment of bronchoalveoler lavage fluid from dogs with lower respiratory tract infection: 105 cases (2001–2011). *Journal of Veterinary Internal Medicine*, *27*(2), 259-267.

Junqueira, L. C., & Mescher, A. L. (2013). *Junqueira's basic histology: text & atlas/Anthony L. Mescher*. New York [etc.]: McGraw-Hill Medical.

Kida, Y., Ohshimo, S., Ota, K., Tamura, T., Otani, T., Une, K., ... & Tanigawa, K. (2012). KL-6, a Human MUC1 Mucin, as a prognostic marker for diffuse alveoler hemorrhage syndrome. *Orphanet Journal of Rare Diseases*, *7*(1), 99.

King, M. (2006). Physiology of mucus clearance. *Paediatric respiratory reviews*, *7*, S212-S214.

Kipar, A., Meli, M. L., Failing, K., Euler, T., Gomes-Keller, M. A., Schwartz, D., ... & Reinacher, M. (2006). Natural feline coronavirus infection: differences in cytokine patterns in association with the outcome of infection. *Veterinary immunology and immunopathology*, *112*(3-4), 141-155.

Knowles, M. R., & Boucher, R. C. (2002). Mucus clearance as a primary innate defense mechanism for mammalian airways. *The Journal of clinical investigation*, *109*(5), 571-577.

Kogan, D. A., Johnson, L. R., Jandrey, K. E., & Pollard, R. E. (2008). Clinical, clinicopathologic, and radiographic findings in dogs with aspiration pneumonia: 88 cases (2004–2006). *Journal of the American Veterinary Medical Association*, *233*(11), 1742-1747.

Koyama, S., Sato, E., Haniuda, M., Numanami, H., Nagai, S., & Izumi, T. (2002). Decreased level of vascular endothelial growth factor in bronchoalveoler lavage fluid of normal smokers and patients with pulmonary fibrosis. *American journal of respiratory and critical care medicine*, *166*(3), 382-385.

König, H. E., & Liebich, H. G. (2020). Veterinary anatomy of domestic animals. *Textbook and color atlas*.

Kuert, S., Holland-Letz, T., Friese, J., & Stachon, A. (2011). Association of nucleated red blood cells in blood and arterial oxygen partial tension. *Clinical Chemistry and Laboratory Medicine, 49*(2), 257–263.

Kumar, V., Abbas, A. K., & Aster, J. C. (2021). *Robbins y Cotran. Patología estructural y funcional*. Elsevier Health Sciences.

Lambrecht, B. N. (2006). Alveoler macrophage in the driver's seat. *Immunity*, *24*(4), 366-368.

Le Boedec, K., Roady, P. J., & O'Brien, R. T. (2014). A case of atypical diffuse feline fibrotic lung disease. *Journal of feline medicine and surgery*, *16*(10), 858-863.

Lenting, P. J., Christophe, O. D., & Denis, C. V. (2015). von Willebrand factor biosynthesis, secretion, and clearance: connecting the far ends. *Blood, The Journal of the American Society of Hematology*, *125*(13), 2019-2028.

Levitan, D., & Kimmel, S. (2008). Flexible endoscopy: respiratory tract. In *BSAVA manual of canine and feline endoscopy and endosurgery* (pp. 84-96). BSAVA Library.

Levy, N., Ballegeer, E., & Koenigshof, A. (2019). Clinical and radiographic findings in cats with aspiration pneumonia: retrospective evaluation of 28 cases. *Journal of Small Animal Practice*, *60*(6), 356-360.

Lippi, I., Mannucci, T., Della Santa, D., Barella, G., Oranges, M., & Citi, S. (2019). Emphysematous cystitis: retrospective evaluation of predisposing factors and ultrasound features in 36 dogs and 2 cats. *The Canadian Veterinary Journal*, *60*(5), 514.

Macdonald, E. S., Norris, C. R., Berghaus, R. B., & Griffey, S. M. (2003). Clinicopathologic and radiographic features and etiologic agents in cats with histologically confirmed infectious pneumonia: 39 cases (1991–2000). *Journal of the American Veterinary Medical Association*, *223*(8), 1142-1150.

MacPhail, C. M., & Monnet, E. (2001). Outcome of and postoperative complications in dogs undergoing surgical treatment of laryngeal paralysis: 140 cases (1985–1998). *Journal of the American Veterinary Medical Association*, *218*(12), 1949-1956.

Maher, T. M. (2022). Biomarkers for interstitial lung abnormalities: a stepping-stone toward idiopathic pulmonary fibrosis prevention?. *American Journal of Respiratory and Critical Care Medicine*, *206*(3), 244-246.

Marik, P. E. (2001). Aspiration pneumonitis and aspiration pneumonia. *New England Journal of Medicine*, *344*(9), 665-671.

Marschall, J., & Hartmann, K. (2008). Avian influenza A H5N1 infections in cats. *Journal of feline medicine and surgery*, *10*(4), 359-365.

Mason, R. J., & Williams, M. C. (1977). Type II alveoler cell: defender of the alveolus. *American review of respiratory disease*, *115*(S), 81-91.

Maxie, M. G., & Miller, M. A. (2015). Introduction to the diagnostic process. *Pathology of Domestic Animals; Maxie, MG, Jubb, KVF, Kennedy, PC, Palmer, N., Eds*, 1-15.

McKiernan, B. C. (2021). Bronchoscopy. *Veterinary endoscopy for the small animal practitioner*, 195-215.

McKiernan, B. C., Smith, A. R., & Kissil, M. (1984). Bacterial isolates from the lower trachea of clinically healthy dogs. *Journal of the American Animal Hospital Association, 20*, 139–142.

Menard, J., Porter, I., Lerer, A., Robbins, S., Johnson, P. J., & Goggs, R. (2022). Serial evaluation of thoracic radiographs and acute phase proteins in dogs with pneumonia. *Journal of Veterinary Internal Medicine*, *36*(4), 1430-1443.

Menk, M., Giebelhäuser, L., Vorderwülbecke, G., Gassner, M., Graw, J. A., Weiss, B., … Weber-Carstens, S. (2018). Nucleated red blood cells as predictors of mortality in patients with acute respiratory distress syndrome (ARDS): An observational study. *Annals of Intensive Care, 8*, 42.

Mercer, R. R., Laco, J. M., & Crapo, J. D. (1987). Three-dimensional reconstruction of alveoli in the rat lung for pressure-volume relationships. *Journal of Applied Physiology*, *62*(4), 1480-1487.

Millan-Billi, P., Castellví, I., Martinez-Martinez, L., Mariscal, A., Barril, S., D'Alessandro, M., ... & Castillo, D. (2024). Diagnostic value of Krebs von den Lungen (KL-6) for interstitial lung disease: a European prospective cohort. *Archivos de Bronconeumología*, *60*(6), 350-355.

Moise, N. S., Wiedenkeller, D., Yeager, A. E., Blue, J. T., & Scarlett, J. (1989). Clinical, radiographic, and bronchial cytologic features of cats with bronchial disease: 65 cases (1980–1986). *Journal of the American Veterinary Medical Association*, *194*(10), 1467-1473.

Monne Rodriguez, J. M., Leeming, G., Köhler, K., & Kipar, A. (2017). Feline herpesvirus pneumonia: investigations into the pathogenesis. *Veterinary pathology*, *54*(6), 922-932.

Mühlfeld, C. (2008). Translocation and cellular entering mechanisms of nanoparticles in the respiratory tract. *Swiss medical weekly*, *138*(2728), 387-391.

Nafe, L. A., DeClue, A. E., & Reinero, C. R. (2011). Storage alters feline bronchoalveoler lavage fluid cytological analysis. *Journal of feline medicine and surgery*, *13*(2), 94-100.

Nafe, L. A., DeClue, A. E., Lee-Fowler, T. M., Eberhardt, J. M., & Reinero, C. R. (2010). Evaluation of biomarkers in bronchoalveoler lavage fluid for discrimination between asthma and chronic bronchitis in cats. *American Journal of Veterinary Research*, *71*(5), 583-591.

Nafe, L. A., Grobman, M. E., Masseau, I., & Reinero, C. R. (2018). Aspiration-related respiratory disorders in dogs. *Journal of the American Veterinary Medical Association*, *253*(3), 292-300.

Nerhagen, S., & Shiel, R. E. (2018). Chronic pneumonia and focal bronchiectasis in a Siberian husky dog. *Veterinary Record Case Reports*, *6*(1), e000543.

Niinikoski, I., Kouki, S., Koho, N., Aromaa, M., Holopainen, S., Laurila, H. P., ... & Rajamäki, M. M. (2022). Evaluation of VEGF-A and CCL2 in dogs with brachycephalic obstructive airway syndrome or canine idiopathic pulmonary fibrosis and in normocephalic dogs. *Research in Veterinary Science*, *152*, 557-563.

Norris, C. R., & Gershwin, L. J. (2003). Evaluation of systemic and secretory IgA concentrations and immunohistochemical stains for IgA-containing B cells in mucosal tissues of an Irish setter with selective IgA deficiency. *Journal of the American Animal Hospital Association*, *39*(3), 247-250.

Norris, C. R., & Samii, V. F. (2000). Clinical, radiographic, and pathologic features of bronchiectasis in cats: 12 cases (1987–1999). *Journal of the American Veterinary Medical Association*, *216*(4), 530-534.

Norris, C. R., Griffey, S. M., Samii, V. F., Christopher, M. M., & Mellema, M. S. (2002). Thoracic radiography, bronchoalveoler lavage cytopathology, and pulmonary parenchymal histopathology: a comparison of diagnostic results in 11 cats. *Journal of the American Animal Hospital Association*, *38*(4), 337-345.

Nunn, J. F. (2013). *Applied respiratory physiology*. Butterworth-Heinemann.
Ochs, M., & Weibel, E. R. (2008). Functional design of the human lung for gas exchange. *Fishman's pulmonary diseases and disorders*, *2*, 23-69.

Ogden, J., Ovbey, D., & Saile, K. (2019). Effects of preoperative cisapride on postoperative aspiration pneumonia in dogs with laryngeal paralysis. *Journal of Small Animal Practice*, *60*(3), 183-190.

Ohshimo, S., Ishikawa, N., Horimasu, Y., Hattori, N., Hirohashi, N., Tanigawa, K., & Kohno, N. (2014). KL-6, a human MUC1 mucin, as a prognostic marker for interstitial lung diseases. Respiratory Medicine, 108(4), 570–577.

Padrid, P. (2000). Feline asthma: diagnosis and treatment. *Veterinary Clinics: Small Animal Practice*, *30*(6), 1279-1293.

Padrid, P. A., Hornof, W. J., Kurpershoek, C. J., & Cross, C. E. (1990). Canine chronic bronchitis: a pathophysiologic evaluation of 18 cases. *Journal of Veterinary Internal Medicine*, *4*(3), 172-180.

Palaseweenun, P., Hagen-Plantinga, E. A., Schonewille, J. T., Koop, G., Butre, C., Jonathan, M., ... & Hendriks, W. H. (2021). Urinary excretion of advanced glycation end products in dogs and cats. *Journal of Animal Physiology and Animal Nutrition*, *105*(1), 149-156.

Peeters, D. E., McKiernan, B. C., Weisiger, R. M., Schaeffer, D. J., & Clercx, C. (2000). Quantitative bacterial cultures and cytological examination of bronchoalveoler lavage specimens in dogs. *Journal of Veterinary Internal Medicine*, *14*(5), 534-541.

Pereira, P. R., Argenta, F. F., Rolim, V. M., de Oliveira, E. C., Sonne, L., Pavarini, S. P., & Driemeier, D. (2017). Estudo retrospectivo de pneumonia por Aelurostrongylus abstrusus em gatos. *Acta Scientiae Veterinariae*, *45*, 1-8.

Pikora, K., Krętowska-Grunwald, A., Krawczuk-Rybak, M., & Sawicka-Żukowska, M. (2023). Diagnostic value and prognostic significance of nucleated red blood cells (NRBCs) in selected medical conditions. *Cells, 12*(14), 1817.

Plopper, C. G., Mariassy, A. T., Wilson, D. W., Alley, J. L., Nishio, S. J., & Nettesheim, P. (1983). Comparison of nonciliated tracheal epithelial cells in six mammalian species: ultrastructure and population densities. *Experimental lung research*, *5*(4), 281-294.

Priestnall, S. L., Erles, K., Brooks, H. W., Cardwell, J. M., Waller, A. S., Paillot, R., ... & Schöniger, S. (2010). Characterization of pneumonia due to Streptococcus equi subsp. zooepidemicus in dogs. *Clinical and Vaccine Immunology*, *17*(11), 1790-1796.

Radford, A. D., Addie, D., Belák, S., Boucraut-Baralon, C., Egberink, H., Frymus, T., ... & Horzinek, M. C. (2009). Feline calicivirus infection: ABCD guidelines on prevention and management. *Journal of feline medicine and surgery*, *11*(7), 556-564.

Rakich, P. M., & Latimer, K. S. (1989). Cytology of the respiratory tract. *Veterinary Clinics of North America: Small Animal Practice*, *19*(5), 823-850.

Randell, S. H., & Boucher, R. C. (2006). Effective mucus clearance is essential for respiratory health. *American journal of respiratory cell and molecular biology*, *35*(1), 20-28.

Rawlins, E. L., Okubo, T., Xue, Y., Brass, D. M., Auten, R. L., Hasegawa, H., ... & Hogan, B. L. (2009). The role of Scgb1a1+ Clara cells in the long-term maintenance and repair of lung airway, but not alveoler, epithelium. *Cell stem cell*, *4*(6), 525-534.

Reece, W. O., & Rowe, E. W. (2017). *Functional anatomy and physiology of domestic animals*. John Wiley & Sons.

Reinero, C. (2019). Interstitial lung diseases in dogs and cats part I: the idiopathic interstitial pneumonias. *The Veterinary Journal*, *243*, 48-54.

Reinero, C. R., Masseau, I., Grobman, M., Vientos-Plotts, A., & Williams, K. (2019). Perspectives in veterinary medicine: Description and classification of bronchiolar disorders in cats. *Journal of Veterinary Internal Medicine*, *33*(3), 1201-1221.

Reynolds, S. D., & Malkinson, A. M. (2010). Clara cell: progenitor for the bronchiolar epithelium. *The international journal of biochemistry & cell biology*, *42*(1), 1-4.

Rha, J. Y., & Mahony, O. (1999). Bronchoscopy in small animal medicine: indications, instrumentation, and techniques. *Clinical Techniques in Small Animal Practice*, *14*(4), 207-212.

Rodriguez, J. M., Köhler, K., & Kipar, A. (2018). Calicivirus co-infections in herpesvirus pneumonia in kittens. *The Veterinary Journal*, *236*, 1-3.

Rodriguez, J. M., Soare, T., Malbon, A., Blundell, R., Papoula-Pereira, R., Leeming, G., ... & Kipar, A. (2014). Alveoler macrophages are the main target cells in feline calicivirus-associated pneumonia. *The Veterinary Journal*, *201*(2), 156-165.

Rogers, D. F. (1994). Airway goblet cells: responsive and adaptable front-line defenders. *European Respiratory Journal*, *7*(9), 1690-1706.

Rose, M. C., & Voynow, J. A. (2006). Respiratory tract mucin genes and mucin glycoproteins in health and disease. *Physiological reviews*, *86*(1), 245-278.

Roudebush, P. (1990). Tracheobronchoscopy. *Veterinary Clinics of North America: Small Animal Practice*, *20*(5), 1297-1314.

Ruch-Gallie, R. A., Veir, J. K., Spindel, M. E., & Lappin, M. R. (2008). Efficacy of amoxycillin and azithromycin for the empirical treatment of shelter cats with suspected bacterial upper respiratory infections. *Journal of feline medicine and surgery*, *10*(6), 542-550.

Sanderson, M. J., & Sleigh, M. A. (1981). Ciliary activity of cultured rabbit tracheal epithelium: beat pattern and metachrony. *Journal of cell science*, *47*(1), 331-347.

Singh, B. (Ed.). (2017). *Dyce, Sack, and Wensing's textbook of veterinary anatomy* (5th ed.). Elsevier.

Slaviero, M., Ehlers, L. P., Argenta, F. F., Savi, C., Lopes, B. C., Pavarini, S. P., ... & Sonne, L. (2021). Causes and lesions of fatal pneumonia in domestic cats. *Journal of Comparative Pathology*, *189*, 59-71.

Sleigh, M. A., Blake, J. R., & Liron, N. (1988). The propulsion of mucus by cilia. *American Review of Respiratory Disease*, *137*(3), 726-741.

Šmit, I., & Vučković, M. (2024). Bronchoscopy and bronchoalveoler lavage in dogs and cats. *Veterinarska stanica*, *55*(4), 471-484.

Stachon, A., Segbers, E., Holland-Letz, T., Kempf, R., Hering, S., Krieg, M., & Höffken, G. (2007). Nucleated red blood cells in the blood of medical intensive care patients indicate increased mortality risk: A prospective cohort study. *Critical Care, 11*(3), R62.

Staub, N. C. (1978). Pulmonary edema: physiologic approaches to management. *Chest*, *74*(5), 559-564.

Stockham, S. L., & Scott, M. A. (Eds.). (2024). *Fundamentals of veterinary clinical pathology*. John Wiley & Sons.

Stone, K. C., Mercer, R. R., Gehr, P., Stockstill, B., & Crapo, J. D. (1992). Allometric relationships of cell numbers and size in the mammalian lung. *Am J Respir Cell Mol Biol*, *6*(2), 235-43.

Sukkar, M. B., Wood, L. G., Tooze, M., Simpson, J. L., McDonald, V. M., Gibson, P. G., & Wark, P. A. B. (2012). Soluble RAGE is deficient in neutrophilic asthma and COPD. *European Respiratory Journal*, *39*(3), 721-729.

Sura, R., Van Kruiningen, H. J., DebRoy, C., Hinckley, L. S., Greenberg, K. J., Gordon, Z., & French, R. A. (2007). Extraintestinal pathogenic Escherichia coli-induced acute necrotizing pneumonia in cats. *Zoonoses and Public Health*, *54*(8), 307-313.

Sykes, J. E. (2012). Actinomycosis and nocardiosis. *Infectious diseases of the dog and cat*, 490-495.

Sykes, J. E., Sturges, B. K., Cannon, M. S., Gericota, B., Higgins, R. J., Trivedi, S. R., ... & Wisner, E. R. (2010). Clinical signs, imaging features, neuropathology, and outcome in cats and dogs with central nervous system cryptococcosis from California. *Journal of Veterinary Internal Medicine*, *24*(6), 1427-1438.

Taha-Abdelaziz, K., Bassel, L. L., Harness, M. L., Clark, M. E., Register, K. B., & Caswell, J. L. (2016). Cilia-associated bacteria in fatal Bordetella bronchiseptica pneumonia of dogs and cats. *Journal of Veterinary Diagnostic Investigation*, *28*(4), 369-376.

Tart, K. M., Babski, D. M., & Lee, J. A. (2010). Potential risks, prognostic indicators, and diagnostic and treatment modalities affecting survival in dogs with presumptive aspiration pneumonia: 125 cases (2005–2008). *Journal of Veterinary Emergency and Critical Care*, *20*(3), 319-329.

Tenwolde, A. C., Johnson, L. R., Hunt, G. B., Vernau, W., & Zwingenberger, A. L. (2010). The role of bronchoscopy in foreign body removal in dogs and cats: 37 cases (2000–2008). *Journal of Veterinary Internal Medicine*, *24*(5), 1063-1068.

The jamovi project (2022). jamovi. (Version 2.3) [Computer Software].

The jamovi project (2023). jamovi. (Version 2.4) [Computer Software].

Thiry, E., Addie, D., Belák, S., Boucraut-Baralon, C., Egberink, H., Frymus, T., ... & Horzinek, M. C. (2009). H5N1 avian influenza in cats. ABCD guidelines on prevention and management. *Journal of Feline Medicine & Surgery*, *11*(7), 615-618.

Thompson, A. B., Teschler, H., Wang, Y. M., Konietzko, N., & Costabel, U. (1996). Preparation of bronchoalveoler lavage fluid with microscope slide smears. *European Respiratory Journal*, *9*(3), 603-608.

Tobias, K. M., & Johnston, S. A. (Eds.). (2012). *Veterinary surgery: Small animal* (set). Saunders, an imprint of Elsevier.

Troiano, D., & Zarelli, M. (2019). Multimodality imaging of primary ureteral hemangiosarcoma with thoracic metastasis in an adult dog. *Veterinary Radiology & Ultrasound*, *60*(4), E38-E41.

Trzil, J. E., & Reinero, C. R. (2014). Update on feline asthma. *Veterinary Clinics: Small Animal Practice*, *44*(1), 91-105.

Venema, C., Patterson, C., & Venema, C. M. (2010). Feline asthma: what's new and where might clinical practice be heading?. *Journal of feline medicine and surgery*, *12*(9), 681-692.

Vientós-Plotts, A. I., Ericsson, A. C., Rindt, H., & Reinero, C. R. (2021). Blood cultures and blood microbiota analysis as surrogates for bronchoalveoler lavage fluid analysis in dogs with bacterial pneumonia. *BMC Veterinary Research*, *17*(1), 129.

Viitanen, S. J., Lappalainen, A. K., Christensen, M. B., Sankari, S., & Rajamäki, M. M. (2017). The utility of acute-phase proteins in the assessment of treatment response in dogs with bacterial pneumonia. *Journal of veterinary internal medicine*, *31*(1), 124-133.

Viitanen, S. J., Lappalainen, A., & Rajamäki, M. M. (2015). Co-infections with respiratory viruses in dogs with bacterial pneumonia. *Journal of Veterinary Internal Medicine*, *29*(2), 544-551.

Voynow, J. A., & Rubin, B. K. (2009). Mucins, mucus, and sputum. *Chest*, *135*(2), 505-512.

Vrolyk, V., Wobeser, B. K., Al-Dissi, A. N., Carr, A., & Singh, B. (2017). Lung inflammation associated with clinical acute necrotizing pancreatitis in dogs. *Veterinary Pathology*, *54*(1), 129-140.

Wagner, P. D. (2014). The physiological basis of pulmonary gas exchange: implications for clinical interpretation of arterial blood gases. *European Respiratory Journal*, *45*(1), 227-243.

Wanner, A., Salathé, M., & O'Riordan, T. G. (1996). Mucociliary clearance in the airways. *American journal of respiratory and critical care medicine*, *154*(6), 1868-1902.

Watson, P. J., Herrtage, M. E., Peacock, M. A., & Sargan, D. R. (1999). Primary ciliary dyskinesia in Newfoundland dogs. *Veterinary Record*, *144*(26), 718-725.

Weibel, E. R. (2009). What makes a good lung?. *Swiss medical weekly*, *139*(2728), 375-386.

Weibel, E. R. (2015). On the tricks alveoler epithelial cells play to make a good lung. *American journal of respiratory and critical care medicine*, *191*(5), 504-513.

West, J. B. (2011). *Pulmonary pathophysiology: the essentials*. Lippincott blons & Wilkins.

West, J. B. (2012). *Respiratory physiology: the essentials*. Lippincott Williams & Wilkins.

Williams, K., Malarkey, D., Cohn, L., Patrick, D., Dye, J., & Toews, G. (2004). Identification of spontaneous feline idiopathic pulmonary fibrosis: morphology and ultrastructural evidence for a type II pneumocyte defect. *Chest*, *125*(6), 2278-2288.

Wright, J. R. (1997). Immunomodulatory functions of surfactant. *Physiological reviews*, *77*(4), 931-962

İNTİHAL RAPORU İLK SAYFASI

DİFFUZ İNTERSTİSYEL PNÖMONİLİ KEDİLERDE EPİTELYAL VE ENDOTELYAL BİYOMARKERLARIN DİAGNOSTİK ÖNEMİ

ORİJİNALLİK RAPORU

%6	%5	%4	%3
BENZERLİK ENDEKSİ	İNTERNET KAYNAKLARI	YAYINLAR	ÖĞRENCİ ÖDEVLERİ

BİRİNCİL KAYNAKLAR

1	Submitted to The Scientific & Technological Research Council of Turkey (TUBITAK) Öğrenci Ödevi	%1
2	acikbilim.yok.gov.tr İnternet Kaynağı	%1
3	Submitted to CSU, Hayward Öğrenci Ödevi	<%1
4	dergipark.org.tr İnternet Kaynağı	<%1
5	Önal, Yakup. "Çimento Kaplanmiş Geotekstil ile Stabilize Edilmiş Karayolu Taban Zemininin Statik ve Tekrarli Yükler Altindaki Davranişinin Deneysel Olarak Değerlendirilmesi", Osmaniye Korkut Ata University (Turkey), 2025 Yayın	<%1
6	Submitted to Istanbul University Öğrenci Ödevi	<%1