

T.C.
İSTANBUL ÜNİVERSİTESİ-CERRAHPAŞA
CERRAHPAŞA TIP FAKÜLTESİ
PLASTİK, REKONSTRÜKTİF VE ESTETİK
CERRAHİ ANABİLİM DALI

MANDİBULER BİLATERAL SAGİTTAL SPLİT OSTEOTOMİ SONRASI LİNGUAL FRAKTÜR PATERNLERİ VE VERTİKAL RAMUS KALINLIĞI İLE İLİŞKİSİ

PLASTİK, REKONSTRÜKTİF VE ESTETİK CERRAHİ UZMANLIK TEZİ

Dr. KORAY TEMİZ

TEZ DANIŞMANI

Doç. Dr. HAKAN ARSLAN

İSTANBUL – 2021

T.C.

İSTANBUL ÜNİVERSİTESİ-CERRAHPAŞA

CERRAHPAŞA TIP FAKÜLTESİ

PLASTİK, REKONSTRÜKTİF VE ESTETİK CERRAHİ ANABİLİM DALI

MANDİBULER BİLATERAL SAGİTTAL SPLİT OSTEOTOMİ SONRASI LİNGUAL FRAKTÜR PATERNLERİ VE VERTİKAL RAMUS KALINLIĞI İLE İLİŞKİSİ

PLASTİK, REKONSTRÜKTİF VE ESTETİK CERRAHİ UZMANLIK TEZİ

Dr. KORAY TEMİZ

TEZ DANIŞMANI

Doç. Dr. HAKAN ARSLAN

İSTANBUL – 2021

ÖNSÖZ

Asistanlık eğitimim boyunca bilgi ve becerilerinin yanı sıra tecrübelerinden büyük kazanç sağladığım ve yetişmemde sonsuz emekleri olan değerli hocalarım emekli öğretim üyesi Sn. Prof. Dr. Muzaffer ALTINDAŞ emekli öğretim üyesi Sn. Prof. Dr. M. Zeki GÜZEL, Sn. Prof. Dr. Oğuz ÇETİNKALE, Sn. Prof. Dr. Yağmur AYDIN, Sn. Prof. Dr. Arif TÜRKMEN, Sn. Doç. Dr. Hakan ARSLAN, Sn. Doç. Dr. Semih BAĞHAKİ ve Sn. Doç. Dr. Anıl DEMİRÖZ'e sonsuz teşekkürlerimi arz ederim.

İhtisas hayatımın ilk gününden itibaren benden destek, birikim ve hoşgörülerini esirgemeyen tez danışmanı hocam Doç. Dr. Hakan ARSLAN'a, ve tüm ihtisas hayatım boyunca kader birliği yaptığım çalışma arkadaşlarım Dr. Başak DAĞHAN'a, Dr. Uğur ÇELİK'e, Dr. Fatih ÇINAR'a, Dr. Servet Yekta AYDIN'a, Dr. Can Ege YALÇIN'a, Dr. Cemal Burak SİRKECİ'ye, Dr. Ersin YAVUZ'a, Dr Mehmet DEMİR'e, Dr Serkan MELENKİŞ'e, Dr Esra Zeynep KURTOĞLU'na, Dr İsmail ÖZPÜR'e ve ayrıca Op. Dr. Alp ERCAN'a, Op. Dr. Mehmet Fatih OKYAY'a, Op. Dr. Royal KHANKİSİYEV'e, Op. Dr. Tuğba Feryal YILDIZ DEĞER'e, Op. Dr. Hasan KÖMÜRCÜ'ye, Op. Dr. Şamil SÜLEYMANOV'a ve Op. Dr. Mehmet Beşir ÖNER'e sonsuz teşekkür ederim. Plastik Cerrahi Kliniği hemşire, personel ve tüm çalışanlarına teşekkürlerimi sunarım.

Tez hazırlama sürecimde destek, birikim ve hoşgörülerini esirgemeyen Sn. Ortodontist Prof. Dr. Korkmaz SAYINSU'ya sonsuz teşekkürlerimi arz ederim.

Marmara Üniversitesi Tıp Fakültesi tıp eğitimi süreci ve özellikle cerrahi asistanlığına adaptasyon sürecinde bilgi, birikim, deneyimlerinden faydalandığım ve desteğini esirgemeyen şu an İstanbul Üniversitesi-Cerrahpaşa, Cerrahpaşa Tıp Fakültesi Göğüs Cerrahisi Anabilim Dalı'nda görevli Sn. Doç. Dr. Hasan Volkan KARA'ya sonsuz teşekkürlerimi arz ederim.

Tez hazırlama ve uzmanlık sınavına hazırlık sürecimde daima bana eşlik eden A. Henry TEMİZ'e sonsuz teşekkürlerimi ederim.

Tez hazırlama sürecimde benimle mesleki bilgi ve becerilerini paylaşan değerli arkadaşım Endüstriyel Tasarımcı Buğra YILMAZ'a sonsuz teşekkür ederim.

Tüm hayatım boyunca desteklerini benden esirgemeyen, aramızdan erken ayrılan en büyük destekçim sevgili annem Sn.Nezahat YILDIZ TEMİZ'e, sevgili babam Sn. Sinan TEMİZ'e ve sevgili ağabeyim Sn. Şafak TEMİZ'e ve hayatıma girdiği ilk günden bu yana tez sürecinde olduğu gibi her konuda daima desteğini hissettiren hayat arkadaşım Sn. Dr. Sera Nur YÜCESOY'a sonsuz teşekkürlerimi bir borç bilirim.

Dr. Koray TEMİZ

İstanbul 2021

İÇİNDEKİLER

SİMGE VE KISALTMALAR ..... **I**

ŞEKİLLER DİZİNİ ..... **II**

TABLOLAR DİZİNİ ..... **IV**

ETİK KURUL ONAYI ..... **VI**

TEZ/PROJE FİNANSAL DESTEK BİLDİRİMİ ..... **VII**

ÖZET ..... **VIII**

ABSTRACT ..... **X**

1 GİRİŞ **1**

2 GENEL BİLGİLER **3**

2.1 Mandibula **3**

2.1.1 Anatomi **3**

2.2 Bilateral Sagittal Split Ramus Osteotomi **6**

2.2.1 Bilateral Sagittal Split Osteotomi Endikasyon ve Kontraendikasyonları **10**

2.2.2 Bilateral Sagittal Split Osteotomi Avantajları **10**

2.2.3 Bilateral Sagittal Split Osteotomi Dezavantajları **11**

3 GEREÇ VE YÖNTEM **12**

3.1 Örneklem Grubu **12**

3.2 Cerrahi Protokol **12**

3.3 Verilerin Toplanması ve Ölçümler **13**

3.4 İstatistiksel Analiz **20**

4 BULGULAR **22**

5 TARTIŞMA **35**

6 SONUÇ **44**

7 KAYNAKLAR **46**

8 ÖZGEÇMİŞ **48**

9 İNTİHAL TARAMA RAPORU **49**

SİMGE VE KISALTMALAR

BSSRO: Bilateral Sagittal Split Ramus Osteotomi

BSSO: Bilateral Sagittal Split Osteotomi

SSRO: Sagittal Split Osteotomi

İAS: İnfraAlveoler Sinir

KIBT: Konik Işınlı Bilgisayarlı Tomografi

3B: 3 Boyutlu

TME: TemporoMandibuler Eklem

CM: Santimetre

MM: Milimetre

HE: Hunsuck/Epker

ODP: Obwegeser/DalPont

MMF: Maksillomandibuler Fiksasyon

AP: Anteroposterior

SI: Superoinferior

D: Düzlem

ŞEKİLLER DİZİNİ

Şekil 1. Mandibula posteriordan görünüm

Şekil 2. Mandibula lingual taraf görünümü

Şekil 3. Mandibuler sinirin dalı olan İnfraalveoler sinirin seyri (12)

Şekil 4. Subapikal Osteotomi (17)

Şekil 5. a. Body osteotomi **b.** Horizontal ramus osteotomi (17)

Şekil 6. Limberg'in posterior oblik ramus osteotomisi (17)

Şekil 7. Trauner'in osteotomisi **a.** Mandibuler kanal üzerinden ve posteriorundan geçen ters L şekilli osteotomi dizaynı **b.** Proksimal bölümün lingual tarafına tel ile sabitlenmiş İAS'ı içeren distal bölüm (2)

Şekil 8. Mandibuler osteotomiler **a.**Wassmund, ters L osteotomi **b.**Caldwell, C şekilli osteotomi (17)

Şekil 9. Obwegeser osteotomisi (2)

Şekil 10. a. Obwegeser osteotomisi **b.** DalPont modifikasyonu **c.** Hunsuck modifikasyonu (19)

Şekil 11. Vertikal osteotomi **a.** Lingual kortekse uzanımlı osteotomi **b.** Bukkal kortekte sonlandırılan osteotomi (3)

Şekil 12. Düzlem 1-7

Şekil 13. Düzlemlerin birbirine eşit uzaklıkta beş noktaya ayrılması ve her noktanın lingual korteks, bukkal korteks ve kanselöz kemik kalınlık ölçümleri

Şekil 14. Preoperatif görüntüye kırık noktası iz düşümü taşınması **a**. İlgili düzlemde oluşan lingual taraf kırık noktasının postoperatif görüntü üzerindeki konumu **b.** İlgili düzlemdeki kırık noktasının preoperatif görüntü üzerindeki iz düşümü **c.** Ölçümler

Şekil 15. Cerrahi bölge izole edilmiş hemimandibula

Şekil 16. Hacim hesaplaması **a.** Total (kanselöz+kortikal) hacim **b.** Kanselöz kemik hacmi

Şekil 17. Preoperatif görüntü üzerinde ilgili düzlem alan ölçümleri **a.** Total kemik alanı **b.** Kanselöz kemik alanı

Şekil 18. Postoperatif görüntü üzerinde ilgili düzlem alan ölçümleri **a.** Kırık posteriorunda total kemik alanı **b.** Kırık posteriorunda kanselöz kemik alanı

Şekil 19. 42 hemimandibuladan elde edilen veriler kullanılarak yapılan ölçülü çizimler üzerinden elde edilen iki boyutlu modelde Düzlem 2-5 arası mandibular kanal seyri ve kırık hattı ile ilişkisi

Şekil 20. 42 hemimandibuladan elde edilen veriler kullanılarak yapılan ölçülü çizimler üzerinden elde edilen iki boyutlu modellerde mandibuler kanal Düzlem 2-5 seyri **a.** D2 **b.** D3 **c.** D4 **d.** D5

Şekil 21. Ölçümlü çizim ile elde edilen ortalama hemimandibulada ortalama kanselöz kemiğin bittiği yer ve ortalama kırık kattınn iki boyutlu modelde görünümü

Şekil 22. Ölçümlü çizimde yedi düzlemin alt bölge kanselöz:kortikal kemik oranları ve kırık hattının seyri

Şekil 23. LSS 4 Kırık tipine sahip hemimandibula-1

Şekil 24. LSS 4 Kırık tipine sahip hemimandibula-2

TABLOLAR DİZİNİ

Tablo 1. Düzlemlerin bulunduğu bölgeler ve anatomik planlar

Tablo 2. Demografik bilgiler

Tablo 3. Maloklüzyon tipleri ve uygulanan cerrahi işlemler

Tablo 4. LSS-Hacim ilişkisi

Tablo 5. Hacimsel ortalama kanselöz:kortikal oranın altında (Grup 1) ve üstünde (Grup 2) olan grupların LSS kırık tipi ile ilişkisi

Tablo 6. Preoperatif ramus, angulus ve body bölgelerinin kanselöz:kortikal kemik oranları

Tablo 7. Bölgesel ortalama kanselöz:kortikal oranın altında ve üstünde olan grupların LSS kırık tipi ile ilişkisi

Tablo 8. Ramus, angulus ve body'nin kanselöz:kortikal oranlarının hacimsel kanselöz:kortikal oran ile ilişkisi

Tablo 9. Ramus, angulus ve body bölgelerinde total kanselöz:kortikal, kırık noktasının posteriorunda kalan bölgenin ve kırık noktasının anteriorunda kalan bölgenin kanselöz ve kortikal oranları ilişkileri

Tablo 10. Ramus, angulus ve body'de oluşan kırık noktasının posterior komşu noktasının ortalama kanselöz:kortikal oranının ilgili bölgenin preoperatif ortalama kanselöz:kortikal oranı ile ilişkisi

Tablo 11. Ramus, angulus lingual taraf ve body'de inferior sınırda oluşan kırık noktası ortalama korteks kalınlıkları

Tablo 12. Ramus, angulus ve body bölgelerinde oluşan lingual kırık noktalarının birbirleri ile ilişkisi

Tablo 13. 2, 3, 4, 5, 6 ve 7. Düzlemlerde kırık noktasının kanselöz:kortikal, kırık noktası anterior ve posteriordaki komşu noktaların kanselöz:kortikal oranları ile ilişkisi

Tablo 14. Ramus ve angulus bölgeleri için kırık noktası, kırık noktası anteriorunda ve posteriorunda bulunan komşu nokta lingual korteks; body için kırık noktası, superior ve inferiorunda bulunan komşu nokta lingual korteks ortalama kalınlıkları ve birbirleri ile ilişkisi

Tablo 15. LSS3 tipi kırık hattı olanlarda kırık hattının sinir kanalını çaprazladığı düzlemler

Tablo 16. Ramus seviyesinden sinir kanalını çaprazlayan LSS 3 tipi kırıklar ile bu seviyede sinir kanalını çaprazlamayanların karşılaştırılması

Tablo 17. Angulus seviyesinden sinir kanalını çaprazlayan LSS 3 tipi kırıklar ile bu seviyede sinir kanalını çaprazlamayanların karşılaştırılması

ETİK KURUL ONAYI

İÜC Tarih ve Sayı: 20/11/2019-177967

BENN73LR5

T.C.
CERRAHPAŞA TIP FAKÜLTESİ DEKANLIĞI
Klinik Araştırmalar Etik Kurulu

Sayı :83045809-604.01.02-
Konu :Uzm.Öğr.Dr.Koray TEMİZ'in
etik kurul kararı A-07

PLASTİK REKONSTRÜKTİF VE ESTETİK CERRAHİ ANABİLİM DALI BAŞKANLIĞINA

İlgi : 04.11.2019 tarih, 58170629-604.01.01-168742 sayılı yazı

Anabilim Dalınız öğretim üyesi **Doç.Dr.Hakan ARSLAN'ın** danışmanlığında **Uzm.Öğr.Dr.Koray TEMİZ'in** yürütücülüğünde **Prof.Dr. Osman KIZILKILIÇ'ın** yardımcılığında **"Mandibuler Bilateral Sagittal Split Osteotomi Sonrası Lingual Fraktür Paternleri ve Ventrikal Ramus Kalınlığı ile İlişkisi"** başlıklı Uzmanlık Tezi çalışması hakkında ilgi yazınız ve ekleri **19 Kasım 2019** tarihinde toplanan Fakültemiz Klinik Araştırmalar Etik Kurulunca müzakere edilmiş olup;Bilimsel Araştırma Projeleri (BAP) desteği alınması koşuluyla;etik açıdan uygun olduğuna karar verilmiştir.

Bilgilerinize rica ederim.

e-İmzalı
Prof. Dr. Özgür KASAPÇOPUR
Başkan

e-İmzalı
Prof. Dr. Gökhan İPEK
Bölüm Başkanı

NOT:Yönetmelik gereği Sonuç Raporunun ve Bilimsel Araştırma Projeleri (BAP) Desteği onay belgesinin Klinik Araştırmalar Etik Kuruluna iletilmesi gerekmektedir.

EK :
1 dosya elden teslim edilecektir.

Doğrulamak İçin:http://dogrulama.istanbulc.edu.tr/enVision.sorgula/belgedogrulama.aspx?V=BENN73LR5

Ayrıntılı bilgi için irtibat : Güler SOYDANER Dahili : 22300

İstanbul Üniversitesi-Cerrahpaşa Cerrahpaşa Tıp Fakültesi 34303 Cerrahpaşa/ İSTANBUL
Tel : 0 (212) 414 30 00 Faks : 0 (212) 632 00 33
e-posta : ctfpersonel@istanbul.edu.tr Elektronik Ağ : www.istanbulc.edu.tr

Bu belge 5070 sayılı Elektronik İmza Kanununun 5. Maddesi gereğince güvenli elektronik imza ile imzalanmıştır.

TEZ/PROJE FİNANSAL DESTEK BİLDİRİMİ

Bu çalışma İSTANBUL ÜNİVERSİTESİ CERRAHPAŞA BİLİMSEL ARAŞTIRMA PROJELERİ BİRİMİ tarafından desteklenmiştir.

Proje No: TTU-2020-34839

ÖZET

Amaçlar: Bilateral sagittal split osteotomi (BSSO) günümüzde ortognatik cerrahide en sık kullanılan mandibular cerrahi tekniktir. Özellikle lingual taraf görsel kontrol altında olmadığı için istenmeyen/kötü kırıklar ameliyat sırasında ortaya çıkabilir ve cerrahi ve fonksiyonel sonucu komplike hale getirebilir. Literatüredaki çalışmalara baktığımızda özellikle farklı değişkenler ve preoperatif görüntülerde mandibula anatomisi değerlendirilerek istenmeyen/kötü kırıklara neden olup olmadığı üzerine odaklanılmıştır. Çalışmamızda literatürde ilk defa, oluşmuş kırık hattının gerçek özelliğinin kırık noktasının en yakın anterior ve posterior nokta ile olan ilişkisi detaylı olarak incelenmiştir. Kırık tipi sınıflandırmasından bağımsız, kırığın neden kırıldığı yerde oluştuğunu ve neden hemen anterior veya posteriorunda oluşmadığı sorgulanması amaçlanmıştır.

Gereç ve Yöntem: BSSO uygulanan 21 hastanın (42 hemimandibula) preoperatif ve postoperatif görüntülemeleri Extreme PACS programında eşleştirilerek iki boyutlu; Horos programı ile hacim ölçümleri yapıldı.

Bulgular: En sık %71,4 (n=30) LSS 3 tipi kırık görüldü. Bölgesel kanselöz:kortikal oranlar; ramus (0,778), angulus (0,871) ve body (1,012) şeklindeydi. Tüm bölgelerde kırık noktasının anteriorundaki kanselöz:kortikal oran o bölgenin genel oranından yüksekti ($p<0,05$). Üç bölgede kırık ortalama kortikal kalınlıkları farklıydı ($p=0,003$; $p=<0,001$; $p=<0,001$). Tüm bölgelerde kırık noktası, en yakın anterior korteks kalınlığından inceydi ($p<0,05$), posterior korteks kalınlığından da inceydi ancak istatistiksel olarak anlamlı bulunamadı ($p>0,05$).

Sonuç: Kırık hattı oluşumunda korteks kalınlıkları, kanselöz kemik miktarı önemli parametrelerdir. Mandibula ramus, angulus ve body bölgeleri anatomik özellikler bakımından farklı olup kırık oluşum özellikleri açısından ramus ve angulus benzer özellikler gösterirken body farklı özellikler sergilemektedir. Çalışmamızda BSSO'da mandibula lingual tarafta kırık hatlarının özellikle ramus ve angulusta kortikal yoğunluğun arttığı yani direncin yükseldiği ilk alanlarda, lingual korteksin ince olan noktalardan kırıldığını bulduk.

Anahtar Sözcükler: Kötü kırık, Maloklüzyon, Mandibula, Mandibuler lingual kırık paterni, Sagittal split osteotomi

ABSTRACT

Aims: Bilateral sagittal split osteotomy (BSSO) is currently the most common mandibular surgical procedure in orthognatic surgery. Since the lingual aspect is not under control visually, unfavorable/bad fractures can occur perioperatively and complicate surgical and/or functional outcome. Previous literature focused on the effect of various parameters and mandibular anatomy following preoperative imaging on the incidence of these fractures. In our study, first time in the literature, we investigated the relationship between the fracture point and the points immediately anterior and posterior to this point. In this study, we aimed to investigate the reason behind why fracture points occur where they occur, but not at points immediately anterior or posterior, regardless of the fracture classification.

Materials and methods: Two dimensional analyses were obtained using Extreme PACS software following synchronization of preoperative and postoperative imaging. Horos imaging software was used to perform three dimensional volumetric analyses on 21 patients' (42 hemimandibles) preoperative images.

Results: LSS type 3 fractures were most common (71,4%, n=30). Regional cancellous:cortical ratios were 0,778, 0,871, and 1,012 for ramus, angle and body, respectively. Cancellous:cortical ratio was statistically significantly higher at the area anterior to the fracture compared to the preoperative ratio of that region ($p<0,05$). Mean cortical fracutre thicknesses were different in three regions ($p=0,003$; $p=<0,001$; $p=<0,001$). In all regions, the cortical thickness at the fracture point was thinner than the one anterior to the fracture point ($p<0,05$), and posterior to the fracture point, which however was not statistically significant ($p>0,05$).

Conclusion: Cortical thickness and amount of cancellous bone are important parameters affecting the formation of fracture lines. While rami, angles and bodies of mandibles are anatomically different, ramus and angle show similar fracture patterns differing from the body of the mandible. In our study, we demonstrated that during BSSO procedures, fracture lines at the lingual side of the mandible occur more commonly at points with thinner lingual corteices and where cortical density, hence

resistance, starts to increase, especially when located around ramus or angle of the mandible.

Keywords: Bad split, Malocclusion, Mandible, Mandibular lingual fracture pattern, Sagittal split osteotomy.

GİRİŞ

Mandibuler bilateral sagittal split ramus osteotomi (BSSRO) ortognotik cerrahi esnasında dişlerin bulunduğu bölümün yeniden pozisyonlandırılması amacı ile mandibulanın segmentlere ayrıldığı osteotomi tekniğidir. BSSO mandibulayı ilgilendiren dentofasyal deformitelerin düzeltilmesi amaçlı en sık kullanılan, en popüler cerrahi prosedürdür (1).

Sagittal split ramus osteotomisi (SSRO) ilk olarak 1957 yılında Trauner ve Obwegeser tarafından tanımlanmıştır (2). İstenmeyen/kötü kırık oluşumunu azaltmak, kemik kaynamamasından kaçınmak ve inferior alveoler sinir (İAS) hasarını engellemek için modifikasyonlara uğramıştır. 1961 Dal Pont, 1968 Hunsuck, ve 1977 yılında Epker tarafından bu cerrahi teknik modifiye edilerek günümüze dek ulaşmıştır (3).

Gelişen cerrahi teknikler, görüntüleme yöntemleri, cerrahi aletler, cerrahların deneyimine rağmen operasyon sırasında tüm basamaklar cerrahın direkt kontrolü altında değildir (4). Operasyon sırasında ve/veya sonrasında ortaya çıkan komplikasyonlar görsel kontrol altında olmayan lingual taraf kırıkları nedeniyle ortaya çıkabilmektedir. Operasyon sonrası elde edilen Konik Işınlı Bilgisayarlı Tomografi (KIBT) görüntü verileri ile üç boyutlu (3B) olarak mandibula lingual taraf görüntüleri izole edilebilmektedir (5). Bu yöntem sayesinde operasyon sırasında ve sonrasında göremediğimiz mandibula lingual taraf kırık hattı objektif bir şekilde incelenebilir duruma gelmiştir.

BSSRO başarılı bir şekilde gerçekleştirilebilmesinde mandibulanın anatomik özellikleri, kullanılan teknik, cerrahi aletler, cerrahın tecrübesi gibi faktörler önem arz etmektedir (3,6,7).

BSSRO günümüzde rutin ve sık olarak uygulansa da intraoperatif ve postoperatif komplikasyonlar ile karşılaşılabilmektedir. Genel olarak istenmeyen/kötü kırıklar, İAS yaralanmaları, Temporomandibuler eklem (TME) bozuklukları, fiksasyon

yetersizlikleri, yara yeri enfeksiyonları, apse, hematom, psikolojik sorunlar ve relaps olarak sıralanabilir (3,6).

BSSRO sonrası en sık karşılaşılan komplikasyonlar İAS zedelenmesi ve istenmeyen/kötü kırık oluşumudur (8).

Literatüre bakıldığında mandibulanın segmentlere ayrılmasında günümüze dek çeşitli teknikler, cerrahi aletler ve anatomik özelliklerin oluşacak kırık şekline etkisi araştırıldığı görülmektedir (1-9). Ancak kırığın gerçek morfolojik özellikleri şimdiye kadar çalışılmamıştır. Gelişen teknoloji, cerrahi teknikler, görüntüleme teknikleri ve cerrahi tecrübeye rağmen halen BSSRO sonrası istenmeyen/kötü kırık tipleri görülebilmekte ve son yirmi yılda BSSRO sonrası komplikasyonlarda önemli bir düşüş sağlanamamıştır (3,9).

Bu prospektif çalışma ile amacımız SSRO sonrası oluşan lingual kırık paterninin belirlenmesi ve kırık hattının ligual tarafta nereden kırıldığının detaylı kemik morfolojik ölçümleri ile araştırılmasıdır. Mandibula vertikal ramus ve angulusun anatomik özellikleri detaylı bir şekilde araştırılacak ve oluşan kırık şekli üzerine etkisi değerlendirilecektir. Bu çalışma ile ilk defa literatürde şimdiye kadar çalışılmamış, oluşmuş kırık hattının gerçek özelliğini ve kırık hatının arkasında ve önündeki kemik alanı ile olan ilişkisi ve dahası en yakın anterior ve posterior nokta ile olan ilişkisi detaylı olarak incelenmesi amaçlanmaktadır. Böylece kırık tipi sınıflandırmasından bağımsız, kırığın neden kırıldığı yerde oluştuğunu ve neden hemen anterior veya posteriorunda oluşmadığını başka bir deyişle kırığın kırılma davranışını açıklamayı amaçlıyoruz.

GENEL BİLGİLER

2.1 Mandibula

Mandibula bir yassı kemik olup baş bölgesinde tek hareketli ekleme sahip olan at nalı şeklinde bir kemiktir. Üzerinde alt dişleri barındırır, ve bu bölgenin en büyük kemiğidir (Şekil 1). Çiğneme, konuşmanın yanı sıra yüzün alt 1/3 ünü oluşturan iskelet olması sebebiyle fonksiyonel öneminin yanı sıra estetik açıdan da önemlidir.

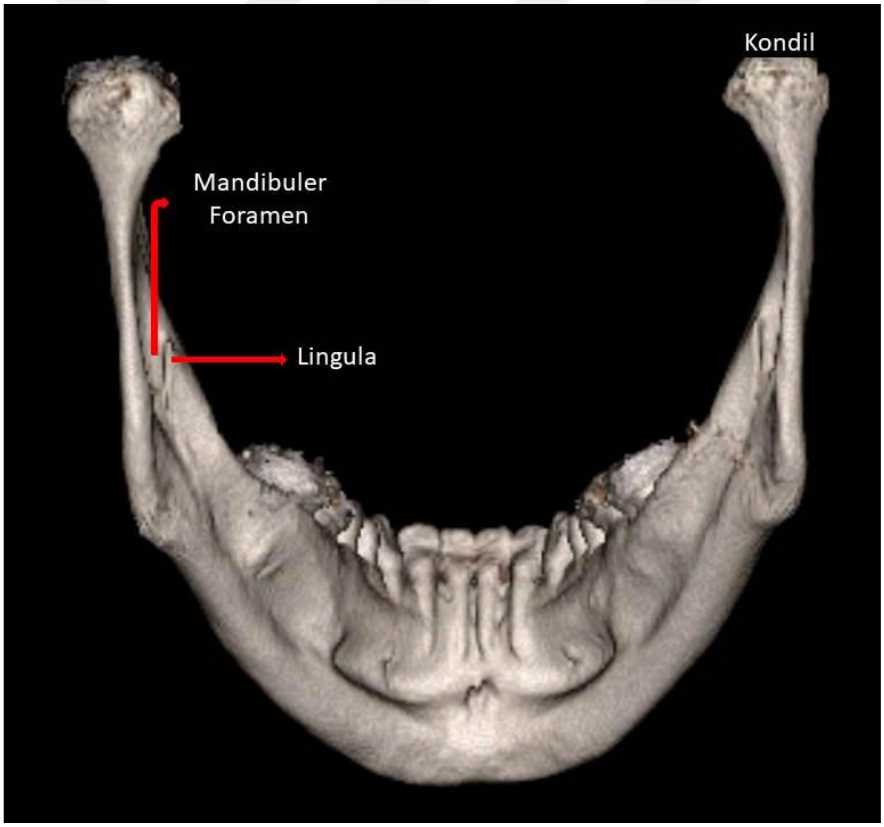

Şekil 1. Mandibula posteriordan görünüm

2.1.1 Mandibula Anatomisi

Mandibula; kondil, koronoid çıkıntı, ramus, angulus, korpus, alveolus ve simfizis bölümlerinden meydana gelir. Mandibula korpus; altta gövde ve üstte dişlerin oturduğu alveolustan oluşur. Mental foramen bukkal tarafta genellikle

premolar dişlerin arasında bulunur (10). Nörovasküler demet mandibuler kanaldan geçtikten sonra mental foramenden çıkar. Alveolar bölümde her bir dişin oturması için plakalar ve dişler arasında interdental, kökler arasında interradiküler septalar mevcuttur (11).

Ramus, korpus ile devamlılığı olup arkaya ve yukarı uzanan dörtgen yapıdaki bölümdür. Ramus, kondil ve koronoid çıkıntıyı bünyesinde bulundurur. Ramusun lingual tarafında cerrahi açıdan çok önemli olan mandibular foramen ve lingula bulunur. Lingula seviye olarak oklüzal planın yaklaşık 1 santimetre (cm) üzerinde bulunur ve buraya sfenomandibuler ligaman yapışır. Ramusun üst bölümünde ise koronoid çıkıntı ve kondil bulunur (Şekil 2).

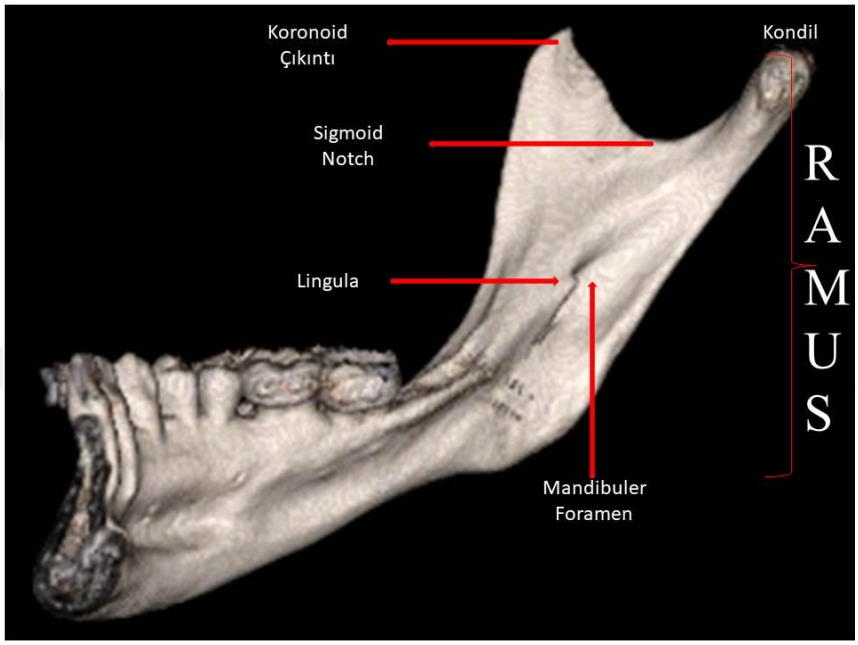

Şekil 2. Mandibula lingual taraf görünümü

Mandibuler kanal, mandibuler foramenden başlayarak mental foramene dek uzanır. İçinden mandibuler sinirin dalı olan İAS ve infraalveoler damarlar geçtiği için büyük öneme sahiptir. İAS mandibula ramus lingual tarafta bulunan mandibular kanala girmeden önce mylohiyoid dalını verir (Şekil 3).

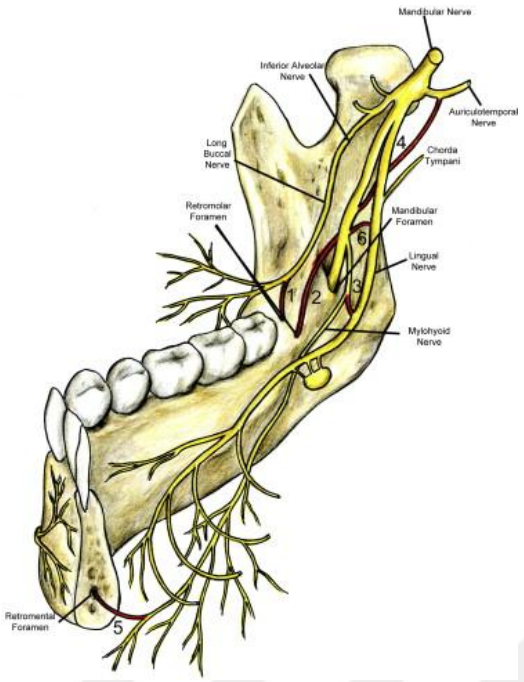

Şekil 3. Mandibuler sinirin dalı olan infraalveoler sinirin seyri (12)

Kanal içinde infraalveoler arterin inferiorunda yerini alır ve nörovasküler demet oluşur. İAS kanal içinde son dalları olan mental ve insiziv sinirlere ayrılır. Cerrahi sırasında İAS'ın yaralanması aynı taraf dişler, jinjiva, alt dudak mukozası ve çene cildinde duyu kusuruna yol açar. BSSRO sonrası hastaların günlük hayatında en ciddi şikayete neden olan komplikasyon İAS hasarına bağlı alt dudakta kalıcı duyu kaybıdır (13). Elektif şartlarda gerçekleştirilen bir operasyon olan BSSRO sonrası ortaya çıkması halinde İAS hasarı nedeniyle duyu kaybı hastalar için önemli bir morbiditeye yol açmaktadır.

Mandibulanın kanlanması eksternal karotis arterin dallarındandır. Eksternal karotis arterin mandibulaya verdiği ilk dal lingual arter olup bu arter dil, ağız tabanı ve sublingual bezi besler. Mandibulayı besleyen diğer arter ise fasiyal arterdir. Mandibula angulus önünde bulunan premassetrik notch'tan geçer ve bu bölgede pulsasyonu alınabilir. Bu arter submandibuler ve submental alanı beslendikten sonra orta yüz ve buruna devam eder. Eksternal karotis arterden köken alan Maksiller arterin bir dalı olan inferior alveoler arter ise mandibulanın beslenmesinde önemi olan yapılardan birisidir. İnferior alveoler arter İAS ile birlikte mandibuler kanalda seyreder. Mandibulanın kemik ve dişlerinin beslenmesini sağlar. Mandibuler kanaldan çıktıktan sonra inferior alveoler arter adını mental arter olarak değiştirir (14).

2.2 Bilateral Sagittal Split Ramus Osteotomi

SSRO mandibulayı ilgilendiren ortognatik cerrahi işlemlernde en sık kullanılan tekniktir. İlk olarak 1957 yılında Trauner ve Obwegeser tarafından tanımlanmıştır. Operasyon sırasında amaç mandibulayı bukkal korteks, asendan ramus, kondil ve koronoid çıkıntıyı içeren proksimal bölüm ve dişlerin bulunduğu alveoler bölüm ve korpusu içeren distal bölümlere ayırmaktır (2,15).

Mandibuler osteotomiler ilk uygulanmaya başlandığı günden itibaren oluşan komplikasyonlar azaltmak, en iyi sonuca ulaşabilmek adına tarih boyunca değişim göstermiştir. İlk olarak 1849 yılında Hullinen tarafından mandibula prognatizm tedavisi amaçlı subapikal osteotomi uygulanmıştır (16,17) (Şekil 4).

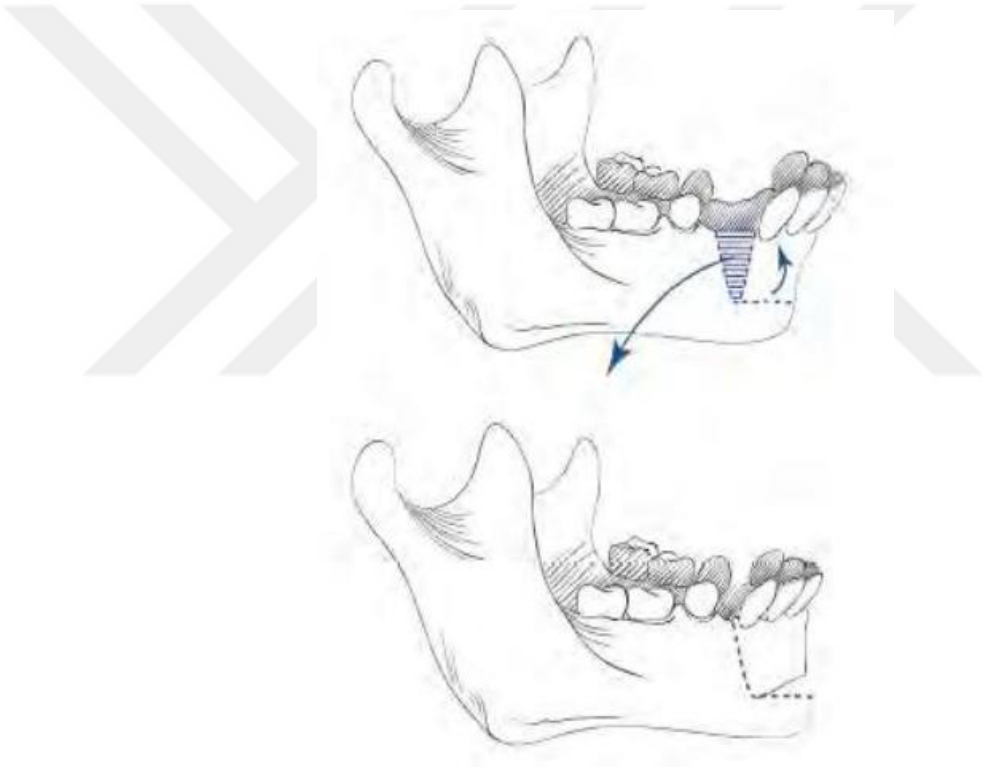

Şekil 4. Subapikal Osteotomi (17)

Mandibuler prognatizm rekonstrüksiyonu amaçlı 1907 yılında Blair tarafından body osteotomisi tanımlanmıştır (Şekil 5a). Aynı sene içinde ekstraoral yolla horizontal ramus osteotomisini de tanımlamıştır (Şekil 5b). Ancak komplikasyonlar sebebiyle yeni yöntem arayışları devam etmiştir.

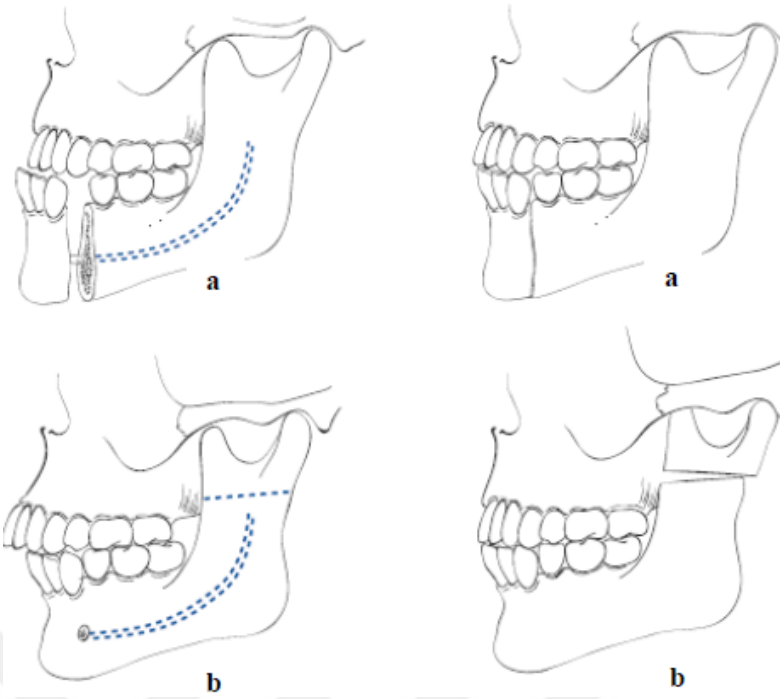

Şekil 5. a. Body osteotomi **b.** Horizontal ramus osteotomi (17)

1925 yılında Limberg'in tanımladığı ekstraoral yolla uygulunan posterior oblik vertikal ramus osteotomisi bir süre tercih edilen teknik olmuştur (Şekil 6).

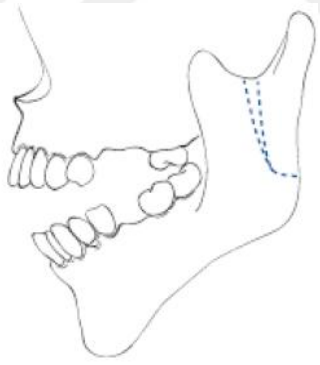

Şekil 6. Limberg'in posterior oblik ramus osteotomisi (17)

Takip eden yıllarda Wassmund 1927 yılında ekstraoral yolla kemik temas yüzeyin artırma amaçlı kama şeklinde osteotomi ile ters L osteotomisi, Kazanjian 1939 yılında kenarları bizote edilmiş horizontal ramus osteotomisini bildirmiştir. 1942 yılında ise Schuchardt kemik temas yüzeyini artırmak ve ekstraoral yolla oluşan yara izi problemini ortadan kaldırabilmek amaçlı tek aşamalı intraoral veya iki aşamalı intraoral ve ekstraoral yolla gerçekleştirilebilen horizontal step osteotomiyi tanımlamıştır. Dufourmentel tarafından tanımlanan bilateral subkondiler osteotomi ise anterior open bite gelişimi nedeniyle çok fazla kullanım alanı bulamamıştır (2,16). Mandibuler prognatizm düzeltilmesinde ramusun vertikal

osteotomi gerekliliğini düşünenlerden Caldwell ve Letterman 1954 yılında vertikal ramus osteotomisini, Trauner ters L ramus osteotomisini bildirmişlerdir (Şekil 7).

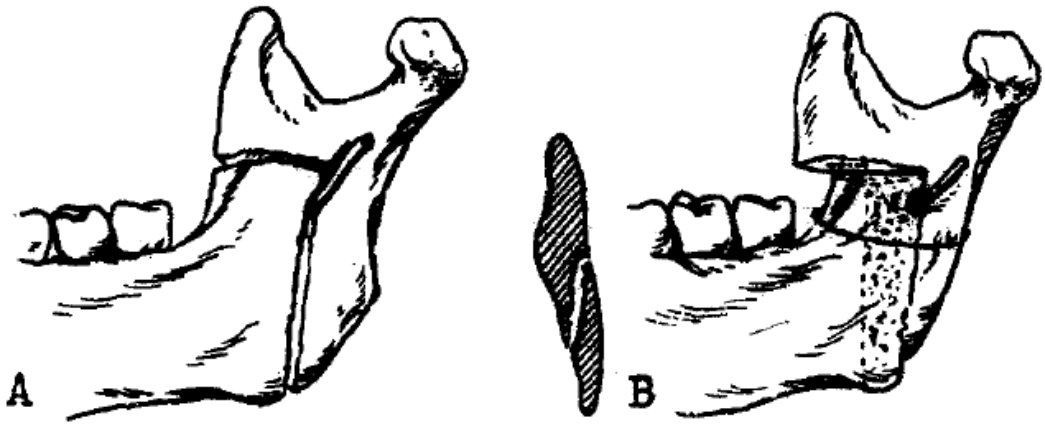

Şekil 7. Trauner'in osteotomisi **a.** Mandibuler kanal üzerinden ve posteriorundan geçen ters L şekilli osteotomi dizaynı **b.** Proksimal bölümün lingual tarafına tel ile sabitlenmiş İAS'ı içeren distal bölüm (2)

Caldwell ve arkadaşları ise 1968 yılında oblik seyirli olan C şekilli ramus osteotomisini tanımlamışlardır (Şekil 8). 1970 yılında vertikal ramus osteotomiye sahip teknikler Hebert, Kent ve Hinds tarafından intraoral vertikal ramus osteotomi (İVRO) adıyla tanımlanarak günümüze ulaşmıştır (16).

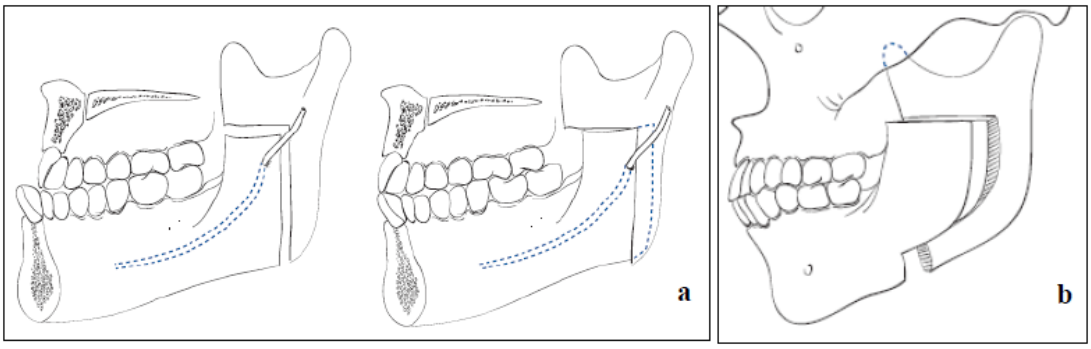

Şekil 8. Mandibuler osteotomiler **a.**Wassmund, ters L osteotomi **b.**Caldwell, C şekilli osteotomi (17)

1957 yılında Trauner ve Obwegeser SSO'yi ilk defa yayınlamışlardır. Bu tekniğe göre ilk olarak bukkal taraf korteksine inferiorda sadece kortikal kemiği içerecek şekilde ostetomi uygulanır. Lingual tarafta ise mandibuler notch inferiorundan sadece lingual korteksi içerecek ikinci bir osteotomi uygulanır. Her iki osteotomi arasında 25 milimetre (mm) mesafe olacak şekilde yerleştirilir (Şekil 9).

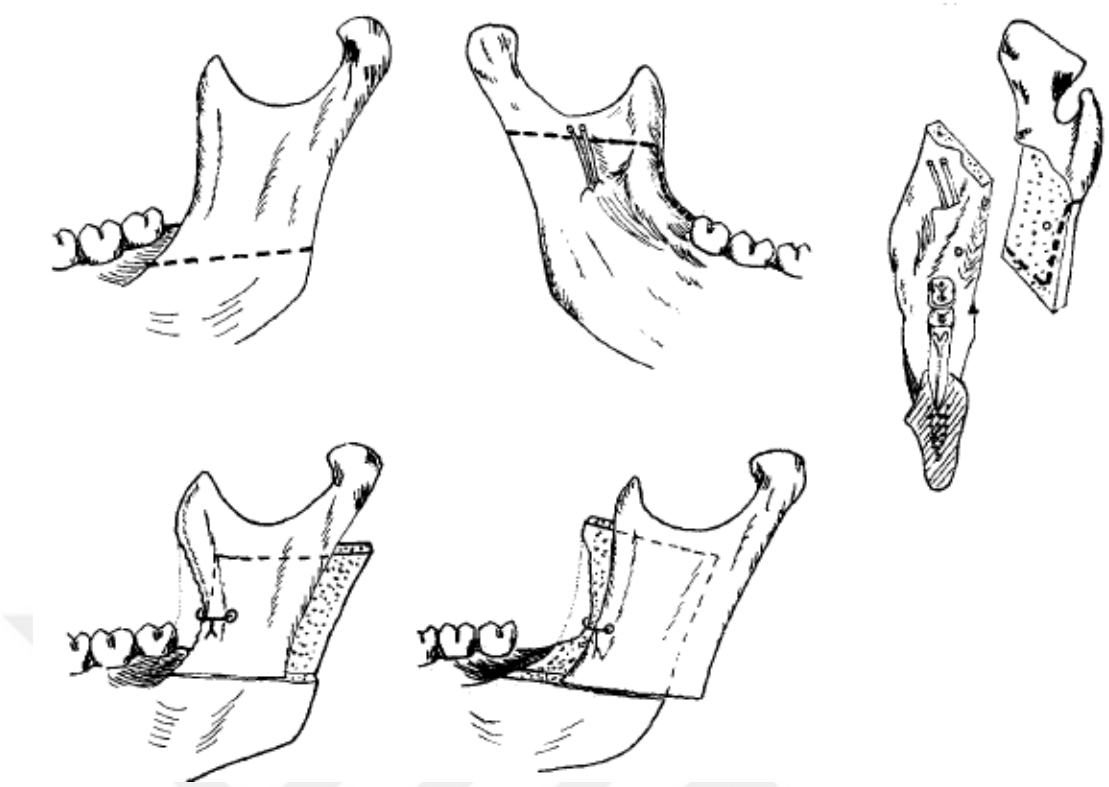

Şekil 9. Obwegeser osteotomisi (2)

Mandibuler prognatizm durumlarında osteotomi yukarıya ve geriye olacak şekilde yerleştirilir. Mandibuler retrognati durumlarında ise aşağı ve geriye olacak şekilde yerleştirilir. Mandibula ön sınırında ise vertikal yönlü, kanselöz kemiğe iştirakli, iki osteotomiyi birleştiren üçüncü osteotomi uygulanır. 20 mm osteotom üçüncü osteotomiye yerleştirilir ve çevrilerek ramusun iki korteksi birbirinden ayırılır. Bu ayrışma ramusun sagittal planında kanselöz kemikte meydana gelir. Bu yöntem ile mandibuler ilerletme, geriletme ve rotasyon olmak üzere üç faklı düzeltme yapılabilir. Her üç durumda da geniş kanselöz kemik temas yüzeyinin olacağı ve bu sayede istenilen pozisyonda hızlı ve iyi bir kemik iyileşmesi sağlanabilineceği bildirilmiş (2). Takip eden yıllarda ameliyat sonrası komplikasyoları azaltmak amacıyla Obwegeser tekniği modifikasyonlara uğramıştır. En önemli modifikasyon 1961 yılında DalPont tarafından yapılmıştır. Obwegeser'in tanımladığı teknikte ramusun lingual ve bukkal kortekslerine yerleştirilen osteotomiler vertikal bir osteotomi ile birleştirilerek sagittal planda ayrışma ile tamamlanıyordu. DalPont modifikasyonunda ise bukkal kortekste posteriora uzanımlı osteotomi yerine mandibula korpus lateraline vertikal bir osteotomi yerleştirilmiştir. Böylelikle mandibula korpustan posteriora uzanan bir sagittal ayrışma olmuş ve kemik temas yüzeyi %100 artmasıyla birlikte kemik iyileşmesi için

daha iyi bir durum elde edilmiştir (1,18). 1968 yılında ise Hunsuck medial osteotominin posterior sınıra kadar uzatılmasının gerekli olmadığı ve mandibuler foramenin hemen posterioruna kadar uzatmanın daha kontrollü bir lingual taraf kırığına yol açacağını bildirmiştir (18) (Şeki 10).

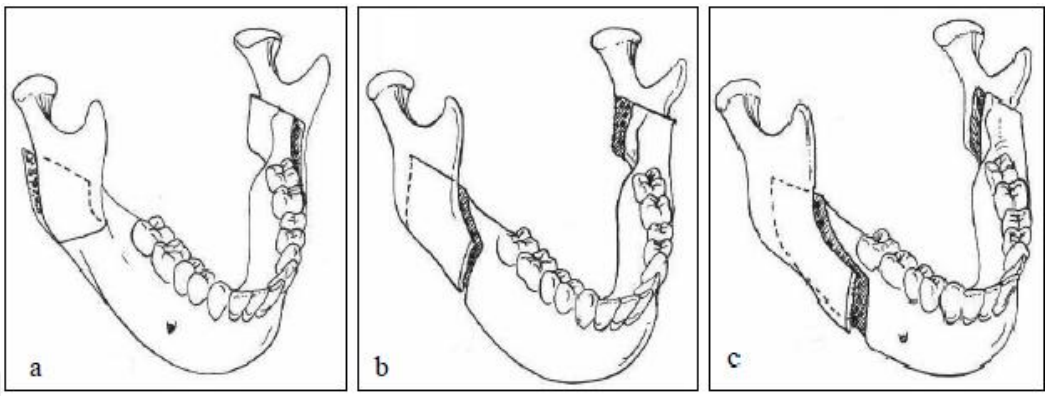

Şekil 10. a. Obwegeser osteotomisi **b.** DalPont modifikasyonu **c.** Hunsuck modifikasyonu (19)

1977 yılında ise Epker lateral osteotominin inferior sınıra uzatılmasının istenmeyen kırık oluşumunu engelleyeceği (Şekil 11) ve pterygomasseterik bağlantıların ramustan ayırmanın bir etkisinin olmadığını belirtmiştir. Günümüzde Hunsuck/Epker (HE) modifikasyonu en sık kullanılan tekniktir (20).

2.2.1 Bilateral Sagittal Split Osteotomi Endikasyon ve Kontraendikasyonları

Mandibuler ilerletme ya da geriletme ihtiyacı olan simetrik, ve hafif/orta derecede asimetrik vakalarda BSSO rijid fiksasyon ile birlikte uygulanabilir. Henüz çıkmamış ikinci molar diş varlığı, ramusun anteroposterior ve medyolateral boyutlarının aşırı dar olması, lingual ve bukkal korteksler arasında kanselöz kemik bulunmaması ve ciddi derecede asimetrik vakalarda BSSO kontraendikedir (21).

2.2.2 Bilateral Sagittal Split Osteotomi Avantajları

İntraoral uygulanan BSSO rijit fiksasyona olanak sağlar. Mandibuler ilerletme, geriletme, rotasyon ile üç planda mandibulanın hareket ettirilebilmesine olanak sağlar. Proksimal ve distal bölümler arasında kemik temas yüzeyi fazla olması sayesinde iyi bir iyileşme olanağı sunarak nüks oranı azalır (2,15).

IVRO ve ters L osteotomilerle karşılaştırıldığında; segmentler arasında daha fazla kemik temas yüzeyi bulunması, rijit fiksasyon uygulamasına izin vermesi daha erken, stabil ve primer kemik iyileşmesine olanak sağlar. Rijit fiksasyon ile birlikte uygulandığında erken dönemde çene hareketlerine izin verir. IVRO ve ters L

osteotomilerde uzun süre uygulanan maksillomandibular fiksasyon (MMF) sebebiyle gelişen TME sorunları ile karşılaşılmaması, kondil pozisyonlamasının daha güvenilir olması, operasyon sonrası konuşmanın daha iyi olması, ağız bakımının daha kolay uygulanabilir olmasıyla birlikte artan oral hijyen, operasyon sonrası oral alımın daha erken başlanabilmesi, çene hareketleriyle daha rahat nefes alınabilmesi, operasyon sonrası daha erken ortodontik tedaviye başlanabilmesi, çift çene cerrahisi ve TME ilgilendiren cerrahilerle eş zamanlı uygulanabilmesi BSSO'nin avantajları olarak sıralanabilir (21).

2.2.3 Bilateral Sagittal Split Osteotomi Dezavantajları

IVRO ve ters L osteotomiler ile karşılaştırıldığında operasyon süresinin daha uzun olması, kondillerin glenoid fossaya düzgün yerleştirilemediğinde operasyon sonrası erken dönemde oklüzyonda kayma, İAS ile daha ilişkili bir teknik olması nedeniyle bu sinirde oluşabilecek hasar, orta ve ileri derecede asimetrik vakalarda daha zor uygulanabilir olması BSSO'nin dezavantajları olarak karşımıza çıkmaktadır (21).

GEREÇ VE YÖNTEM

3.1 Örneklem Grubu

Bu prospektif çalışmaya İstanbul Üniversitesi-Cerrahpaşa, Cerrahpaşa Tıp Fakültesi Plastik, Rekonstrüktif ve Estetik Cerrahi Anabilim Dalı polikliniğine başvuran, mandibuler osteotomi gerekliliği mevcut maloklüzyon tanılı toplam 21 hasta (42 hemimandibula) dahil edilmiştir. Cerrahi işlemler Kasım 2019- Ağustos 2021 tarihleri arasında gerçekleştirildi.

Çalışmaya engel olacak akut ya da kronik hastalığı bulunanlar, ortognatik cerrahi geçirenler ve mandibula fraktür öyküsü olan hastalar çalışmaya dahil edilmedi.

3.2 Cerrahi Protokol

Tüm operasyonlar deneyimli bir Plastik Cerrah ve onu asiste eden kıdemli Plastik Cerrahi asistanı ile birlikte standart cerrahi prosedür uygulanarak gerçekleştirildi. Tüm hastaların üçüncü molar dişleri operasyondan en az altı ay öncesinde çekilmişti. Standart klinik protokol gereği preoperatif çekilen KIBT'leri kullanılarak mandibulanın anatomik özellikleri değerlendirildi.

Genel anestezi altında, adrenalinli lokal solüsyon enjeksiyonun ardından alt jinjivobukkal sulkustan uygun insizyonlar ile girildi. Subperiosteal diseksiyon ile mandibula ramus lingual taraf ve ramus ile korpus bukkal taraf ortaya kondu. Lingula seviyesi yaklaşık iki mm süperioruna, oklüzal plana paralel olarak Lindeman burr yardımıyla horizontal kortikotomi işlemi uygulandı. Genellikle ikinci molar diş posterioruna ve gerekli durumlarda ise ikinci molar diş anterioru ya da birinci molar posteriorundan, inferior sınıra dik inen ve lingual kortekse uzanımlı kortikotomi uygulanarak vertikal osteotomi hattı uygulandı. Horizontal ve vertikal kortikotomi hatlarını oblik ridge üzerinden seyrederek birleştiren sagittal kortikotomi hattı Lindeman burr yardımıyla yapıldı. Piezzo ultrasonik kemik kesme aleti ile osteotomi hatları derinleştirildi.

Sagittal ayrıştırma işlemine forseps ve separator yardımı ile başlandı ve gerekli durumlarda split sırasında sinir görülerek ve korunarak çekiç ve osteotom kullanıldı. Mandibula proksimal ve distal segmentlere ayrıştırıldı. Daha sonra distal segment splinte yerleştirildikten sonra maksilla ile IMF uygulandı. Kondil fossaya yerleştirldikten sonra proksimal segment distalinden bir adet 11 mm bikortikal vida ve proksimal ile distal segment birleşim bölgesine bir adet dört delikli aralıklı düz plak monokortikal vidalar kullanılarak rijit fiksasyon yapıldı. Postoperatif birinci ayda çekilen KIBT ile fiksasyon, proksimal ve distal segmentlerin konumu, TME pozisyonu, kemik iyileşmesi ve lingual kırık hattı değerlendirmeleri yapıldı.

3.3 Verilerin Toplanması ve Ölçümler

Çalışmaya dahil edilen hastaların ameliyat sırasında yaş, cinsiyet, maloklüzyon tipi, eş zamanlı uygulanan cerrahi girişim (Le Fort 1 osteotomi, mentoplasti) gibi demografik ve klinik özellikleri kaydedildi.

Preoperatif ve postoperatif çekilen KIBT'den elde edilen Digital İmaging and Communications in Medicine (DİCOM) verileri Extreme PACS version 3.4 64 bit ve HOROS version 3.3.6 programlarına yüklendi. Extreme PACS programı ile preoperatif ve postoperatif görüntülerden iki boyutlu ölçümler ve 3B modelleme yapılırken HOROS programı yardımıyla preoperatif KIBT DİCOM verileri kullanılarak operasyon sahası izole edilerek toplam hacim ve kanselöz kemik hacim ölçümleri yapıldı. Verilerin elde edilmesi sürecinde sentinel lenf nodu biyopsi patolojik incelemesi yapılır gibi aksiyel, koronal ve sagittal planlarda her bir hemimandibula için 226 uzunluk ve kalınlık ölçümü, 2 adet 3B modelleme, 28 adet alan hesaplaması ve 2 adet hacim ölçümü yapıldı. Hata payını düşürmek için iki farklı zamanda aynı ölçümler iki kez yapılarak ortalamaları alındı. 42 hemimandibula için toplamda 18984 adet uzunluk ve kalınlık ölçümü, 168 adet 3B modelleme, 2352 adet alan hesaplaması ve 168 adet hacimsel ölçüm yapılarak detaylı biçimde incelendi.

Kırık paterni sınıflandırması için postoperatif BT'de 3B modelleme yapılarak 2009 yılında Plooij ve arkadaşlarının oluşturduğu Lingual Split Scale (LSS) sınıflamasına göre kırık tipleri not edildi (5). Bu sınıflama dört gruptan oluşmakta ve LSS 1, lingual kanal posteriorundan inferior sınıra dik inen kırık hattı; LSS 2, posterior sınıra paralel olarak inferior sınıra inen kırık hattı; LSS 3 mandibuler kanal

ile ilişkili olarak inferior sınıra inen kırıklar ve son olarak LSS 4 ise istenmeyen/kötü kırıklar ve ilk üç gruba girmeyen kırık tipleridir (5).

1. Preoperatif ve Postoperatif Mandibula Konumlarının Eşitlenmesi

Preoperatif ve postoperatif görüntüler ayrı birer pencerede, kemik yoğunluğunda açıldı. Multiplanar Reconstruction (MPR) özelliği ile postoperatif görüntü üzerinden sagittal planda kondilin en posterior noktasından başlayarak angulusun en posterioruna uzanan posterior sınır çizgisi elde edildi. İnferior sınırdan da vertikal osteotominin inferior sınırından başlayarak posterior sınır çizgisiyle kesişen bir inferior sınır çizgisi elde edildi. Posterior sınır ve inferior sınır çizgilerinin kesişim açısı ölçüldü. Preoperatif görüntü üzerine aynı noktalardan geçen posterior sınır çizgisi yerleştirildikten sonra aynı açıda kesişen yine aynı noktalardan geçen inferior sınır çizgisi yerleştirilerek, postoperatif mandibula konumu preoperatif mandibula ile eşleştirildi.

2. Ölçümlerde Kullanılacak Düzlemler ve Her Düzlemde Belirlenen Beş Nokta
    a- Her hemimandibulada yedi adet düzlemde ölçüm yapılması planlandı (Tablo 1).

Tablo 1. Düzlemlerin bulunduğu bölgeler ve anatomik planlar

Ramus	Düzlem 1	Aksiyel	Lingula 2 mm superiorundan geçen düzlem (horizontal osteotomi hattı)
	Düzlem 2	Aksiyel	D 1-3 arası orta nokta
	Düzlem 3	Aksiyel	2. molar diş alveoler segment birleşimi seviyesinden geçen düzlem
Angulus	Düzlem 4	Oblik	Proksimal segment angulus açısı
	Düzlem 5	Oblik	D 4-6 arası
Body	Düzlem 6	Koronal	2. molar diş 2 mm posteriorundan geçen düzlem
	Düzlem 7	Koronal	Vertikal osteotomi hattından geçen düzlem

Birinci, ikinci ve üçüncü düzlemler aksiyel planda proksimal segment posterior sınır çizgisi; dördüncü ve beşinci düzlemler oblik planda proksimal segment angulus açısı; altıncı ve yedinci düzlemler ise koronal planda distal segment inferior sınır çizgisi ve dişler esas alınarak yerleştirildi (Şekil 12).

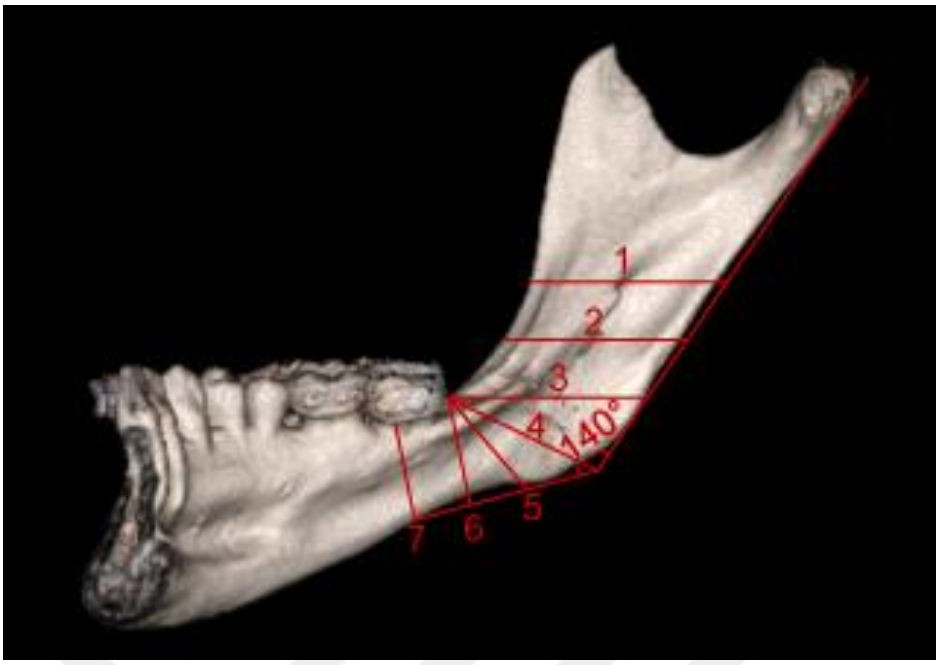

Şekil 12. Düzlem 1-7

Birinci düzlem postoperatif görüntülerde aksiyel planda lingulanın hemen üzeri yani horizontal osteotomi hattı olarak belirlenerek preoperatif görüntü üzerinde işaretlendi. Üçüncü düzlem, birinci düzleme paralel olarak preoperatif görüntülerde ikinci molar diş posterioru alveolar ark ile kesişimi olarak belirlendi. İkinci düzlem ise birinci ve üçüncü düzlemlere paralel ve ikisinin orta noktası olarak belirlendi. Dördüncü düzlem angulusta olup başlangıçta elde edilen angulustaki açı esas alındı, preoperatif ve postoperatif görüntülerde aynı açı ayarlanarak üçüncü düzlemin inferiorunda kalacak şekilde belirlendi. Altıncı düzlem ise ikinci molar diş yaklaşık iki mm posteriorundan inferior çizgiye dik olacak şekilde, beşinci düzlem ise dördüncü ve altıncı düzlemler arasında kalan bölgede olacak şekilde yerleştirildi. Yedinci düzlem ise vertikal osteotomi hattı ile uyumlu bölgeye yerleştirildi.

b- Yedi düzlem belirlendikten sonra her düzlemde, Düzlem 1-5 için anteroposterior; Düzlem 6-7 için superoinferior birbirlerine eşit uzaklıkta beş adet nokta belirlendi (Şekil 13).

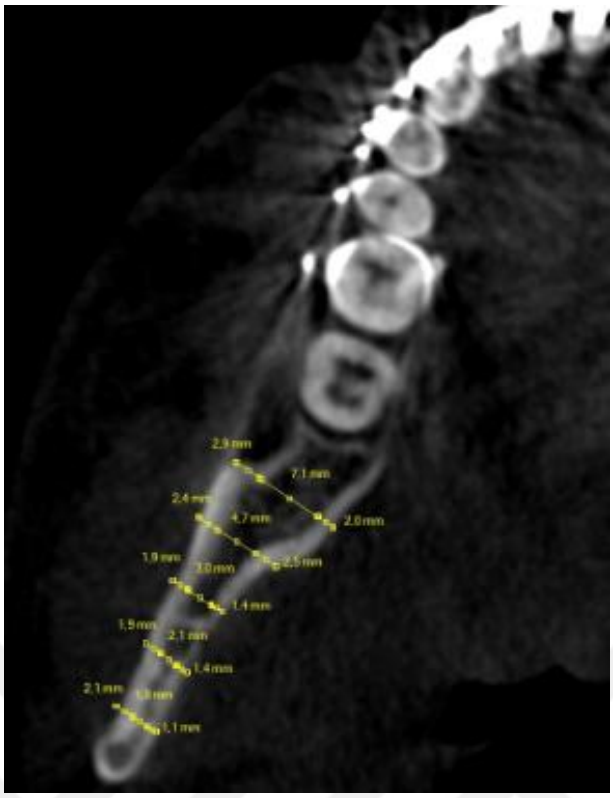

Şekil 13. Düzlemlerin birbirine eşit uzaklıkta beş noktaya ayrılması ve her noktanın lingual korteks, bukkal korteks ve kanselöz kemik kalınlık ölçümleri

Postoperatif BT'deki mandibulanın cerrahi alanda kortikotomi ve cerrahi işlem sırasında kemik rezeksiyonları, tıraşlamalar sebebiyle gerçek özelliklerini kaybetmesinden dolayı, kırık hattının gerçek anatomik özelliklerini ölçebilmek için cerrahi öncesi çekilen preoperatif BT'ye aktarılması gerekiyor. Böylece kırık hattının anatomik özellikleri kortikal, kanselöz kalınlıkları ve kırık hattının en yakın anterior veya posteriorda ki noktaların kortikal, kanselöz kalınlıkları ile ilişkili ölçümler doğru olarak karşılaştırılabilir. Bunun için postoperatif BT'deki kırık noktasının, preoperatif BT'de mandibulaya iz düşümünü oluşturmak için yukarıda tanımladığımız her yedi düzlemde postoperatif BT'de lingual taraf kırık noktasının D 1-3 için posterior mandibula sınırı, D 4-5 için angulus posterior sınırı ve D 6-7 için inferior sınır ile arasındaki mesafe iki boyutlu olarak ölçülerek preoperatif görüntüdeki iz düşümü belirlendi. Bu iz düşümünün tam doğru olabilmesi için preoperatif BT'de düzlem planları postoperatif BT ile aynı olacak şekilde standardizasyon geliştirildi. Bunun için D 1-3 için mandibula posterior sınırdan geçen doğru, D 4-5 için angulus açısı ve D 6-7 için inferior sınır ile her bir düzlemin yaptığı açı aynen preoperatif BT'deki mandibulaya aktarıldı. Eşleştirme işlemi başta anlatıldığı üzere PACS programı MPR özelliğinde rotasyon aracı kullanılarak

yapıldı. Böylece kırık noktalarının gerçeğe yakın iz düşümleri preoperatif BT'de yedi düzlemde işaretlenmiş oldu. Ayrıca her düzlemde kırık noktalarının tam olarak kortikal ve kanselöz kalınlıkları ölçülmüş oldu. Bu sayede her düzlemde kırık noktasının, kırık noktasına en yakın ön veya arka noktalarına kıyaslamaları yapıldı (Şekil 14).

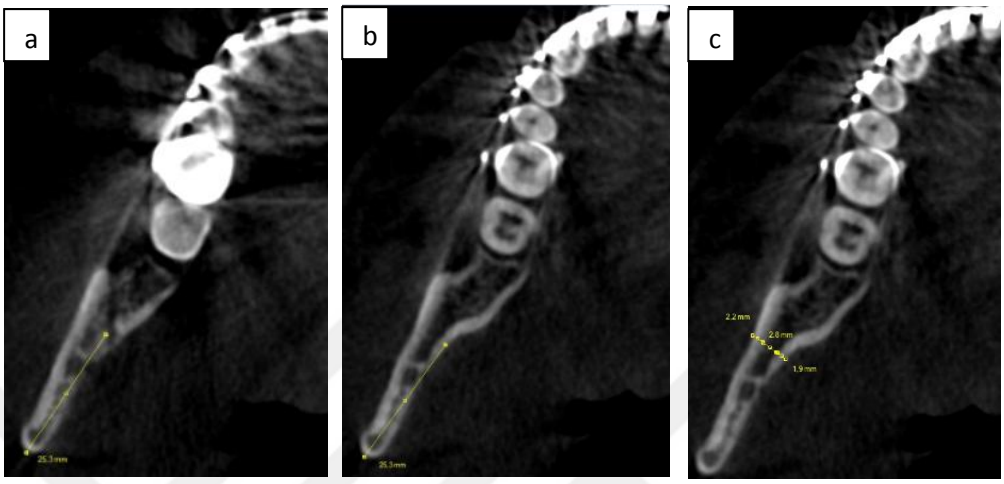

Şekil 14. Preoperatif görüntüye kırık noktası iz düşümü taşınması **a**. İlgili düzlemde oluşan lingual taraf kırık noktasının postoperatif görüntü üzerindeki konumu **b.** İlgili düzlemdeki kırık noktasının preoperatif görüntü üzerindeki iz düşümü **c.** Ölçümler

Bu standardizasyon yapıldıktan sonra tüm hemimandibulalarda angulus açısı, yedi düzlemde detayları aşağıda anlatılan kortikokanselöz kemik içeriği ile ilgili detaylı morfolojik ölçümler ve İAS kanal çapı ve lingual korteks mesafeleri ölçümleri yapıldı. Postoperatif BT'lerden 2B kesit ve 3B görüntülerden yararlanılarak literatürde tanımlanan LSS kırık tipi sınıflamasına göre 42 hemimandibula sınıflandırıldı. Bu ölçümler;

1. Horos programına DİCOM verileri yüklendikten sonra '3D Volume Rendering' özelliği ile hemimandibulanın horizontal osteotomi ve 2. molar diş 2 mm posteriorundan olacak şekilde cerrahi bölge izole edildi (Şekil 15).

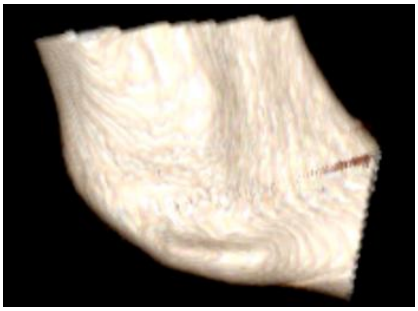

Şekil 15. Cerrahi bölge izole edilmiş hemimandibula

‘Closed polygon’ özelliği kullanılarak bölgenin her planda önce total kemik sonrasında da kanselöz kemik içeren bölümleri işaretlenerek hacim hesaplaması yapıldı (Şekil 16).



Şekil 16. Hacim hesaplaması **a.** Total (kanselöz+kortikal) hacim **b.** Kanselöz kemik hacmi

2. Yedi düzlemde ve her düzlemdeki beş noktada bukkal ve lingual korteks ve kanselöz kalınlık ölçümleri yapılarak kanselöz:kortikal kemik oranları bulundu.
3. Kırık noktalarının yedi düzlemde bukkal ve lingual korteks ve kanselöz kemik kalınlık ölçümleri yapılarak kanselöz:kortikal kemik oranları bulundu.
4. Yedi düzlemde kırık noktasına en yakın anterior ve posterior noktaların bukkal ve lingual korteks ve kanselöz kemik kalınlık ölçümleri yapılarak kanselöz:kortikal kemik oranları bulundu.
5. Yedi düzlemin hepsinde, sadece ilgili düzlemin total kemik alanı, total kanselöz kemik alanı ölçülerek total kanselöz:kortikal oran belirlendi (Şekil 17).

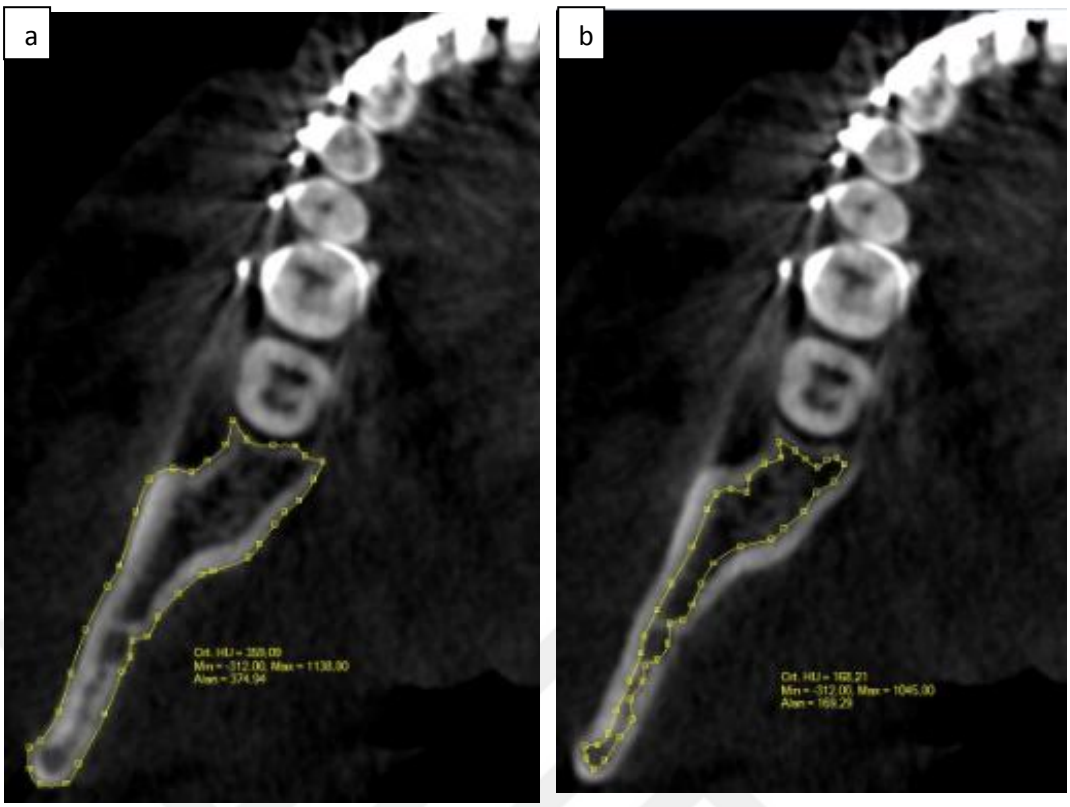

Şekil 17. Preoperatif görüntü üzerinde ilgili düzlem alan ölçümleri **a.** Total kemik alanı **b.** Kanselöz kemik alanı

6. Her düzlemde ayrıca kırık noktası posterior ve anterior alan kanselöz:kortikal oranı hesaplandı (Şekil 18).

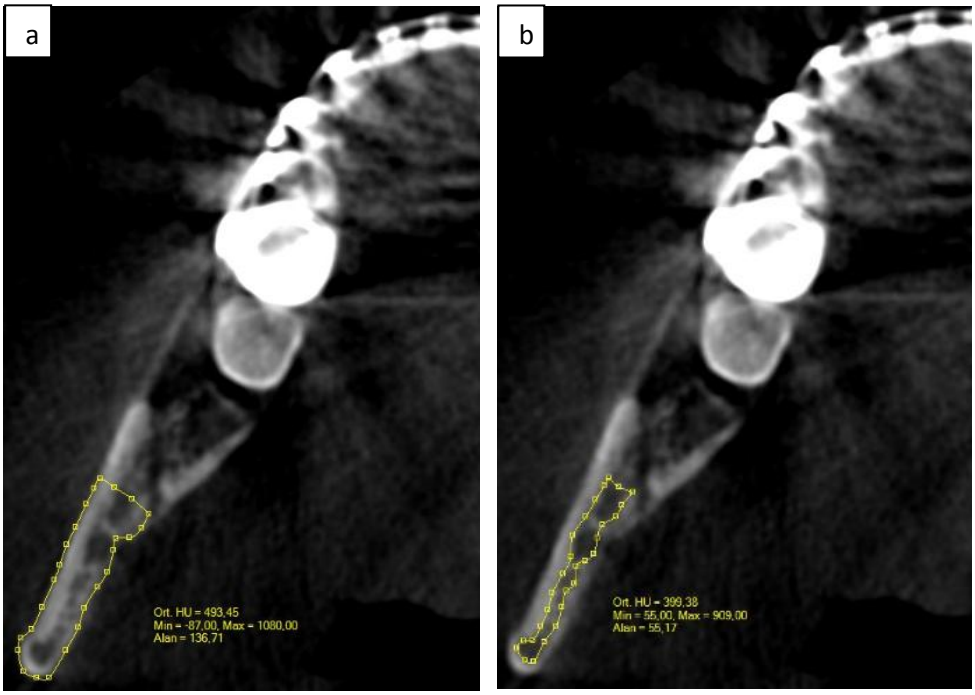

Şekil 18. Postoperatif görüntü üzerinde ilgili düzlem alan ölçümleri **a.** Kırık posteriorunda total kemik alanı **b.** Kırık posteriorunda kanselöz kemik alanı

7. Sadece D2-5 düzlemlerinde mandibuler kanal çapı, kanal-lingual korteks mesafesi ölçüldü.
8. Postoperatif BT'lerde LSS 3 tipi kırık olarak sınıflandırılan yani kırık hattının mandibuler kanalı çaprazladığı mandibulalarda kırık hattının hangi düzlemlerde çaprazladığı ve çaprazladığı noktadaki kanal çapı, lingual korteks- kanal uzaklığı ölçümleri yapıldı.
9. Elde edilen sayısal veriler kullanılarak Rhinoceros 5.0 (Robert McNeel & Associates**,** Seattle, WA 98103 USA) programı ile ölçümlü çizimler yapılarak Adobe Illustrator CC 2017 (Adobe, Inc. California, USA) ile iki boyutlu modeller haline getirildi.

3.4 İstatistiksel Analiz

Elde edilen veriler ile aşağıda sırasıyla verilen sorulara cevap bulunmaya çalışılmıştır.

1. Tüm cerrahi alanın kanselöz:kortikal oranının lingual kırık tipi ile ilişkisinin olup olmadığı,
2. Ramus, angulus ve body bölgelerinde ayrı ayrı kanselöz:kortikal oranlarının kırık tipi ile ilişkisinin olup olmadığı,
3. Ramus, angulus ve bodynin kendi aralarında kanselöz:kortikal oran açısından farklarının olup olmadığı,
4. Kırık noktasının ramus, angulus ve body bölgelerinde kırık noktalarının aynı anatomik bölge ve düzlemin ortak kanselöz:kortikal oranı ve lingual korteks kalınlıkları bakımından farkının olup olmadığı,
5. Kırık hattının ramus, angulus ve body bölgelerinde birbirleri ile kanselöz:kortikal oran ve lingual korteks kalınlığı bakımından farkı olup olmadığı,
6. Kırık noktasının ramus, angulus ve bodyde anterior ve posteriorundaki kanselöz:kortikal oran ve lingual korteks kalınlığı bakımından farkı olup olmadığı,
7. Kırık noktasının her bir düzlemde ve anatomik bölgede, kırık noktasına en yakın anterior ve posterior noktanın kanselöz:kortikal oranı ve lingual korteks kalınlığı bakımından kırık noktası ile farkı olup olmadığı,

8. Kırık hattının sinir kanalını hangi düzlemde çaprazladığı ve çaprazladığı bölgedeki kanal çapı ve kanalın lingual kortekse olan mesafesi, aynı bölgede çaprazlamayanlar ile aynı parametreler açısından farkı olup olmadığının özellikle ramus ve angulus bölgelerinde bakılması.

Böylece mandibulada lingual kırık noktalarının yedi düzlemde ve üç anatomik bölgede temel olarak aksiyel, oblik ve koronal planlarda ortalama kanselöz:kortikal oranının, o düzlemdeki ortalama kanselöz:kortikal oranından farklı olup olmadığını ayrıca mandibula vertikal alandada yedi düzlemin her birinde beş ayrı noktasında da, lingual kırık hattının anterior ve posteriorundaki kanselöz:kortikal oran ve lingual korteks kalınlığı bakımından ilişkisi incelenmiştir.

İstatistiksel analiz için SPSS 15.0 for Windows programı kullanıldı. Tanımlayıcı istatistikler; kategorik değişkenler için sayı ve yüzde, sayısal değişkenler için ortalama, standart sapma, minumum, maksimum, %95 CI olarak verildi. Gruplarda oranlar Ki Kare Testi ile karşılaştırıldı. Sayısal değişkenlerin bağımsız iki grup karşılaştırmaları normal dağılım koşulu sağlandığında Student t test, normal dağılım koşulu sağlanmadığında Mann Whitney U testi ile yapıldı. Bağımlı grup analizleri farklar normal dağılım koşulunu sağlandığında iki grupta Paired t Test, ikiden çok grupta Tekrarlı Ölçüm Varyans Analizi ile koşul sağlanmadığında Wilcoxon Testi ve Friedman testleri ile yapıldı. Bağımlı gruplarda oranlar ikiden çok grupta Cochran's Q Test ile karşılaştırıldı. Sayısal değişkenler arası ilişkiler parametrik test koşulu sağlandığında Pearson Korelasyon Analizi ile koşul sağlanmadığında Spearman korelasyon Analizi ile yapıldı. Alfa anlamlılık seviyesi $p<0,05$ olarak kabul edildi.

BULGULAR

Toplam hasta sayısı 21 olup %42,9 erkek (n=9) ve %57,1 kadın (n=12) olarak izlendi. Ortalama yaş 25,1'di (SD 4,4, 20-37) (Tablo 2).

Tablo 2. Demografik bilgiler

Yaş Ort.±SD (Min-Maks)		25,1±4,4 (20-37)
Cinsiyet n (%)	Erkek	9 (42,9)
	Kadın	12 (57,1)

Hastaların %42,9'unda (n=9) tip 2, %57,1'inde (n=12) ise tip 3 maloklüzyon mevcuttu. Uygulanan cerrahi işlemlere bakıldığında ise bir hastaya sadece BSSO, 14 hastaya BSSO+Le Fort I osteotomi ve 6 hastaya BSSO+Le Fort I osteotomi+Mentoplasti işlemleri uygulandı (Tablo 3). 21 hasta, sağ ve sol olmak üzere toplamda 42 hemimandibula incelendi.

Tablo 3. Maloklüzyon tipleri ve uygulanan cerrahi işlemler

Maloklüzyon Tipi	2	9 (42,9)
	3	12 (57,1)
Cerrahi	1 (BSSO)	1 (4,8)
	2 (BSSO+Le Fort I)	14 (66,7)
	3 (BSSO+Le Fort I+Mentoplasti)	6 (28,6)

1- Elde edilen tüm morfolojik ölçümler ile Rhinoceros programı kullanılarak ölçülü çizimler gerçekleştirildi. Ölçülü çizim Adobe Illustrator programı ile iki boyutlu modele dönüştürüldü. Ortaya çıkan ortalama mandibula üzerinde ortalama kırık hattı ve ortalama mandibuler kanal seyri gösterildi (Şekil 19). Angulus seviyesinde kırık hattının mandibuler kanal ile daha yakın ilişki içinde olduğu görüldü.

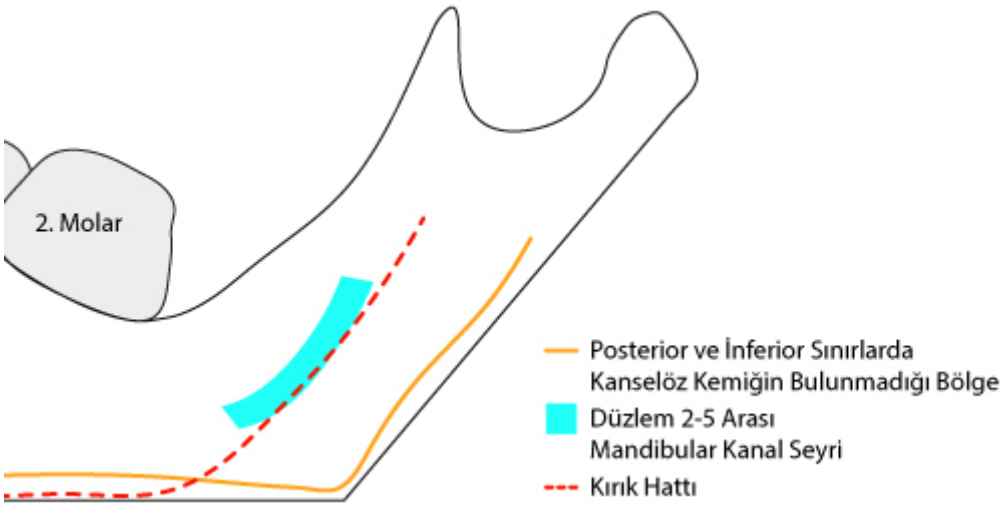

Şekil 19. 42 hemimandibuladan elde edilen veriler kullanılarak yapılan ölçülü çizimler üzerinden elde edilen iki boyutlu modelde Düzlem 2-5 arası mandibular kanal seyri ve kırık hattı ile ilişkisi

Düzlem 2-5'te mandibuler kanal morfolojik ölçümleri ve ilgili düzlemlerden elde edilen tüm verilerle ortalama düzlemler ve ortalama mandibuler kanal seyri aksiyel planda gösterildi (Şekil 20). Mandibuler kanal ikinci düzlemde neredeyse lingual korteks ile bitişikken beşinci düzleme gidildikçe orta hatta yaklaştığı görüldü.

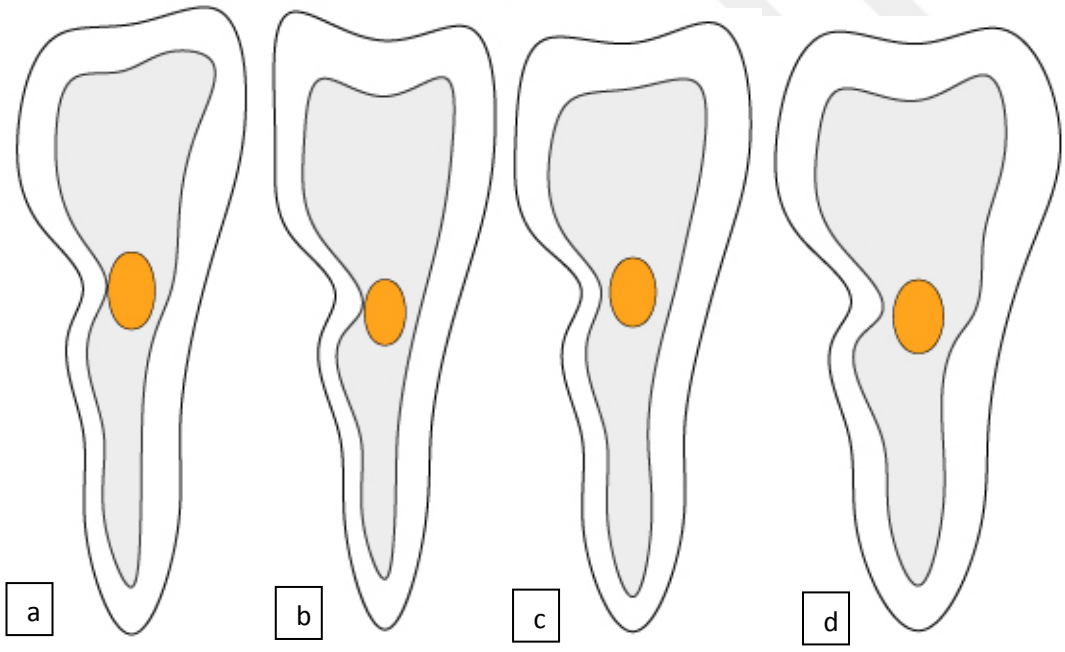

Şekil 20. 42 hemimandibuladan elde edilen veriler kullanılarak yapılan ölçülü çizimler üzerinden elde edilen iki boyutlu modellerde mandibuler kanal Düzlem 2-5 seyri **a.** D2 **b.** D3 **c.** D4 **d.** D5

LSS sınıflamasına göre incelendiğinde %11,9 (n=5) LSS 1, %11,9 (n=5) LSS 2, %71,4 (n=30) LSS 3 ve %4,8 (n=2) LSS 4 tipi kırık hattı izlendi. Hacimsel

ortalama kanselöz:kortikal kemik oranı 0,675±0,178 bulundu (Tablo 4). Ortalama kanselöz:kortikal kemik oranı en yüksek olan grup LSS 4 tipi kırığa sahip olanlardı (0,779).

Tablo 4. LSS-Hacim ilişkisi

	Hacimsel Kanselöz:Kortikal		
	N	Ort.±SD	Ortalama 95% CI (Min-Maks)
LSS1	5 (%11,9)	0,689±0,145	0,509-0,869
LSS2	5 (%11,9)	0,628±0,165	0,424-0,833
LSS3	30 (%71,4)	0,673±0,191	0,602-0,745
LSS4	2 (%4,8)	0,779±0,080	0,063-1,494
Total	42	0,675±0,178	0,620-0,730

2- Hemimandibulalar hacimsel kanselöz:kortikal oranlara göre gruplandırma yapıldığında, ortalama hacimden %52,4'ü (n=22) düşük %47,6'sı (n=20) yüksekti. Hemimandibulalar ortalama hacimden düşük (Grup 1) ve yüksek (Grup 2) olarak iki gruba bölündü. Grup 1 (<0,675) ortalaması düşük olanlar ve Grup 2 (>0,675) ortalaması yüksek olanlardı. Bu iki grubun kırık tipine göre farklılıklarının olup olmadığına bakıldı. Kırık tiplerinde ortalama hacimden yüksek (Grup 2) ve düşük (Grup 1) hasta gruplarında anlamlı ilişki saptanmadı (p=0,663). Her iki grupta da LSS 3 tipi kırık baskın olarak görülürken LSS 4 tipi iki kırığında Grup 2'de (>0,675) yer aldığı izlendi. LSS 1 ve LSS 2 kırık tipinin her iki gruptada benzer yüzdelere sahip olduğu görüldü (Tablo 5).

Tablo 5. Hacimsel ortalama kanselöz:kortikal oranın altında (Grup 1) ve üstünde (Grup 2) olan grupların LSS kırık tipi ile ilişkisi

		Grup 1 (oran<0,675) n=22 (%52,4)		**Grup 2 (oran>0,675)** n=20 (%47,6)		
		n	%	n	%	P*
Kırık Tipi	**LSS1**	3	60,0	2	40,0	0,663
	LSS2	3	60,0	2	40,0	
	LSS3	16	53,3	14	46,7	
	LSS4	0	0,0	2	100,0	

Grup 1: Ortalama hacimden küçük olanlar
Grup 2: Ortalama hacimden büyük olanlar
**Ki Kare Analizi*

Hacimsel kanselöz:kortikal oran üzerinden tüm hemimandibulalar araştırıldıktan sonra her bir hemimandibula ramus (D1-3), angulus (D4-5) ve body (D6-7) olmak üzere üç ana bölge ayrı ayrı kanselöz:kortikal oranları hesaplandı. Bu hesaplamaya göre bölgesel kanselöz:kortikal oranlar açısından en düşük orana sahip ramus (0,778), ikinci angulus (0,871) ve en yüksek kanselöz:kortikal orana sahip olan bölgenin ise body (1,012) olduğu görüldü (Tablo 6).

Tablo 6. Preoperatif ramus, angulus ve body bölgelerinin kanselöz:kortikal kemik oranları

		N	Ort.±SD	Ortalama 95% CI (Min-Maks)
Ramus Kanselöz:Kortikal	LSS1	5	0,818±0,162	0,617-1,019
	LSS2	5	0,673±0,231	0,386-0,959
	LSS3	30	0,789±0,217	0,708-0,870
	LSS4	2	0,769±0,086	-0,002-1,541
	Total	**42**	**0,778±0,207**	**0,713-0,842**
Angulus Kanselöz:Kortikal	LSS1	5	0,904±0,218	0,633-1,175
	LSS2	5	0,782±0,169	0,572-0,993
	LSS3	30	0,879±0,235	0,792-0,967
	LSS4	2	0,884±0,298	-1,792-3,561
	Total	**42**	**0,871±0,223**	**0,802-0,941**
Body Kanselöz:Kortikal	LSS1	5	1,092±0,322	0,693-1,491
	LSS2	5	0,943±0,277	0,599-1,287
	LSS3	30	1,024±0,292	0,915-1,133
	LSS4	2	0,798±0,237	-1,335-2,930
	Total	**42**	**1,012±0,288**	**0,922-1,101**

2a- Daha sonra tüm mandibula cerrahi alan yerine mandibula bölgeleri ayrı ayrı ramus, angulus ve body şeklinde ortalama kanselöz:kortikal oranından düşük (Grup 1) ve yüksek (Grup 2) olarak iki gruba ayrıldı, LSS kırık tipi ile ilişkisine bakıldı. Üç bölgede ortalama kanselöz:kortikal orandan yüksek (Grup 2) ve düşük (Grup 1) hasta gruplarında kırık tipleri ile anlamlı ilişki saptanmadı (Ramus p=0,707; Angulus p=0,933; Body p=0,773) (Tablo 7).

Tablo 7. Bölgesel ortalama kanselöz:kortikal oranın altında ve üstünde olan grupların LSS kırık tipi ile ilişkisi

		Ramus				
		Grup 1(oran<0,778) n=25 (%59,5)		**Grup 2 (oran>0,778)** n=17 (%40,5)		
		N	%	n	%	p
Kırık Tipi	**LSS1**	2	40	3	60	0,707
	LSS2	4	80	1	20	
	LSS3	18	60	12	40	
	LSS4	1	50	1	50	
		Angulus				
		Grup 1 oran<0,871) n=24 (%57,1)		**Grup 2 (oran>0,871)** n=18 (%42,9)		
		N	%	n	%	p
Kırık Tipi	**LSS1**	2	40	3	60	0,933
	LSS2	3	60	2	40	
	LSS3	18	60	12	40	
	LSS4	1	50	1	50	
		Body				
		Grup 1 (oran<1,012) n=21 (%50,0)		**Grup 2 (oran>1,012)** n=21 (%50,0)		
		N	%	n	%	p
Kırık Tipi	**LSS1**	2	40	3	60	0,773
	LSS2	2	40	3	60	
	LSS3	15	50	15	50	
	LSS4	2	100	0	0	

Grup 1: Ortalama hacimden küçük olanlar
Grup 2: Ortalama hacimden büyük olanlar
**Ki Kare Analizi*

3- Tüm hemimandibulaların her bir anatomik bölümü kanselöz:kortikal oranı o hemimandibulanın hacim üzerinden hesaplanan ortalama kanselöz:kortikal oranı ile karşılaştırıldı. Ramus, angulus ve body'nin hem kanselöz:kortikal oranlarının total mandibula orana oranlarında hem de ramus, angulus ve body kanselöz:kortikal oranları birbirleri ile karşılaştırıldığında istatiksel olarak farklı oldukları görüldü (RamusVsAngulus =0,001, RamusVsBody p>0,001, AnguslusVsBody p=0,005) (Tablo 8).

Tablo 8. Ramus, angulus ve body'nin kanselöz:kortikal oranlarının hacimsel kanselöz:kortikal oran ile ilişkisi

Hacimsel Kanselöz:Kortikal	Ort.±SD	Ortalama 95% CI (Min-Maks)
Ramus Kanselöz:Kortikal	1,152±0,307	1,056-1,248
Angulus Kanselöz:Kortikal	1,290±0,330	1,187-1,393
Body Kanselöz:Kortikal	1,499±0,427	1,366-1,632
p*	*<0,001*	
		p**
Ramus Kanselöz:Kortikal vs. Angulus Kanselöz:Kortikal		*0,001*
Ramus Kanselöz:Kortikal vs. Body Kanselöz:Kortikal		*<0,001*
Angulus Kanselöz:Kortikal vs. Body Kanselöz:Kortikal		*0,005*

**Friedman Test **Wilcoxon Test*

4- Ramus, angulus ve body bölgelerinde preoperatif görüntülerden ölçülen total kanselöz:kortikal oran; kırık oluştuktan sonra kırık noktasının posterior ve anteriorunda kalan kanselöz:kortikal oranları karşılaştırıldı.

4a- Ramus total kanselöz:kortikal oran kırık noktasının posterior ve anteriorunda kalan kanselöz:kortikal oranla ilişkisi incelendi. Kırık posteriorunda total orana göre oransal olarak daha az kanselöz kemik olduğu diğer bir deyimle kortikal kemik oranının daha fazla olduğu görüldü ($p<0,001$). Kırık anteriorunda ise oransal olarak total orana göre daha fazla kanselöz kemik olduğu bulundu ($p<0,001$).

4b- Angulus bölgesinde kırık noktasının posteriorunda kalan alanın ortalama kanselöz:kortikal oranı, anteriorda kalan alanın ortalama kanselöz:kortikal oranından düşük olsa da istatistiksel olarak anlamlı değildi ($p=0,935$). Anterior alanda kanselöz kemik oranı totale oranla daha fazla izlendi ($p<0,001$). Posterior bölgede kalan alanın kanselöz kemik oranı total orandan daha düşük olsada istatistiksel olarak anlamlı değildi ($p=0,243$).

4c- Body bölgesinde kırık noktasının lingual (posterior) ve bukkal (anterior) taraflarında bulunan alanlarda total orana göre daha çok kanselöz kemik bulundu ($p<0,001$, $p=0,003$). Kırık noktasının bukkal (anterior) tarafında ise lingual tarafa oranla benzer kanselöz:kortikal oran görülse de istatiksel olarak anlamsız bulundu ($p=0,460$) (Tablo 9).

Tablo 9. Ramus, angulus ve body bölgelerinde total kanselöz:kortikal, kırık noktasının posteriorunda kalan bölgenin ve kırık noktasının anteriorunda kalan bölgenin kanselöz ve kortikal oranları ilişkileri

		Total Kanselöz:Kortikal		**Posterior Kanselöz:Kortikal**	
		r	p**	R	p**
Ramus Fraktür	Posterior Kanselöz:Kortikal	0,772	*<0,001**		
	Anterior Kanselöz:Kortikal	0,948	*<0,001*	0,625	*<0,001*
Angulus Fraktür	Posterior Kanselöz:Kortikal	0,184	0,243		
	Anterior Kanselöz:Kortikal	0,888	*<0,001**	-0,013	0,935
Body Fraktür	Posterior Kanselöz:Kortikal	0,727	*<0,001*		
	Anterior Kanselöz:Kortikal	0,453	*0,003*	-0,117	0,460

**Pearson Korelasyon Analizi **Spearman Korelasyon Analizi*

5- Ramus kırık noktası lingual korteks kalınlığı angulus lingual ve body kırık noktası ortalama korteks kalınlıkları ile karşılaştırıldığında daha ince olduğu görüldü (p<0,001). Tüm gruplar arasındaki farklar istatistiksel olarak anlamlı ve farklı bölgelerde kırığın oluştuğu kortikal kalınlıkların farklı olduğu izlendi (p=0,003; p=<0,001; p=<0,001). Ramus kırılma noktasındaki ortalama korteks kalınlığı 1,103 mm; angulus 1,320 mm ve body 2,570 mm olarak izlendi. Ramus en ince, angulus bölgesi kırılan korteks kalınlığında ikinci sıradayken en kalın body bölgesinde kırılan korteks kalınlığı olduğu görüldü (Tablo 11).

Tablo 11. Ramus, angulus lingual taraf ve body'de inferior sınırda oluşan kırık noktası ortalama korteks kalınlıkları

	Ort.±SD	Ortalama 95% CI (Min-Maks)
RAMUS Fa	1,103±0,416	0,974-1,233
ANGULUS Fa	1,320±0,394	1,197-1,443
BODY Fa	2,570±0,744	2,338-2,802
p*	*<0,001*	
		P
Ramus Fa vs. Angulus Fa		*0,003*
Ramus Fa vs. Body Fa		*<0,001*
Angulus Fa vs. Body Fa		*<0,001*

**Tekrarlı Ölçüm Varyans Analizi*

6- Ramus, angulus ve body bölgelerinde bulunan kırık noktası lingual korteks kalınlığı birbirleri ile olan ilişkileri değerlendirildi. Tüm bölgeler birlikte değerlendirildiğinde birbirleriyle ilişkilerinde istatistiksel olarak anlamlı farklılık

izlendi (p<0,001). Ramus kırık noktasının angulus ve body bölgelerindeki kırık noktaları ile ayrı ayrı ilişkisine bakıldığında ise angulus ile istatistiksel olarak anlamlı farklılık bulunamazken (p=0,345); body ile ilişkisinde anlamlı fark olduğu görüldü (p<0,001). Ramus ile angulus kırık noktalarının benzer özellikleri ve body'nin diğer iki bölgeden farklı özellikleri olduğu görüldü (Tablo 12).

Tablo 12. Ramus, angulus ve body bölgelerinde oluşan lingual kırık noktalarının birbirleri ile ilişkisi

	Ort.±SD	Ortalama 95% CI (Min-Maks)
Ramus Fa:Ramus totallinkorteks	0,161±0,054	0,144-0,178
Angulus Fa:Angulus totallinkorteks	0,171±0,050	0,155-0,186
Body Fa:Body totallinkorteks	0,900±0,229	0,829-0,972
p*		*<0,001*
		p**
Ramus Fa:Ramus totallinkorteks vs. Angulus Fa:Angulus totallinkorteks		0,345
Ramus Fa:Ramus totallinkorteks vs. Body Fa:Body totallinkorteks		*<0,001*
Angulus Fa:Angulus totallinkorteks vs. Body Fa:Body totallinkorteks		*<0,001*

**Friedman Test **Wilcoxon Test*

7- Bölgesel olarak anlamlı ilişkiyi daha detaylı irdelemek için yedi düzlem ayrı ayrı ele alındı. Her düzlemde kırık noktası, kırık noktasına anterior ve posteriordan en yakın komşu noktaların kanselöz:kortikal oranlarının birbirleri ile ilişkileri istatiksel olarak değerlendirildi.

7a- Ramus (D1-3) bölgesinde bulunan anlamlı ilişkiyi daha derin araştırmak için ikinci ve üçüncü düzlem ayrıca ele alındı. Birinci düzlemde tüm kırıklar horizontal osteotomi hattının posterior sınırından inferiora yöneldiği için birinci düzlem bu araştırmaya dahil edilmedi. İkinci düzlemde kırık noktası posterior kanselöz:kortikal oranı kırık noktası oranına göre daha düşük (p=0,009) yani kırık noktası posterioruna en yakın noktanın oransal olarak kırık noktasına göre daha az oranda kanselöz kemik bulunduğu görüldü. Kırık noktası ile anterior en yakın noktanın ölçülen kanselöz:kortikal oranları benzer bulundu (p=0,171). Üçüncü düzlemde ise kırık noktası en yakın anterior ve posterior kanselöz:kortikal oranı kırık noktası oranına göre yüksek izlendi (p<0,001 p=0,010).

7b- Angulus bölgesinde bulunan dördüncü düzlemde kırık anterior ve posterior en yakın nokta kanselöz:kortikal oran kırık noktası oranına göre oransal olarak daha fazla kanselöz kemik içeriği bulundu ($p<0,001$) ($p<0,006$). Yine angulus bölgesinde olan beşinci düzlem incelendiğinde kırık anterior en yakın komşu nokta kanselöz:kortikal oran kırık noktası oranına göre oransal olarak daha fazla kanselöz kemik içeriği varken ($p<0,001$) kırık posterior en yakın komşu nokta oransal olarak kırık noktasına göre istatistiksel olarak anlamlı olmasa da daha fazla kanselöz kemik içeriği görüldü ($p=0,570$).

7c- Body bölgesinde bulunan altıncı düzlemde kırık noktası anterior (body için superior) en yakın nokta kanselöz:kortikal oran, kırık noktası oranına göre oransal olarak daha fazla kanselöz kemik içeriyordu ($p<0,001$). Yine body bölgesinde inferior sınır kırıklarının baskın olmasının sonuçlarından biri inferior komşu noktanın ortalama olarak kırık noktası oranına göre daha az kanselöz kemik içerse de istatiksel olarak anlamlı değildi çünkü inferior sınırdan kırılmayanların sayısı çok azdı ($p=0,66$). Body bölgesinde bulunan yedinci düzlem incelendiğinde süperior en yakın nokta kırık noktasına göre oransal olarak daha fazla kanselöz kemik bulunduğu görüldü ($p<0,001$). İnferior en yakın nokta ortalama olarak kırık noktası oranına göre daha az kanselöz kemik içerse de istatiksel olarak anlamlı değildi ($p=0,138$). Altıncı ve yedinci bölge çoğunlukla inferior sınırdan kırılan body bölgesinde olup ramus ve angulusa göre özellikle inferior en yakın nokta, kırık noktası ile karşılaştırıldığında istatistiksel olarak anlamlı çıkmamıştır (Tablo 13).

Tablo 13. 2, 3, 4, 5, 6 ve 7. Düzlemlerde kırık noktasının kanselöz:kortikal, kırık noktası anterior ve posteriordaki komşu noktaların kanselöz:kortikal oranları ile ilişkisi

	Ort.	SD	Ortalama 95% CI (Min-Maks)		Kırık hattı vs. Anterior	Kırık hattı vs. Posterior
D2FORAN	1,121	0,510	0,962	1,280	0,171**	*0,009**
D2PreFORAN	1,253	0,635	1,056	1,451		
D2PostORAN	0,944	0,605	0,756	1,132		
D3FORAN	0,534	0,257	0,454	0,614	*<0,001**	*0,010**
D3PreFORAN	1,436	0,818	1,181	1,691		
D3PostFORAN	0,812	0,499	0,657	0,968		
D4FORAN	0,523	0,224	0,453	0,593	*<0,001***	*0,006**
D4PreFORAN	1,288	0,752	1,051	1,525		
D4PostFORAN	0,853	0,591	0,668	1,037		
D5FORAN	0,656	0,364	0,543	0,769	*0,002**	0,570*
D5PreFORAN	1,122	0,661	0,916	1,328		
D5PostFORAN	0,731	0,576	0,551	0,910		
D6FORAN	0,268	0,607	0,079	0,457	*<0,001**	0,066**
D6PreFORAN	1,161	0,489	1,009	1,313		
D6PostFORAN	0,149	0,440	0,012	0,286		
D7FORAN	0,095	0,265	0,013	0,178	*<0,001**	0,138**
D7PreFORAN	1,163	0,439	1,026	1,299		
D7PostFORAN	0,053	0,202	-0,010	0,116		

**Paired t Test **Wilcoxon Test*

8a- Ramus bölgesinde kırık noktasının en yakın anterior ve posterior nokta lingual korteks kalınlıkları ile ilişkisine bakıldığında anteriorda lingual korteks kalınlığı anlamlı derecede yüksek izlendi (p<0,001). Ortalama kırık noktası kalınlığı (1,095 mm) posterior komşu nokta lingual korteks kalınlığından (1,168 mm) ortalama olarak daha ince olsa da istatiksel olarak anlamlı bulunmadı (p=0,122).

8b- Angulus bölgesinde kırık noktasının en yakın anterior ve posterior nokta lingual korteks kalınlıkları ile ilişkisine bakıldığında anteriorda lingual korteks kalınlığı anlamlı derecede yüksek (p=0,015); posterior en yakın nokta lingual korteksi ile anlamlı fark izlenmedi (p=0,211). Kırık hattı kalınlığı istatistiksel olarak anlamlı olmasada posterior nokta lingual korteks kalınlığından (1,388 mm) daha küçüktü (p=0,211).

8c- Body bölgesinde kırık noktasının superior (1,823 mm) ve inferior (0,362 mm) en yakın nokta lingual korteks kalınlıkları ile ilişkisine bakıldığında her ikisi de daha ince izlendi ($p<0,001$, $p<0,001$). Kırık noktası body bölgesinde çoğunlukla bu bölgenin en kalın olan inferior sınırından kırılmıştır. Bu sebeple ortalama superior ve inferior nokta lingual korteks kalınlıklarından daha kalın izlenmiş ve anlamlı fark bulunmuştur ($p<0,001$, $p<0,001$) (Tablo 14).

Tablo 14. Ramus ve angulus bölgeleri için kırık noktası, kırık noktası anteriorunda ve posteriorunda bulunan komşu nokta lingual korteks; body için kırık noktası, superior ve inferiorunda bulunan komşu nokta lingual korteks ortalama kalınlıkları ve birbirleri ile ilişkisi

	Ort.	SD	Ortalama 95% CI (Min-Maks)		Kırık hattı vs. Anterior	Kırık hattı vs. Posterior
RAMUS Fa	1,095	0,381	0,977	1,214	*0,001**	0,122*
RAMUS PreFa	1,369	0,466	1,224	1,514		
RAMUS POST Fa	1,168	0,375	1,051	1,285		
ANGULUS Fa	1,320	0,394	1,197	1,443	*0,015**	0,211**
ANGULUS Pre Fa	1,462	0,425	1,330	1,594		
ANGULUS POST Fa	1,388	0,443	1,250	1,526		
BODY Fa	2,570	0,744	2,338	2,802	*<0,001***	*<0,001***
BODY PRE Fa	1,823	0,473	1,675	1,970		
BODY POST Fa	0,362	0,726	0,136	0,588		

**Paired t Test **Wilcoxon Test*

9- Çalışmamızda kırık hattının sinir kanalını hangi düzlemde çaprazladığı ve çaprazladığı bölgedeki kanal çapı ve kanalın lingual kortekse mesafesi, aynı bölgede çaprazlamayanlar ile aynı parametreler açısından farkı olup olmadığının ramus ve angulus bölgelerinde incelemesi yapıldı.

LSS3 tipi kırık hattı olanlarda kırık hattı sinir kanalını %16,7 (n=5) D2, %16,7 (n=5) D3, %26,7 (n=8) D4, %30 (n=9) D5 ve %10 (n=3) D6 seviyesi veya yakınından çaprazladı. En sık %56,7 (n=17) ile D4-D5 düzlemlerinde çaprazladı (Tablo 15).

Tablo 15. LSS3 tipi kırık hattı olanlarda kırık hattının sinir kanalını çaprazladığı düzlemler

	LSS3	
	n	%
D2	5	16,7
D3	5	16,7
D4	8	26,7
D5	9	30,0
D6	3	10,0

LSS 3 tipi kırık hattı olan hemimandibulalar ramus (D2-3) ve angulus (D4-5) bölgelerinde sinir kanal çapı ve sinir kanalının lingual kortekse olan mesafesi parametreleri ile incelendi. Ramus bölgesinden sinir kanalını çaprazlayan 10 (%33,4) hemimandibula kanal çapı ve lingual korteks mesafeleri açısından ramus seviyesinde çaprazlamayanlar ile karşılaştırıldığında tüm parametreler birbiriyle benzer çıktığından istatiksel olarak anlamlı sonuç bulunamadı (hepsi için p>0,005) (Tablo 16).

Tablo 16. Ramus seviyesinden sinir kanalını çaprazlayan LSS 3 tipi kırıklar ile bu seviyede sinir kanalını çaprazlamayanların karşılaştırılması

	Ramustan Çaprazlayanlar (n=10)				**Diğerleri (n=32)**				
	Ort.	SD	Ortalama 95% CI (Min-Maks)		Ort.	SD	Ortalama 95% CI (Min-Maks)		p*
Ramus Kanal Çapı	2,425	0,296	2,214	2,636	2,400	0,407	2,253	2,547	0,858
Ramus Klıkor Mesafe	0,135	0,254	-0,047	0,317	0,192	0,441	0,033	0,351	0,681**
Angulus Kanal Çapı	2,335	0,317	2,108	2,562	2,372	0,464	2,205	2,539	0,816
Angulus Klıkor Mesafe	0,565	0,741	0,035	1,095	0,511	0,803	0,222	0,800	0,612**

**Student t test **Mann Whitney u test*

Klıkor: sinir kanalı lingual korteks mesafesi

Angulus bölgesinden sinir kanalını çaprazlayan 17 (%56,7) hemimandibula kanal çapı ve lingual korteks mesafeleri açısından angulus seviyesinde çaprazlamayanlar (n=25) ile karşılaştırıldığında LSS3 tipi kırık hattına sahip hemimandibulaların angulus seviyesinde sinir kanal çapı (2,206 mm) diğer gruba göre (2,470) mm) daha dar izlendi (p=0,049). Diğer tüm parametreler birbiriyle

benzer sonuçlandığından istatistiksel olarak anlamlı sonuç bulunamadı (diğer hepsi için p>0,005) (Tablo 17).

Tablo 17. Angulus seviyesinden sinir kanalını çaprazlayan LSS 3 tipi kırıklar ile bu seviyede sinir kanalını çaprazlamayanların karşılaştırılması

	Angulustan Çaprazlayanlar (n=17)				**Diğerleri (n=25)**				
	Ort.	SD	Ortalama 95% CI (Min-Maks)		Ort.	SD	Ortalama 95% CI (Min-Maks)		p*
Ramus Kanal Çapı	2,300	0,393	2,098	2,502	2,478	0,361	2,329	2,627	0,138
Ramus Klıkor Mesafe	1,171	0,179	1,078	1,263	1,189	0,240	1,090	1,288	0,789
Angulus Kanal Çapı	2,206	0,405	1,998	2,414	2,470	0,421	2,296	2,644	*0,049*
Angulus Klıkor Mesafe	0,362	0,575	0,066	0,657	0,634	0,887	0,268	1,000	0,334**

**Student t test **Mann Whitney u test*

TARTIŞMA

BSSO günümüzde ortognatik cerrahide en sık kullanılan mandibular cerrahi tekniktir (22-24). 1957 yılında Trauner ve Obwegeser tarafından SSO ilk defa tanımlandıktan sonra operasyon sırasında ve sonrasında oluşan komplikasyonları önlemek amacıyla günümüze dek modifikasyonlara uğramıştır (1,18). Günümüzde en sık kullanılan cerrahi prosedür HE modifikasyonudur (20). BSSO kullanılma tercihinin birçok nedeni olmakla beraber en önemlileri; güvenilir olması, kemik iyileşmesine önemli katkısı ve mandibular deformitelerin düzeltilmesinde çok yönlü hareket imkanı vermesi sayılabilir. Cerrahi tekniği uygulamak nispeten zor olmakla beraber cerrahi aşamalarının her bir adımı ne yazık ki cerrahi görüş altında değildir (4). Örneğin lingual taraf kırık hattının nasıl kırıldığı hala görülemediği gibi tahmin edilmesi de çok güçtür. Öngörülemediği için de istenmeyen kırıklar ameliyat sırasında ortaya çıkabilir ve hatta kötü kırık olarak tanımladığımız kırık tipleri cerrahi ve fonksiyonel sonucu komplike hale getirebilir (25). O yüzden lingual kırık hattın sagittal split sırasında kontrol edilebilir şekilde oluşturulması çok önemlidir. Lingual kırık hattının oluşmasına etkili faktörlerin yani sebeplerinin belirlenebilmesine ihtiyaç vardır. Böylece ameliyatı komplike hale getirebilecek istenmeyen kırıkların ve kötü kırıkların oluşması engellenebilir. Literatürde çoğunlukla ameliyat sonrası oluşmuş lingual kırık hatları sınıflandırılmaya çalışılmış (5,6,22,23) ve sonrasında özellikle kötü veya istenmeyen kırık hatlarının nedenini ortaya koyabilmek için çeşitli faktörler araştırılmıştır. Bunların dışında mandibular kanalın ve/veya mylohyoid oluğun en az direnç hattı olduğu hipotezi ile lingual kırık hattının bu bölgelerden geçebileceğini iddia eden ancak ilişkisinin olmadığını bulan çalışma da vardır (26). Medyal osteotomi hattının lingula ile olan ilişkisi (5,6), mandibula inferior kenar ek osteotomisi (20,27), 3. molar gömülü dişin varlığı (3,4,28), kullanılan ODP veya HE modifikasyoları (18) gibi kırık tipine veya oluşumuna etki edebilecek nedenler araştırılmış. Bu çalışmalara ek olarak daha az olmakla beraber mandibula ramus anatomisinin özellikleri ramus anteroposterior uzunluğu veya ramus yüksekliği ve bukkolingual kalınlığının (medyolateral) kırık hattına etkisi de son yıllarda araştırılmıştır (6,22,28,29). Van der Hee ise farklı olarak

sagittal split cerrahi alanında mandibula ramusunun kortikal ve kanselöz içeriğinin etkisine oransal olarak mandibula ramus kalınlık özelliği açısından irdelemiştir (25). Hou ve arkadaşları ramusun üç farklı düzlemde kanal ile ilişkili ölçümlerini yaparak kırık tipi ile ilişkisini araştırmıştır (22). Ancak yukarıda bahsedilen tüm çalışmalarda özellikle çeşitli değişkenlerin istenmeyen kırıklar ve kötü kırıkların nedenleri olup olmayacağı üzerine odaklanılmıştır. Bizim çalışmamızda ise literatürde ilk defa kırık tipi sınıflandırmasından bağımsız yani ister istenen ister istenmeyen kırık hattı olsun, kırığın neden kırıldığı yerde oluştuğunu ve neden hemen anterior veya posteriorunda oluşmadığı sorgulanmıştır. KIBT DİCOM verileri kullanılarak detaylı, yedi ayrı düzlemde ve her düzlemde eşit beş noktada temel olarak kanseloz:kortikal kemik oranları, lingual korteks kalınlıkları ölçülerek kırık hattının, kırık hattı anterior ve posteriorundaki ölçümlerle ilişkisi ve ilgili mandibula bölgesinin total özellikleri ile ilişkisi ayrıntılı olarak incelenmiştir.

BSSO de genellikle elde edilmek istenen lingual kırık tipi ilk defa Hunsuck tarafından tariflenen ramusta kanalın hemen arkadasından, kanalı çaprazlamayan ve inferior sınıra dik olarak inen kırık tipidir (5). Plooij ve arkadaşları çalışmalarında lingual kırık tiplerini dört tip olarak sınıflamış ve ideal kırık tipinin yukarıda tariflediğimiz kanal ile kırık hattının ilişkisi olmayacağı için özellikle sinir hasarı veya zedelenmesinin çok az olabileceği Hunsuck tipi ayrışma olduğunu ve bu kırık tipinin LSS 1 olduğunu söylemiştir (5). Ancak literatürde ideal kırık tipinin ne olduğu ile ilgili tartışmalar devam etmektedir (25). Kanal ile ilişkili LSS 3 tipi kırık paterninin özellikle asimetrik mandibular vakalarda ideal olduğunu iddia edenler proksimal ve distal mandibual segmentlerin daha az çakışacağı yani kemik segmentlerin yeni konumda daha az kollezyona girebileceği iddia edilmiştir (25). Çalışmamızda Plooij'in tariflediği LSS sınıflandırmasına göre 30 hemimandibulada (%71,4) LSS 3 tipi kırık bulduk. Mandibular kanalı kat eden bu kırık tipi literatürde %0-79,3 arasında görülmektedir (6,25). Plooij çalışmasında LSS 3 tipi kırık totalde %33 iken, medyal osteotomi eğer kanalın hemen anteriorunda kısa yapılmışsa LSS 3 tipi kırılmanın %43 e yükseldiğini ve medyal osteotomi uzunluğunun belirleyici faktör olabildiğini iddia etmiştir (5). Öte yandan Zamiri ve arkadaşları çalışmalarında kırık tipi sınıflandırması farklı olmakla beraber 92 hemimandibulanın 73 tanesi mandibular kanal ile ilişkili (%79,3) bulunmuş ve medial osteotominin istenmeyen kırık veya kırık tipleri ile ilişkisi gösterilememiştir (6). Kırık tipine etki eden diğer

önemli cerrahi aşama da bukkal vertikal kortikotominin alt kenar ile olan seviyesidir. Mandibula alt kenarında inferior kortikotomi hattının lingual tarafa kadar veya en altta ortada olması veya bukkal tarafta bırakılmasının kırık paternini bazı çalışmalarda etkileyebileceği gösterilmiş (23) bazı çalışmalarda ise etkisinin olmadığı bulunmuştur (30). Muto ve arkadaşları bukkal tarafta bırakılan bukkal vertikal kortikotomi hattının %15 kötü kırığa neden olduğunu göstermiş (23) buna karşın Song ve Kim tam tersi alt kenar kesilerin lingual tarafa uzananlarda istenmeyen kırık oluşturmadığını ancak alt kenar tam kesilemediğinde veya bukkal tarafta kaldığında ise kötü kırıkların oluştuğunu göstermiştir (31). Houpermans ise kırık tipleri açısından alt kenar kesi şeklinin bir etkisinin olmadığını ortaya koymuştur (30). Çalışmamızda mandibula sagittal split osteotomi dizaynı HE modifikasyonu, kısa medial kortikotomi ve inferior mandibula kenar kortikotomisi lingual tarafa kadar uzatılarak tek deneyimli cerrah tarafından çok az osteotom ve çekiç ama çoğunlukla separator uygulanarak ayırma işlemi uygulanmıştır. Böylece değişken parametreler standardize edilerek sadece mandibula ve kırık hattı kortikal ve kanseloz içerik ilişkisi değerlendirilmeye çalışılmıştır. Lingual ayrışma tipine bakıldığında 30 adet hemimandibulada LSS 3 (%71,4) ve iki adet hemimandibulada istenmeyen kırık tipi LSS 4 (%4,8) görülmüştür. Bu iki LSS 4 kırık tipi görülen hastanın sadece birinde bukkal plate kırığı görülürken ekstra plak ile fiksasyon gerekliliği doğdu. Diğer hemimandibulada ise herhangi bir ek cerrahi gerekmeksizin ayrışma tamamlandı. Sonuçlar literatürle karşılaştırıldığında bizim sonuçlarımızın çok farklı olması Houpermans'ın da belirttiği uzere, mandibula ayırma sırasında kullanılan cerrahi aletler ve cerrahi tecrübenin etkisini düşündürmektedir (30). Literatüre bakıldığında mandibula anatomik özellikleri ve oluşan kırık tipi üzerindeki etkisi daha az oranda çalışılmıştır (6,22,25,29). Ramusun bukkolingual kalınlık ölçümleri ve lingual korteks kalınlıkları hakkında yapılan çalışmalar üzerinde özellikle durulması gereken çalışmalardır. Beukes ve arkadaşlarının mandibular ramus anatomik ölçümleri ve üçüncü molar diş varlığının SSO üzerindeki etkisini araştırdıkları çalışmalarında, 2. molar diş apeksinin inferior sınıra olan uzaklığı, 2. molar diş 3 mm posteriorunda mandibula yüksekliği, ramus anterior sınırdan lingulaya uzaklık, lingula seviyesinde ramus AP uzunluk, 2. molar diş posteriorunda mandibula genişliği, lingula seviyesinde mandibula ramus genişliği ve 3. molar dişin bulunmasının operasyon zorluk derecesi üzerine etkilerini araştırmışlardır (3). Operasyon zorluk derecesine sadece 3. molar diş varlığının direk etki ettiğini; diğer

tüm parametrelerin zorluk derecesini etkilemede tek başlarına anlamlı olmadıklarından, operasyon zorluk derecesinin multifaktöryel olduğundan bahsetmişlerdir (3). Bukkolingual mesafenin ölçülmesi yani mandibula ramus kalınlığının tek başına bakılması eksik bilgilere neden olabilir. Ramus kalınlığı aynı olan iki mandibuladan birisinin korteks kalınlıkları fazla ama kanselöz içeriği az olabileceği gibi, kanselöz içeriği fazla ama kortikal içeriği az olabilir. Dahası bukkal veya lingual korteks kalınlıklarının da farklı olabileceği durumlar da olabilir. Dolayısıyla aynı kalınlıkta iki ayrı mandibula tamamen farklı kırık tipi ile sonuçlanacaktır. Mandibula morfolojik özelliklerinin detaylı yani kanseloz:kortikal oranlarının ve lingual korteks kalınlıklarının ayrı ayrı bakılması daha doğru sonuçlar çıkarmamıza yardımcı olacaktır. Nitekim sadece bukkolingual kalınlık ölçümünün kırık tipine etkisini araştıran bazı çalışmalarda bu ölçüm etkin faktör olarak bulunurken (6,29,31) bazı çalışmalarda ise etkili olmadığı gösterilmiştir(3,28). Hou ve arkadaşlarının yaptığı çalışma ise ramus bölgesinde 3 farklı düzlemde sadece korteks kalınlıklarını ölçmeleri bakımından ilginçtir (22). Lingual korteks kalınlıklarını mandibular kanala göre posteriorunda ve anteriorunda tek bir noktadan ölçülmüş ve kırık hattının kanala göre posteriorda kalan alanın lingual korteksinin en ince olduğu alandan kırılma eğiliminde olduğunu iddia etmiştir (22). Van der Hee ve arkadaşlarının 78 hasta (156 hemimandibula) ile yaptığı retrospektif çalışmada ise daha ilginç ve detaylı olarak mandibular cerrahi alanın total kanseloz kortikal hacim oranı hesaplanmış(25). Bu çalışmada tüm hemimandibulaların mandibula angulus kanselöz ve kortikal kemik miktarları preoperatif görüntüleme verileri üzerinden ölçülmüş. Hemimandibulalar ortalama kanselöz:kortikal kemik oranından düşük ya da yüksek olarak gruplanarak postoperatif görüntüler üzerinden elde edilen LSS kırık tipi ile ilişkisi karşılaştılmıştır (25). Bizim çalışmamızda mandibulada belirlenen yedi ayrı düzlemde ve her düzlemde eşit beş noktada, temel olarak kanselöz:kortikal oranlar ve lingual korteks ölçümleri yapılmıştır. Ölçülen bu veriler ile literatürde ilk defa mandibula lingual tarafta kırığın neden tam da oluştuğu yerde olduğunu ve neden bir arkası veya önünde olmadığı sorusuna cevap bulmaya çalıştık. Ancak öncesinde ilk olarak kırıktan bağımsız Van der Hee ve arkadaşlarının yaptığı gibi mandibula totalinin hacimsel ve onlardan farklı ve daha detaylı olarak da ramus, angulus ve body bölgeleri ayrı ayrı olmak üzere alan hesabı şeklinde hasta mandibula yarılarında normal morfolojik kanselöz kortikal içeriğini ölçüp bölgeler arasında fark olup olmadığını araştırdık (25). Üç bölgenin anatomik özellikleri ve morfolojik

detayları farklı olduğu için ayrı ayrı değerlendirmek gerekli olabilir. Postoperatif görüntüler üzerinden LSS kırık tipi belirlendi. Preoperatif görüntüler üzerinden lingula yaklaşık 2 mm superioru ile 2. molar diş 2 mm posterioru arasında bulunan kanselöz ve kortikal kemik hacimsel ölçümü Van der Hee ve arkadaşlarının tariflediği şekilde yapıldı (25). Ancak van der Hee'den farklı olarak da mandibulanın bölgesel olarak ayrı ayrı kanselöz:kortikal oranları da hesaplandı (25). Van der Hee çalışmasında kortikal hacmi fazla olan grupta LSS 3 tipi kırık daha çok görülürken; kanselöz oranı fazla olan hemimandibulalarda daha çok LSS 1 tipi kırık izlenmiştir (25). Bizim çalışmamızda ise anlamlı ilişki bulunmamıştır. 42 hemimandibulada lingual kırık tipinin %71,4 çoğunlukla LSS 3 şeklinde olduğunu hem total mandibula hem de bölgeler bazında ayrı ayrı anlamlı bir ilişkinin olmadığını gördük. Bu farklılığın sebebi olarak kullanılan cerrahi yöntemin ve cerrahi aletlerin farklı olması düşünülebilir. Bölgelere ayrı ayrı baktığımızda ise, en büyük kanselöz:kortikal oranın ve kalınlığın body bölgesi olduğu bulunurken en az kanselöz:kortikal oranın ve kalınlığın ramus bölgesinde olduğunu gördük (Tablo 6). Bu veriler ile ramusun kortikal ve kanselöz içerik bakımından mandibulanın en ince bölgesi olduğunu söyleyebiliriz. Genel mandibula içeriği analizi yapıldıktan sonra literatürde bildiğimiz kadarıyla ilk defa ilgili kırık hattının yani kırık noktaların kanselöz:kortikal oranları ve lingual korteks kalınlıkları bölgesel olarak ayrı ayrı incelenmiştir. Bunun için metod kısmında ayrıntılı olarak anlattığımız gibi postoperatif BT'de kırık hattının belirlediğimiz yedi düzlem ve her düzlemdeki beş noktadan koordinatları hesaplanarak preoperatif BT görüntüsüne aktarılmıştır (Şekil 14, 21). Burada ilk önce kırık hattı referans olacak şekilde kırık hattının posterior ve anteriorunda kalan mandibular alanlarda kanselöz:kortikal oranlar hesaplanarak ilgili bölgenin total oranı ile karşılaştırdık. Hou ve arkadaşlarının yaptığı çalışmada ise ramus bölgesini üç farklı düzlemde sadece lingual korteks kalınlıklarını fraktür hattına göre değil mandibular kanala göre posteriorunda ve anteriorundaki tek bir noktadan ölçmüş ve kanala göre arkasında kalan alanın lingual korteksinin en ince olduğu alandan kırılma eğiliminde olduğunu söylemiştir (22). Hou kanselöz kemiğin arttığı ama lingual korteksin inceldiği yerden kırık hattının oluştuğunu söylese de çalışmasında kanselöz alan ölçümü yapmadan sadece lingual kortikal kalınlığa göre dolaylı yorum yapmıştır (22). Dolayısıyla kırık paternini yorumlamak açısından oldukça eksik ancak bakış acısı yönünden oldukça yararlı bir çalışma olmuştur. Bizim çalışmamızda ramus ve angulus bölgesinde kırık hattının posteriorunda kalan

bölgenin daha fazla kortikal kemik içerdiğini bulduk. Ayrıca ramusta kırık hattının yani kırık noktaların lingual korteks kalınlığının en ince olduğunu angulusun hemen sonra geldiğini ve body de kırık hattında lingual korteksin en kalın olduğunu gördük. Böylece kırığın direncin fazlalaştığı yani kortikal içeriğin arttığı noktadan önce lingual tarafta korteksin ince olduğu yerden kırıldığını tespit ettik. Ancak neden kırığın hemen önünden veya hemen arkasından değilde kırığın olduğu yerde oluştuğunu araştırmak için çalışmamızda bu sefer daha detaylı ölçümler yapmamız gerekti. Bunun için kırık hattına en yakın posteriorundaki ve anteriorundaki noktaların kanselöz:kortikal oranları ve lingual korteks kalınlıklarını ölçüp karşılaştırdık. Ramus ve angulusta kırık hattındaki lingual korteks kalınlığının kırık hattına en yakın posterior noktasının lingual korteks kalınlığından daha ince olduğu görüldü. Yani kırık hattında lingual korteks daha ince olarak bulundu. Kanselöz:kortikal orana baktığımızda ise; tam kırık hattında kortikal içeriğin posteriorundaki en yakın noktaya göre daha fazla olduğunu, yani tam kırık hattında kemik direncin posteriorundaki en yakın noktaya göre daha fazla olduğu ve aynı zamanda da lingual korteksin ince olduğunu tespit ettik. Başka bir deyişle kırık hattının olduğu noktada bukkal korteksin daha kalın ama lingual korteksin daha ince ve kanselöz kemiğin ise en yakın posterior noktasına göre daha az olduğunu bulduk. Body bölgesinde kırık noktasının bu bölgenin en kalın olan inferior korteksten olması ayrılma davranışının ramus ve angulustan farklı olduğunu göstermektedir. Bunun sebebi olarak görsel olarak kontrol altında olan body bölgesinde ayrıştırma işleminin kontrollü bir şekilde istenilen yöne ilerletilebilmesi olarak gösterilebilir.

Tüm bu ölçüm ve karşılaştırmalardan kırılma ve ayrışma eğilimi ve hattının; ilk önce medyal osteotomi hattından başlayarak ramus ve angulusta önden ayrışmanın başladığını ve arkaya doğru seperator veya osteotomun ilerlemesi ile lingual korteksin bukkal kortekse gore daha ince olduğu kanselöz kemiğin ise kortikal kemikten daha az olduğu ve arkadaki alanlarında kortikal oranının daha da arttığı yani direncin arttığı en yakın noktadan lingual korteksin arkasındaki bölgeden daha ince olduğu noktadan lingual kırığın oluştuğunu söyleyebiliriz. Bu sonucumuzu destekleyen başka bir bulgumuz ise, iki istenmeyen kırığımızda özellikle ramus bölgesinde bukkal korteksin lingual korteksten daha ince olduğu bölgeden, bukkal taraftan kırıldığını gördük. Kırığın nereden olacağını belirleyen en önemli

parametrenin lingual korteks kalınlığı olduğunu ancak göreceli olarak bukkal korteks ve kanselöz kemik kalınlıkları ile ilişkili olduğunu söyleyebiliriz (Şekil 21,22).

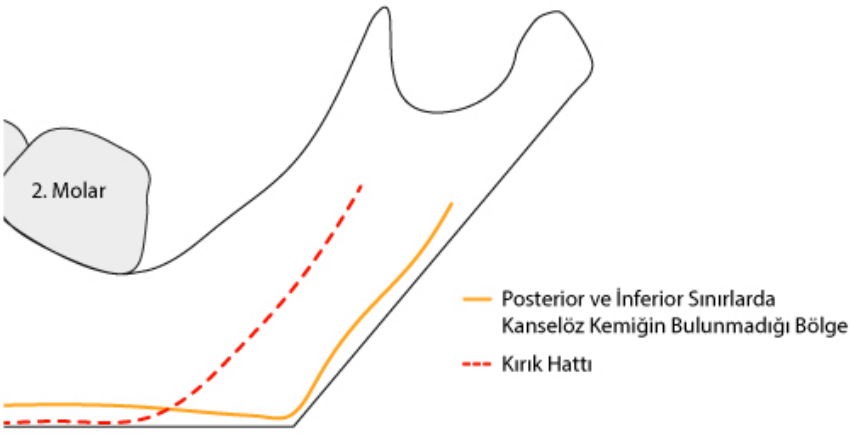

Şekil 21. Ölçümlü çizim ile elde edilen ortalama hemimandibulada ortalama kanselöz kemiğin bittiği yer ve ortalama kırık kattınn iki boyutlu modelde görünümü

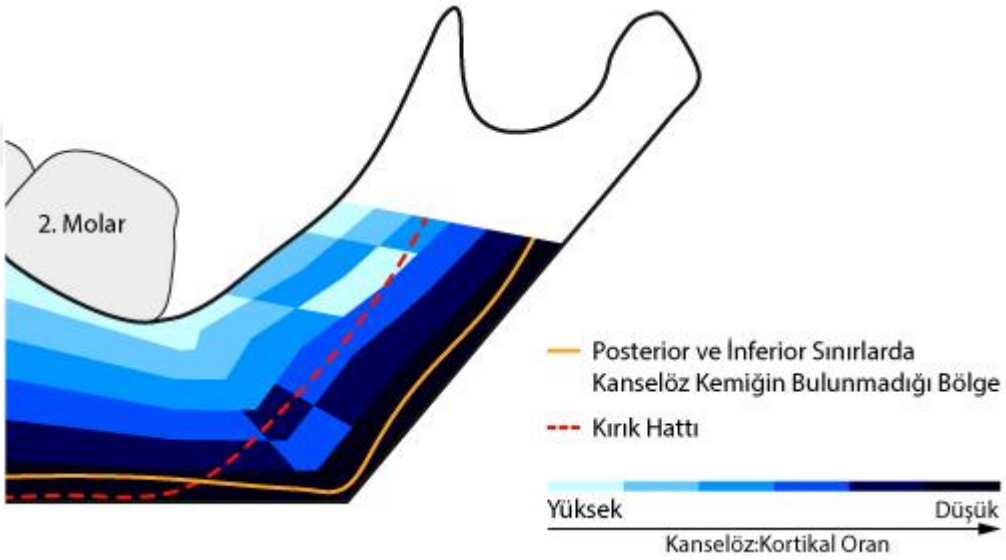

Şekil 22. Ölçümlü çizimde yedi düzlemin alt bölge kanselöz:kortikal kemik oranları ve kırık hattının seyri

Çalışmamızda ayrıca mandibular sinir kanalının çapı ve lingual kortekse uzaklığının özellikle kırık hattını çaprazladığı düzlem ve bölgelerde çaprazlamayanlara göre farkının olup olmadığını araştırdık. Böylece kanal çapının yani büyüklüğünün ve lingual taraf kırıkta lingual kortekse mesafesinin etkili bir faktör olup olmadığı araştırıldı. Jiang ve arkadaşları kötü kırıklar üzerine yaptıkları çalışmada mandibular kanalın bukkal kortekse mesafesinin dar olduğu durumlarda,

kötü kırık oluşumuna yatkınlığın olduğunu iddia etmişlerdi (28). Bizim çalışmamız lingual tarafta oluşan kırığın oluşum mekanizması olduğundan lingual taraf korteks ile mandibular kanal mesafesi ölçüldü. Kırık hattının mandibular kanalı ramus, angulus ve body bölgelerinde çaprazlayan hemimandibula sayılarını sırasıyla 10, 17 ve 3 olarak gördük. Araştırmalarımızı ramus ve angulus üzerine yoğunlaştırdığımız için body bölgesinde ölçüm yapılmadı. Ramus bölgesinde sinir kanalını çaprazlayan 10 (%33,4) hemimandibula kanal çapı ve lingual korteks mesafeleri açısından ramus seviyesinde çaprazlamayan diğer hemimandibulalar (n=32) ile karşılaştırıldığında tüm parametreler birbiriyle benzer çıktığından istatiksel olarak anlamlı sonuç bulunamadı ($p>0,005$).

Angulus bölgesinden sinir kanalını çaprazlayan 17 (%56,7) hemimandibula kanal çapı ve lingual korteks mesafeleri açısından angulus seviyesinde çaprazlamayanlar (n=25) ile karşılaştırıldığında LSS3 tipi kırık hattına sahip hemimandibulaların sadece sinir kanal çapının diğer gruba göre oldukça sınırda daha dar izlendiğini bulduk ($p=0,049$). Bu sonuca göre angulus seviyesinde sinir kanalının çok az anlamlı dar olması ve ramusta ilişkisinin gösterilememesi sebebiyle hemimandibulalarda kırık hattının sinir kanalını çaprazlaması açısından bir risk faktörü olmadığını söyleyebiliriz.

Çalışmamızda bir adet bukkal plate kırığı (Şekil 23) ve bir adette bukkal taraf kırığı (Şekil 24) toplamda iki adet LSS 4 tipi kırık bulunmakta olup sayıca az olduklarından istatiksel olarak değerlendiremesekte bu iki hemimandibulanın verileri irdelendiğinde her iki hemimandibulada da diğer hemimandibulalardan farklı olarak ramus ve angulus bölgelerinde bukkal korteksin lingual korteksten daha ince olduğu noktaların olduğunu, hatta bukkal plate kırığı olan hastada ramus ve angulusta bulunan düzlemlerin anterior 2/5'inde; bukkal taraf kırığı olan diğer LSS 4 tipi kırıkta hemimandibulanın angulus bölgesi posterior 1/5'lik kısmında, yani kötü kırığa denk gelen planlar ve noktalarda bukkal korteksin lingual korteksten daha ince olduğu görüldü. Ayrıca bukkal plate kırığı görülen hastanın ramus vertikal yüksekliğinin az olduğu izlendi (Şekil 23). Preoperatif KIBT'lerin incelenirken bu parametrenin göz önünde bulundurulması gelişebilecek komplikasyonları önlemede yardımcı olabilir (5).

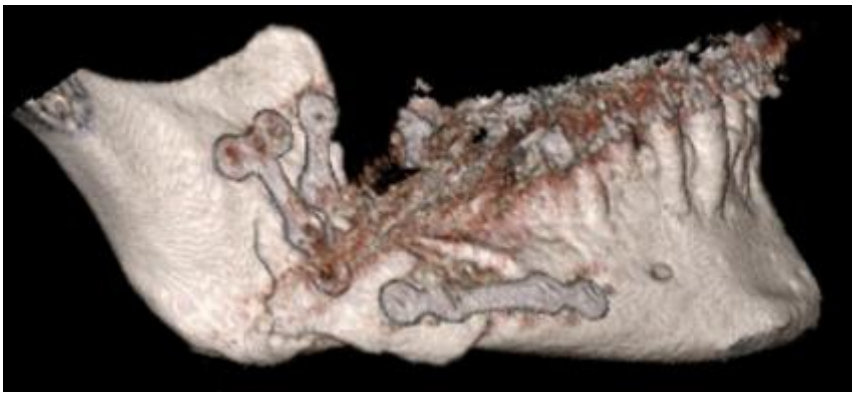

Şekil 23. LSS 4 Kırık tipine sahip hemimandibula-1

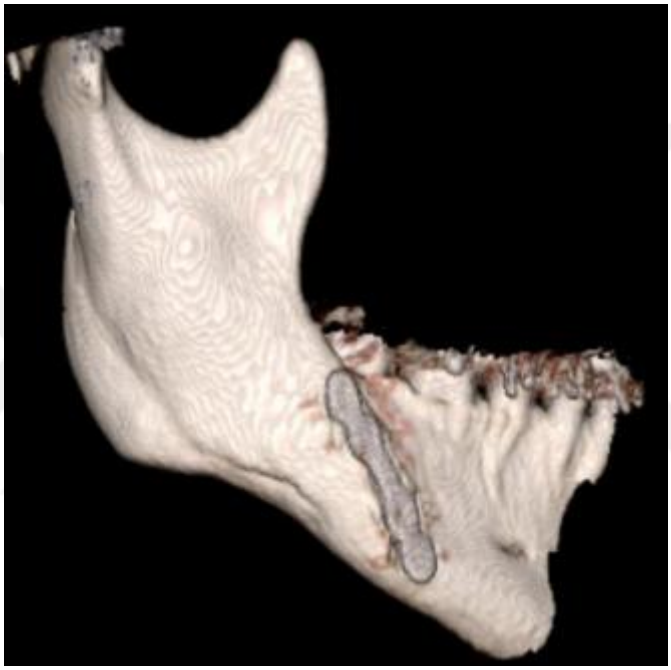

Şekil 24. LSS 4 Kırık tipine sahip hemimandibula-2

SONUÇ

Çalışmamızda hacimsel ortalama kanselöz:kortikal oranlar ve bölgesel ortalama kanselöz:kortikal kemik oranları ile kırık tipleri arasında anlamlı ilişki bulunamamıştır.

Preoperatif mandibulalarda en büyük kanselöz:kortikal oranın ve kalınlığın body bölgesinde bulunduğu, ikici sırada angulus iken en küçük oran ile kalınlığın en ince olduğu bölgenin ramus olduğunu gördük.

Ramus, angulus ve body bölgelerinde kırılma noktasındaki ortalama korteks kalınlığı ramus bölgesinde en ince iken angulus ikinci sırada ve body bölgesinde ise en kalın izlendi.

Ramus ve angulusta kırık noktalarındaki kanselöz:kortikal orana baktığımızda; kırık hattında kortikal içeriğin posteriorundaki en yakın noktaya göre daha fazla olduğunu, yani tam kırık hattında kemik direncin posteriorundaki en yakın noktaya göre daha fazla olduğu ve aynı zamanda da lingual korteksin ince olduğunu tespit ettik. Başka bir deyişle kırık hattının olduğu noktada bukkal korteksin daha kalın ama lingual korteksin daha ince ve kanselöz kemiğin ise en yakın posterior noktasına göre daha az olduğunu bulduk.

Kırık noktalarının bulundukları bölgelere göre özelliklerine bakıldığında cerrahın görsel kontrolü altında olmayan ramus ile angulus birbirleriyle benzer özellikler sergilerken; görsel kontrol altında olan body bölgesi tamamen farklı özellikler göstermektedir.

Literatüre bakıldığında özellikle çeşitli değişkenlerin ve preoperatif görüntülerde mandibula anatomisinin istenmeyen kırıklar ve kötü kırıkların nedenleri olup olmayacağı üzerine odaklanılmıştır. Bizim çalışmamızda ise literatürde ilk defa kırık tipi sınıflandırmasından bağımsız yani ister istenen ister istenmeyen kırık hattı olsun, kırığın neden kırıldığı yerde oluştuğunu ve neden hemen anterior veya posteriorunda oluşmadığı sorgulanmıştır. Bu çalışmada ilk defa oluşmuş kırık

hattının gerçek özelliğinin kırık noktasının en yakın anterior ve posterior nokta ile olan ilişkisi detaylı olarak incelenmiştir.

Çalışmamızda örneklem sayısı az olmakla birlikte istatistiksel anlamlı sonuçlar elde edilmiştir.

KAYNAKLAR

1. MacIntosh RB. Experience with the sagittal osteotomy of the mandibular ramus: A 13-year review. Journal of Maxillofacial Surgery. 1981;9, 151–165

2. Trauner R, Obwegeser H. The surgical correction of mandibular prognathism and retrognathia with consideration of genioplasty. Oral Surgery, Oral Medicine, Oral Pathology, 1957; 10(7), 677–689

3.Beukes J, Reyneke JP, Becker PJ, Variations in the anatomical dimensions of the mandibular ramus and the presence of third molars: its effect on the sagittal split ramus osteotomy. Int. J. Oral Maxillofac. Surg. 2013; 42: 303-307

4. Verweij JP, Houppermans PNWJ, Gooris P, Mensink G, Van Merkesteyn JPR. Risk factors for common complications associated with bilateral sagittal split osteotomy: A literature review and meta-analysis. Journal of Cranio-Maxillofacial Surgery, 2016; 44(9), 1170–1180

5. Plooij JM, Naphausen MTP, Maal TJJ, Xi T, Rangel FA, Swennnen G, Berge SJ. 3D evaluation of the lingual fracture line after a bilateral sagittal split osteotomy of the mandible. International Journal of Oral and Maxillofacial Surgery, 2009; 38(12), 1244–1249

6. Zamiri B, Tabrizi R, Shahidi S, Pouzesh A. Medial cortex fracture patterns after sagitttal split osteotomy using sort versus long medial cuts: can we obviate bad splits?. Int. J. Oral Maxillofac. Surg.,2015; 44: 809-815

7. Guernsey LH, De Champlain RW. Sequelae and complications f the intra-oral sagittal osteotomy in the mandibular ramus. Oral Surg Oral Med Oral Pathol, 1971; 32:176-92

8. Mensink G, Gooris PJJ, Bergsma JE, Van Hooft E, Van Merkesteyn JPR. Influence of BSSO surgical technique on postoperative inferior alveolar nerve hypoesthesia: A systematic review of the literature. Journal of Cranio-Maxillofacial Surgery, 2014; 42(6), 976–982

9. Falter B, Schepers S, Vrielinck L, Lambrichts I, Thijs H, Politis C. Occurrence of bad splits during sagittal split osteotomy. Oral Surgery, Oral Medicine, Oral Pathology, Oral Radiology, and Endodontology, 2010;110(4), 430–435

10. Song WC, Kim SH, Paik DJ, et al. Location of the infraorbital and mental foramen with reference to the soft-tissue landmarks. Plast Reconstr Surg, 2007;120(5):1343-7

11. Kara M, Çalış M. Mandibula Anatomisi. Yıldırım AM, editör. Mandibula Fraktürleri. 1. Baskı. Ankara: Türkiye Klinikleri; 2018. p.8-12

12. Rodella LF, Buffoli B, Labanca M, Rezzani R. A review of the mandibular and maxillary nerve supplies and their clinical relevance. Archives of Oral Biology, 2012;57(4), 323–334)

13. Phillips C, Kim SH, Tucker M, Turvey TA. Sensory retraining: burden in daily life related to altered sensation after orthognathic surgery, a randomized clinical trial. Orthod Craniofac Res, 2010; 13: 169-178

14. Çağlar S. Mandibuler Osteotomiler (Tez). İzmir :Ege Üniversitesi; 2014

15. Kevin C Chung MD M. Grabb and Smith's Plastic Surgery. 8th ed. Kevin C. Chung, MD M, editor. Wolters Kluwer Health; 2020;31:296

16. İşcan D. Bilateral sagittal split osteotominin mandibuler sinir üzerindeki etkilerinin üç boyutlu olarak incelenmesi (Tez). İstanbul ;Marmara Üniversitesi; 2013

17. Bloomquist DS. (1992) Principles of mandibular orthognathic surgery. In: Peterson LJ, Indresano AT, Marciani RD, Roser SM, Eds. Principles of oral and maxillofacial surgery. Vol 3. Philadelphia: J.B. Lippincott

18. Möhlhenrich SC, Kniha K, Peters F, Ayoub N, Goloborodko E, Hölzle F, et al. Fracture patterns after bilateral sagittal split osteotomy of the mandibular ramus according to the Obwegeser/Dal Pont and Hunsuck/Epker modifications. Journal of Cranio-Maxillofacial Surgery, 2017;45(5), 762–767

19. Stearns JW, Fonseca RJ, Saker M. (2000) Revascularization and healing of orthognathic surgical procedures. In: Fonseca RJ, Betts NJ, Turvey TA, Eds. Oral and Maxillofacial Surgery, Vol. 2, Philadelphia: Saunders,: 151-168

20. Möhlhenrich SC, Ayoub N, Peters F, Winterhalder P, Prescher A, Hölzle F et al. Evaluation of the lingual fracture patterns after bilateral sagittal split osteotomy according to Hunsuck/Epker modified by an additional inferior border osteotomy using a burr or ultrasonic device. International Journal of Oral and Maxillofacial Surgery, 2018;48, 620-628

21. Wolford LM. The sagittal split ramus osteotomy as the preferred treatment for mandibular prognathism. Journal of Oral and Maxillofacial Surgery,2000; 58(3), 310–312

22. Hou M, Yu TP, Wang JG. Evaluation of the Mandibular Split Patterns in Sagittal Split Ramus Osteotomy. Journal of Oral and Maxillofacial Surgery, 2015; 73(5), 985–993

23. Muto T, Takahashi M, Akizuki K. Evaluation of the Mandibular Ramus Fracture Line After Sagittal Split Ramus Osteotomy Using 3-Dimensional Computed Tomography. Journal of Oral and Maxillofacial Surgery, 2012;70(11), 648–652

24. Böckmann R, Schön P, Frotscher M, Eggeler G, Lethaus B, Wolff KD. Pilot study of modification of the bilateral sagittal split osteotomy (BSSO) in pig mandibles. Journal of Cranio-Maxillofacial Surgery, 2011;39(3), 169–172

25. Van der Hee JG, Verweij JP, De Jonge HKT, Fiocco M, Mensink G, Van Merkesteyn JPR. Density of the mandibular ramus (cancellous:cortical bone volume ratio) as a predictor of the lingual fracture pattern in bilateral sagittal split osteotomy. British Journal of Oral and Maxillofacial Surgery, 2020;58(4), 427-431

26. Mensink G, Gooris PJJ, Bergsma EJ, Frank MH, Van Gemert JTM, Van Merkesteyn JPR. Is the Lingual Fracture Line Influenced by the Mandibular Canal or the Mylohyoid Groove During a Bilateral Sagittal Split Osteotomy? A Human Cadaveric Study. Journal of Oral and Maxillofacial Surgery, 2014; 72(5), 973–979

27. Witherow H, Offord D, Eliahoo J, Stewart A. Postoperative fractures of the lingual plate after bilateral sagittal split osteotomies. British Journal of Oral and Maxillofacial Surgery, 2006;44(4), 296–300

28. Jiang N, Wang M, Bi R, Wu G, Zhu S, Liu Y. Risk factors for bad splits during sagittal split ramus osteotomy: a retrospective study of 964 cases. British Journal of Oral and Maxillofacial Surgery, 2021;59(6), 678-682

29. Aarabi M, Tabrizi R, Hekmat M, Shahidi S, Puzesh A. Relationship Between Mandibular Anatomy and the Occurrence of a Bad Split Upon Sagittal Split Osteotomy. Journal of Oral and Maxillofacial Surgery, 2014;72(12), 2508–2513

30. Houppermans PNWJ, Verweij JP, Mensink G, Gooris PJJ, Van Merkesteyn JPR. Influence of inferior border cut on lingual fracture pattern during bilateral sagittal split osteotomy with splitter and separators: A prospective observational study. Journal of Cranio-Maxillofacial Surgery, 2016;44(10), 1592–1598

31. Song JM, Kim YD. Three dimensional evaluation of lingual split line after bilateral sagittal split osteotomy in asymmetriz prognatism. J Korean Assoc Oral Maxillofac Surg, 2014;40(19,11-6