10. Ulusal Rekonstrüktif Mikrocerrahi Kongresi

3. Ulusal Acil El Cerrahisi ve Mikrocerrahi Kongresi

15-18 Mayıs 2024

Spice Otel Belek

ANTALYA



BİLDİRİ ÖZETLERİ KİTABI

Değerli Meslektaşlarımız ve Uzmanlık Öğrencilerimiz,

Türk Hekimleri olarak mikrocerrahi ve el cerrahisi alanlarında uluslararası platformda kaydettiğimiz başarılar, Cumhuriyetimizin 100. yılına yaklaşırken bizi gururlandırıyor. Bu büyük dönüm noktasında, Rekonstrüktif Mikrocerrahi Derneği ve Acil El Cerrahisi ve Mikrocerrahi Derneği olarak bir kez daha el birliğiyle yola çıkmış bulunmaktayız. Ülkemizin rekonstrüktif mikrocerrahi ve el cerrahisi alanlarındaki gelişimine ışık tutan bu iki dernek, ulusal kongrelerini 15 – 18 Mayıs 2024 tarihleri arasında Antalya'nın tarih ve doğa ile iç içe olan atmosferinde gerçekleştirecektir.

Bu özel döneme denk gelen kongremiz için şimdiden hazırlıklarımıza başlamış bulunuyoruz. Alanında deneyimli hocalarımızın rehberliğinde ve genç meslektaşlarımızın katkılarıyla, yoğun bir bilimsel programı sizler için şekillendiriyoruz. Konferanslar, paneller, video oturumları ve deneyim aktarım atölyeleriyle teorik ve pratik bilgi alışverişini güçlendireceğiz. Geleneksel oturumlar dışında, olgu tartışmaları ve komplikasyon analizleriyle klinik deneyimlerimizi paylaşmanın değerini vurgulayacağız. Aynı zamanda, serbest bildiri sunumları ve poster oturumları sayesinde farklı bakış açılarına kulak vereceğiz. Değerli ülkemiz eğitmenlerinin yanı sıra uluslararası arenadan pek çok seçkin konuğumuzun da katkılarıyla, bilimsel programı en üst seviyeye taşımayı amaçlıyoruz.

Bu kongrelerin en değerli misafirleri, Cumhuriyetimizin 100. yılına yaklaşırken, geleceğin el cerrahları ve rekonstrüktif mikrocerrahları olarak gördüğümüz siz uzmanlık öğrencilerimizsiniz. Bu özel dönemde, siz değerli uzmanlık öğrencilerimizi ağırlamaktan büyük mutluluk duyacağız ve elbette her kongremizde olduğu gibi kongre kayıtlarınızı ücretsiz olarak gerçekleştirebileceksiniz.

Ayrıca, yaşadığımız deprem felaketi sürecinde rekonstrüktif mikrocerrahinin ne kadar önemli olduğunu bir kez daha gördük. Bu alandaki çalışmalarımızın toplumun iyiliği için ne denli kritik olduğunu vurgulamak istiyoruz. Yaraları sarmak ve umut aşılamak için olanaklarımızı en üst seviyede kullanma kararlılığındayız.

Cumhuriyetimizin 100. yılına ve rekonstrüktif mikrocerrahinin önemine vurgu yapacağımız bu kongremizde, 15 – 18 Mayıs 2024 tarihlerinde Antalya Spice Otel'de sizleri ağırlamaktan büyük heyecan duyacağız.

Saygılarımızla,

Prof. Dr. Ali Rıza ERÇÖÇEN
RMCD Başkanı

Doç. Dr. Hayri Ömer BERKÖZ
ACELEMDER Başkanı



Yönetim Kurulu

Acil El Cerrahi ve Mikrocerrahi Derneği

H. Ömer BERKÖZ – Başkan
Gaye FİLİNTE – II. Başkan
Melih BAĞIR – Genel Sekreter
Egemen AYHAN – Sayman
Fatih KABAKAŞ – Üye
Utkan AYDIN – Üye
Ahmet BİÇER – Üye

Rekonstrüktif Mikrocerrahi Derneği

Ali Rıza ERÇÖÇEN – Başkan
Egemen AYHAN – II. Başkan
Osman AKDAĞ – Genel Sekreter
Anıl DEMİRÖZ – Sayman
Zeynep Deniz AKDENİZ DOĞAN – Üye
Ali ÖZDEMİR – Üye
Osman ORMAN – Üye

KONGRE ONURSAL BAŞKANI
Türker ÖZKAN

KONGRE BAŞKANLARI
Ömer BERKÖZ
Ali Rıza ERÇÖÇEN

KONGRE GENEL SEKRETERLERİ
Osman AKDAĞ
Ahmet BİÇER

KONGRE BİLİMSEL SEKRETERLERİ
Fatih KABAKAŞ
Zeynep Deniz AKDENİZ

KONGRE DÜZENLEME KURULU
H. Ömer BERKÖZ
Ali Rıza ERÇÖÇEN
Gaye FİLİNTE
Egemen AYHAN
Melih BAĞIR
Osman AKDAĞ
Anıl DEMİRÖZ
Fatih KABAKAŞ
Zeynep Deniz AKDENİZ DOĞAN
Utkan AYDIN
Ali ÖZDEMİR
Ahmet BİÇER
Osman ORMAN

BİLDİRİ YARIŞMASI

YB-002

The Impact Of High-Velocity Trauma On Vascular Structures: A Rat Model To Gain Further Insight into The Zone of İnjury Concept For Vessels

Asli Datli[1], Karaca Basaran[2], Mehmet Sagir[3], Mehmet Sar[4], Esra Bilgi[5]

[1]*Istinye University, Plastic, Reconstructive and Aesthetic Surgery Department, Istanbul*
[2]*Uskudar University, Plastic, Reconstructive and Aesthetic Surgery Department, Istanbul*
[3]*Acibadem Maslak Hospital, Plastic, Reconstructive and Aesthetic Surgery Department, Istanbul*
[4]*Private Clinic, Pathology Department, New York*
[5]*Health Science University, Radiology Department, Istanbul*

Background: The study aims to investigate the zone of injury for major vessels after high-velocity traumas, as it is unclear whether avoiding vascular structures is necessary during microvascular anastomosis or how long it takes for them to be used again. Methods: This study uses Doppler ultrasonography and a rat model to evaluate the histopathological changes and flow velocity of major vessels in the zone of injury after high-velocity trauma with closed femoral bone fracture. Osteosynthesis was performed using an intramedullary wire. Samples were collected from day 3 and week 3. The unaffected contralateral side is used as control.

Results: Results from arterial and venous flow assessments showed no evidence of ischemia in the extremities. Both arteries and veins were patent in both intervals and on the control side. The evaluation of the vessels showed arterial injury with a slightly reduced arterial flow on Day 3 and Week 3. The venous flow was slightly reduced on Day 3 but not on Week 3. Statistically, arterial endothelial injury was higher on day 3 than on week 3 ($p = 0.006$). Media inflammation was also higher on day 3 ($p = 0.06$). Arterial endothelization distribution was higher in week 3 ($p = 0.006$). No significant differences were found in arterial media irregularity, necrosis, platelet aggregation, bleeding, and wall rupture. Venous samples showed no significant differences in any parameter ($p < 0.05$).

Conclusion: High-velocity trauma increases the risk of thrombosis in vessels. Intravascular repair can start on day 2 and continue till week 3 with significant endothelization. Although physiologic findings do not alter arterial or venous flow, histologic findings support vessel injuries leading to potential complications. Microsurgery should be considered out of the injury zone until adequate vessel healing is achieved.

Keywords: zone of injury concept for vessels, closed fracture, vessel flow velocity, high-energy trauma

Figure 1



The guillotine system setup that weighs 150 g and 1x5x8 cm in dimension (a). The hammer was oscillated from 100 cm above (b).

Figure 2



Closed fractures were induced in the right 1/3 mid-femoral region in all rats.

Figure 3



Under the guidance of the C arm X-ray system the osteosynthesis was performed (a). Following closed fracture reduction, an intramedullary wire was placed (b).

Figure 4

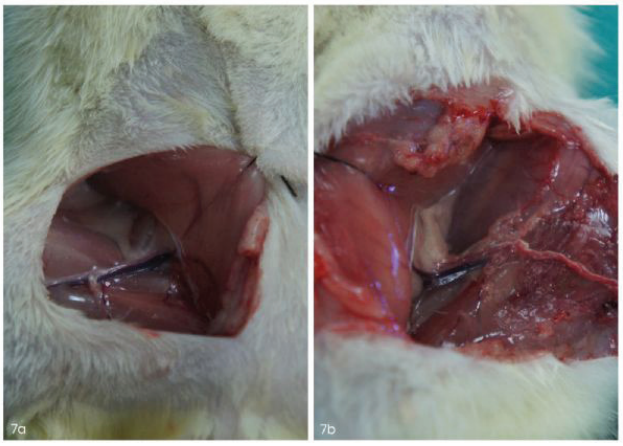

The arterial and venous proximal and distal sites in the region between the inguinal ligament and the popliteal region were marked with 10-0 nylon, excised, and placed in a formaldehyde solution: control group (a), traumatized group (b). Note the damaged muscle fibers in the traumatized group.

Table 1

	Group 1	Group 2	P
Control	21.76±6.55	16.68±7.5	0.17
Trauma	20.53±9.31	14.49±5.79	0.142
P	0.73	0.289	

Mean arterial V max values obtained by Doppler USG

Table 2

	Group 1	Group 2	P
Control	6. 93±2.27	6. 93±2.27	0.673
Trauma	5.59±1.01	6.86±3.21	0.301
P	0.251	0.713	

Mean venous V max values obtained by Doppler USG

YB-003

Fleksör Digitorum Profundus Tendonunun Bunnell Tekniği ve Direk Sütür Tekniği ile Pull-Out Sütürasyonunun Karşılaştırılması

Oğuz Kağan Koçak, Bahriye Nur, Oğuz Eker, Sergen Karataş, Gökçe Yıldıran, Zekeriya Tosun

Selçuk Üniversitesi Tıp Fakültesi, Plastik Rekonstrüktif ve Estetik Cerrahi Ana Bilim Dalı, Konya

Giriş ve Amaç: Fleksör digitorum profundus (FDP) tendonunun, fleksör digitorum superficialis (FDS) tendonun yapışma yerinin distalinden laserasyonu veya FDP'nin distal falanks basisinde bulunan yapışma yerinden avülsiyonu oldukça sık görülmekte ve bu alan fleksör zone 1 olarak adlandırılmaktadır. En sık kullanılan ve Bunnell tarafından tanımlanmış olan klasik pullout sütür tekniğinde proksimal FDP tendon güdüğüne bir kor sütür yerleştirilip bu sütürün serbest olan iki ucu distal falanksı, tırnak steril matriksini ve tırnak plağını delerek dorsale doğru açılan bir delikten geçirilerek tırnak plağı üzerine sütüre edilir. Yapılacak kadavra çalışmaları ile kullanılan yöntemler mükemmelleştirilebilir. Direkt sütür tekniği ile yapılan onarımlarda, konvansiyonel pullout tekniğinin aksine distal falanks delinmeden falanksın her iki yanından geçilen sütürler ile sütürün dorsale çıkarılması yapılmaktadır. Çalışmamızın temel amacı, bu sütür tekniğinin in vitro olarak (kadavrada) biyomekanik çalışmasının yapılarak onarılan tendon-kemik bileşkesi mukavemetini konvansiyonel pull-out yöntemi ile kıyaslanmasıdır.

Gereç-Yöntem: Üç adet el kadavrasının tüm parmakları çalışmada kullanıldı. Parmaklar rastgele olarak 7 ve 8 örneğe ayrıldı. Birinci gruba (n=8) klasik Bunnell tekniği ile onarım yapılırken ikinci gruba (n=7) yeni tanımlanan direk sütür tekniği uygulandı. Her iki teknik uygulanırken distal interfalangeal eklem yapısını bozmayacak şekilde FDP tendonu zon 2 seviyesinden ayrıldı, çekme-basma mekanik yüklenme test cihazı ile FDP mukavemeti ölçüldü. Maksimum gerim ve çekme kuvveti ölçümleri yapıldı. Değişkenlerin analizinde SPSS programı kullanılarak bağımsız örneklem t testi yapıldı.

Bulgular: Bunnell ve direkt sütür gruplarında maksimum gerim kuvveti değerlerinin normal dağıldığı gözlendi. Bu iki grupta ortalama değerler sırası ile 0.57±0.05 ve 0.052±0.01 olarak bulundu. İki grup arasında fark saptanmadı (p>0.05). Bunnell ve direk sütür gruplarında çekme kuvveti değerlerinin normal dağıldığı gözlendi. Bu iki grupta ortalama değerler sırası ile 25.42±5.76 ve 22.55±5.20 olarak bulundu. İki grup arasında fark saptanmadı (p>0.05).

Tartışma ve Sonuç: Literatürde tendon – kemik onarımları için birçok teknik tanımlanmış olup bu tekniklerin kendi içinde birçok dezavantajları bulunmaktadır. Bu teknikler pullout sütür teknikleri ve internal sütür teknikleri olarak ikiye ayrılmaktadır. İnternal sütür tekniklerinde genellikle proksimal FDP güdüğü direkt olarak distal falanksa miniankor vida vb. tekniklerle sütüre edilir. Klasik pullout tekniği ilgili problemler, hasta toleransının zor olması, kemik delindiği için ağrılı olması ve enfeksiyon söz konusu olduğunda enfeksiyonun kolaylıkla kemikle ilişkili hale gelebilmesidir. Bu yaralanma bölgesi için yayınlanan klinik sonuçlar, %75 oranında orta ila kötü sonuç göstermektedir. Lee ve arkadaşları tarafından yapılan kadavra çalışmasında Bunnell tekniği ile onarım yapılan tendonlara 2 Newton ile 15 Newton arasındaki kuvvetler her 100 siklusta 5 Newton arttırarak toplamda 500 siklus olarak uygulanmış

olup, tendon kemik arasındaki boşluk oluşumu test sonunda 1.1mm, tendonun load to failure 36 Newton olarak hesaplanmıştır. (Direkt sütür tekniği ile yapılan onarımlarda, konvansiyonel pullout tekniğinin aksine distal falanks delinmeden falanksın her iki yanından geçilen sütürler ile sütürün dorsale çıkarılması yapılmaktadır. Klinik olarak bu hastalarda (bir kemik kırığı oluşturulmadığından) klasik tekniğe göre daha az ağrı olduğunu gözlemlediğimiz için rehabilitasyona da hedeflenen şekilde daha erken başlanabilmekte olduğu düşünülmüştür.Sonuç olarak iki teknik arasında biyomekanik güç açısından anlamlı bir fark olmadığını göstermektedir, bu da yeni direkt sütür tekniğinin geleneksel Bunnell tekniğine kıyasla benzer biyomekanik stabilite sunabileceğini ve kemik penetrasyonu gerektirmediği için potansiyel olarak hasta rahatsızlığını ve iyileşme süresini azaltabileceğini düşündürmüştür.

Anahtar Kelimeler: Fleksör digitorum profundus, pull-out suture, bunnell tekniği, tendon onarımı

YB-004

Kalsiyum Dobesilatın Tek Başına veya Vaskülarize Lenf Nodu Transferi ile Birlikte Kullanımının Lenfödem Tedavisindeki Etkinliği

Ahsen Öncü[1], İbrahim Seyhan Çenetoğlu[1], Mehmet Sühan Ayhan[1], İlknur Akbulut[1], Hüseyin Bora[2], Muhammed Ertuğrul Şentürk[2], Ümit Özgür Akdemir[3], Duygu Dayanır[4]

[1]Gazi Üniversitesi Tıp Fakültesi, Plastik Rekonstrüktif ve Estetik Cerrahi Anabilim Dalı, Ankara
[2]Gazi Üniversitesi Tıp Fakültesi, Radyasyon Onkolojisi Anabilim Dalı, Ankara
[3]Gazi Üniversitesi Tıp Fakültesi, Nükleer Tıp Anabilim Dalı, Ankara
[4]Gazi Üniversitesi Tıp Fakültesi, Histoloji ve Embriyoloji Anabilim Dalı, Ankara

Giriş: Lenfödem; yönetimi ve tedavisi zor, kronik, progresif bir hastalıktır. Vaskülarize lenf nodu transferi daha yeni bir tedavi yöntemi olup transfer edilen lenf nodları ile alıcı alan lenfatikleri arasındaki bağlantıların nasıl oluştuğu net bir şekilde ortaya konulamamıştır. Kalsiyum dobesilat anjiyoprotektif ve antioksidan etkili bir ilaçtır. Arter, ven ve lenfatik damarlar üzerinde olumlu etkileri vardır. Bu çalışma kalsiyum dobesilatın lenfödem tedavisinde tek başına kullanımı ile vaskülarize lenf nodu transferiyle birlikte kullanımının karşılaştırılması amacıyla planlanmıştır.

Gereç-Yöntem: Çalışmada 24 adet Wistar albino ırkı sıçan kullanıldı, 4 gruba ayrıldı. Sol inguinal, popliteal lenf nodu eksizyonundan 1 hafta sonra radyoterapi verilerek arka ekstremitede lenfödem modeli oluşturuldu. 4 hafta sonra (35.gün) ayak bileği çevresi ölçümü ve lenfosintigrafi ile lenfödem oluştuğu doğrulandı. Grup1'de lenfödem tedavisi için herhangi bir işlem yapılmadı. Grup2'de tek başına kalsiyum dobesilat, Grup3'te tek başına vaskülarize lenf nodu transferi uygulandı. Grup4'te vaskülarize lenf nodu transferiyle birlikte kalsiyum dobesilat verildi. 4 hafta sonra (63.gün) tüm sıçanlarda ölçümler tekrar yapılarak tedavi etkinlikleri karşılaştırıldı. Aynı gün hayvanlar sakrifiye edildi, alınan doku örnekleri histolojik ve immünhistokimyasal olarak değerlendirildi.

Bulgular: 35.gün sağlıklı ile lenfödemli ekstremite analizleri her grubun kendi içinde karşılaştırıldığında; tüm gruplarda istatistiksel anlamlı fark saptandı. Tüm gruplarda lenfödemli ekstremite değerleri, sağlıklı ekstremiteden daha yüksekti. 35.gün lenfödemli ekstremite analizleri gruplar arasında karşılaştırıldığında; istatistiksel anlamlı fark saptanmadı. Lenfödemli ekstremite 35 ve 63.gün analizleri her grubun kendi içinde karşılaştırıldığında; tüm gruplarda istatistiksel anlamlı fark saptandı. Grup 2, 3 ve 4'te değerler azalırken, Grup1'de arttı. 63.gün lenfödemli ekstremite analizleri gruplar arasında karşılaştırıldığında; Grup1 ile Grup 2, 3, 4 arasında istatistiksel anlamlı fark saptandı. Histolojik ve immünhistokimyasal değerlendirmelerde ise subkutanöz yağ doku kalınlığı ve inflamasyon bulguları gruplar arasında karşılaştırıldığında; Grup1 ve Grup4'ün diğer gruplarla arasında istatistiksel anlamlı fark saptandı. En düşük değerler Grup4'te, en yüksek değerler Grup1'de görüldü.

Tartışma: 35.günde tüm gruplarda lenfödem modeli oluşturulan ekstremite ile sağlıklı ekstremite arasında fark olması lenfödem modelinin başarılı olduğunu gösterirken; lenfödemli ekstremitede gruplar arasında fark olmaması tüm deneklerde benzer derecede lenfödem oluştuğunu göstermektedir. 63.günde tüm gruplarda lenfödemli ekstremitenin tedavi öncesi ve sonrası arasında fark vardır. Tedavi uygulanmayan Grup1'de değerler kötüleşirken, tedavi verilen Grup 2, 3, 4'te iyileşmiştir. Gruplar birbirleriyle karşılaştırıldığında; Grup1 ile Grup 2, 3, 4 arasında fark vardır. Ancak bu üç grubun birbirleri arasında fark yoktur. Histolojik ve immünhistokimyasal değerlendirmelerde subkutanöz yağ doku kalınlaşması, fibrozis, inflamasyon ve lenfatik damarlarda yapısal değişiklikler; lenfödem patofizyolojisiyle uyumlu olarak, en fazla Grup1'de görülmüştür. Yağ doku kalınlaşması ve inflamasyon açısından Grup1 ve Grup4 ile diğer gruplar arasında fark vardır. Grup4 ile Grup 2, 3 arasında histomorfolojik fark olup makroskopik, lenfosintigrafik fark olmaması; doku düzeyinde değişikliklerin başladığını ancak fonksiyonel değişiklik görülebilmesi için 4 haftanın kısa bir süre olduğunu akla getirmektedir. Grup4 ile Grup 2, 3 arasında histomorfolojik fark olması; kombine tedavinin, tek başına kalsiyum dobesilat veya vaskülarize lenf nodu transferinden daha etkili olduğunu ortaya koymaktadır.

Sonuç: Bu çalışmada lenfödem tedavisinde kalsiyum dobesilatın vaskülarize lenf nodu transferiyle birlikte kullanımının, lenfatik sistemin yapısal ve fonksiyonel iyileşmesinde tek başına kullanılan yöntemlere göre daha etkili olduğu gösterildi. Klinik çalışmalarla desteklenerek vaskülarize lenf nodu transferinin etkinliğini arttırmak için tedavi protokolüne kalsiyum dobesilat eklenebilir.

Anahtar Kelimeler: kalsiyum dobesilat, lenfödem, vaskülarize lenf nodu transferi

Lenfosintigrafi

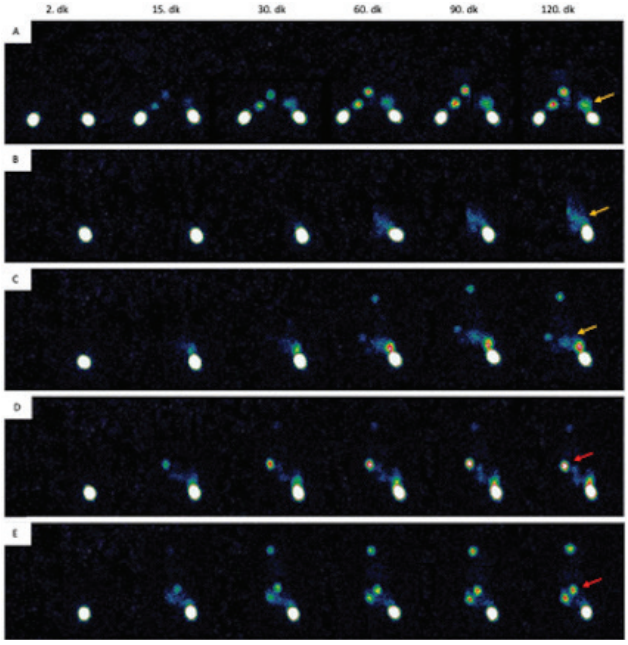

A. 35. gün sağlam ve lenfödemli ekstremite, B. 63. Gün Grup 1, C. 63. Gün Grup 2, D. 63. Gün Grup 3, E. 63. Gün Grup 4 (sarı oklar; dermal backflow, kırmızı oklar; lenf nodu aktivitesi)

YB-005

Sinir Iyileşmesinde Lezyon Proksimal Ve Distalinden Yapılan Sinir Supercharge'ının Sinir Iyileşmesine Etkisi

Samed Gürses, Erkan Sabri Ertaş, Bahattin Kerem Aydın

Selçuk Tıp Fakültesi, Ortopedi ve Travmatoloji ABD,Konya,Türkiye

Amaç: Yaralanma sahasında defekt olması,yaralanmanın kronik olması vs durumlarda uç uca onarıma engel olabilmektedir. Böyle durumlarda sinirin devamlılığını sağlamak için bir başka sinirden uç yan onarım tekniğiyle(supercharge) reinnervasyon sağlanmaya çalışılmaktadır. Supercharge işlemi defektin distalinden uygulanmaktadır. Ancak bazı uç yan onarımlarda dönor sinir alıcı sinir distaline uzanamamaktadır..Çalışmanın birinci amacı rat modellerinde siyatik sinir kesisi sonrası diğer siyatik sinirden supercharge yöntemiyle bir grupta lezyon proksimali diğer grupta lezyon distali koaptasyon yapılarak sonuçları karşılaştırmak. Çalışmanın ikinci amacı ise benzer boyutlardaki insan sinirlerine yapılan supercharge uygulamaları adına fikir sahibi olmaktır. Böylece hem ideal supercharge yöntemi bulunacak hem de literatüre katkıda bulunulacaktır.

Gereç-Yöntem: Toplam 30 adet Wistar Albino rat üç adet cerrahi grubu oluşturacak şekilde 3 gruba randomize olarak ayrıldı. Tüm gruplarda ratların bilateral siyatik sinirleri kesildi. Ardından a grubunda sol taraf siyatik sinirleri mikrocerrahi tekniklere uygun olarak primer onarım yapıldıktan sonra sağ taraf siyatik sinir kesi proksimalinden ters uç yan transfer edildi. İkinci grupta (B) sol taraf siyatik sinir kesi seviyesinden mikrocerrahi tekniklere uygun olarak primer onarımı gerçekleştirildi. Ardından sağ taraf siyatik distaline(postlezyoner) olacak şekilde alıcı sinirde uç yan koaptasyon ile transfer edildi. Üçüncü grupta sağ taraf siyatik sinirleri iyileşmeye olanak tanımaması için 10 mm defekt oluşturuldu. Sol taraf siyatik sinirler mikrocerrahi tekniklere uygun olarak onarıldı. 12 hafta takip sonrası ratlara fonksiyonel testler, gastrokinemius ağırlık ölçümleri, histopatolojik,İimünfloresan, immün histokimyasal incelemeleri yapıldı.

Bulgular: İtme kuvveti açısından distal süpercharge üstün gelirken proksimal süpercharge uc uca onarıma üstün geldi. Pinprick, sıcak zemin testi, gastrokinemius ağırlıkları açısından gruplar arası anlamlı farklılık saptanmadı. Histolojik incelemelerde akson sayısı değişim indeksi distal süpercharge da en üstün gelirken, proksimal süpercharge'ın uc uca onarıma göre anlamlı farklı olduu görüldü. Diğer histolojik,immünfloresan, immünhistokimya incelemelerde gruplar arası farklılık gözlenmedi.

Sonuç: Daha önceki çalışmalarda denerve hedeflerin fonksiyonel iyileşmesinin, ters uç-yan nörorafi kullanılarak distalden yapılan aksonal güçlendirme yoluyla desteklendiğini göstermiştir. Bu çalışmanın sonucunda aksonal güçlendirmede proksimalden yapılan ters uç yan nörorafi(süperşarjın) distalde bulunan sinir yaralanmalarında kullanımının yararlı olduğunu düşündürmektedir, ancak klinik uygulanabilirliği henüz araştırılmamıştır.

Anahtar kelimeler: supercharge, sinir transferi, periferik sinir iyileşmesi

rat cerrahi hazırlık ve kesi



Cerrahiye başlamadan önce rat prone pozisyonda platform üzerinde hazırlandı. Gerekli işaretlemeler yapıldı. Steril boyama ve örtünme sağlandı

Sakrifikasyon

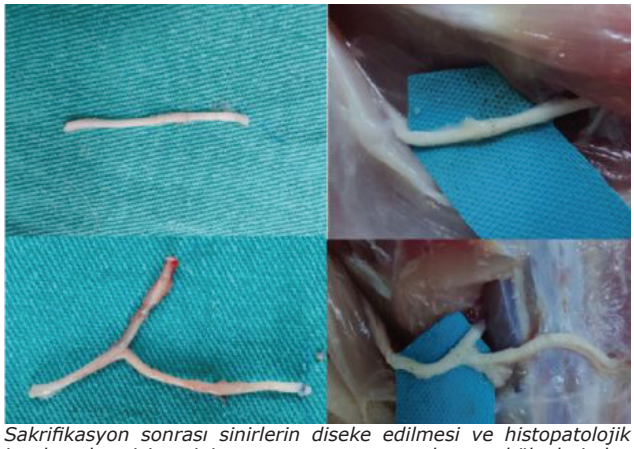

Sakrifikasyon sonrası sinirlerin diseke edilmesi ve histopatolojik incelemeler için sinir onarım ve supercharge bölgelerinden örneklerin alınması

sinir supercharge

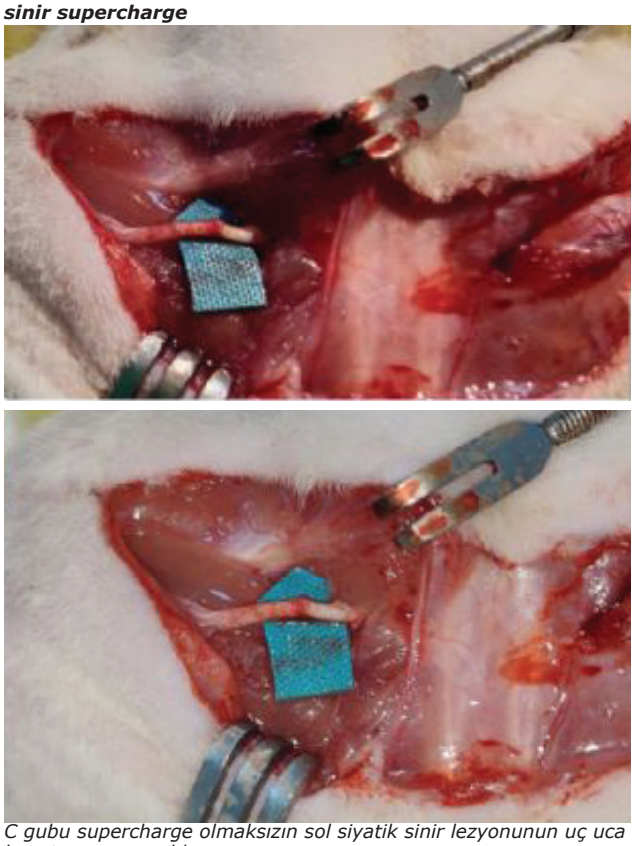

C gubu supercharge olmaksızın sol siyatik sinir lezyonunun uç uca koaptasyonu yapıldı.

sinir supercharge

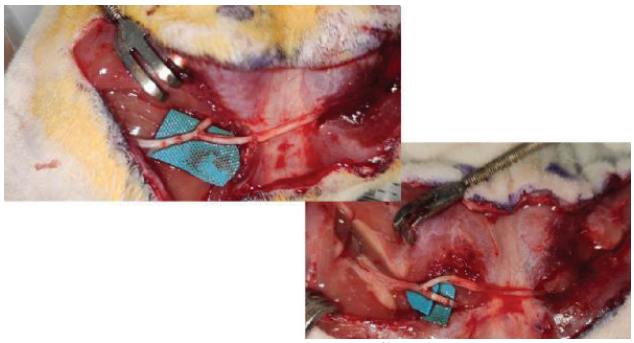

Bilateral siyatik sinirler disseke edildi. sağ taraf siyatik sinir sol taraf siyatik sinire lezyon proksimalinden(prelezyoner) epinöral pencere oluşturularak uç yan koaptasyonları (supercharge) sağlandı.

YB-006

Deneysel Siyatik Sinir Hasarı Modelinde Aloperine'nin Anti-Enflamatuvar Ve Anti-Oksidan Özelliklerinin İyileşme Üzerine Etkisinin Değerlendirilmesi

Mehmet Ertanıdır[1], Sadettin Çiftci[2]

[1]*Midyat Devlet Hastanesi*
[2]*Selçuk Üniversitesi Tıp Fakültesi*

Amaç: Periferik sinirler mekanik, iskemik, kimyasal nedenlere bağlı olarak yaralanmaktadır. Periferik sinir yaralanması sonrası kişide fonksiyonel bozukluklara yol açar ve yaşam kalitesini düşürür. Sinir kopma nörometzis tipi yaralanmalar da cerrahi onarım gerekir. Onarım sonrası rejenerasyonu sürecinde inflamasyon ve oksidatif stres olumsuz etki eder. Biz de buradan yola çıkarak antioksidan ve antiinflamatuvar etkinliği gösterilmiş aloperinin periferik sinir rejenerasyonu üzerine olası olumlu etkisini inceledik. İnceleme için fonksiyonel biyokimyasal ve histolojik değerlendirmeler kullandık.

Gereç-Yöntem: Çalışmamızda 30 adet Wistar- albino cinsi erkek sıçan kullanıldı. 3 grubu ayrıldı ilk grubun siyatik sinirlerinde nörometzis tipi yaralanma oluşturuldu ardından uç uca epinöral koaptasyon yapıldı. İkinci grupta aynı şekilde nörometzis tipi yaralanma oluşturuldu uç uca epinöral koaptasyon yapıldı ve tek doz intraperitoneal 100mg/kg dozuyla Aloperin uygulandı. Üçüncü gruba cerrahi işlem yapılmadı. Sıçanlar altı hafta takip edildi. Altı haftanın sonunda fonksiyonel değerlendirme için itme kuvvet testi, pinprick testi ve sıcak zeminden ayak çekme testi uygulandı takiben sakrifikasyon yapıldı. İntrakardiyak kan alındı kan örneklerinden IL-6, IL-10, TNF- α, TAS ve TOS değerlerinin ölçümleri yapıldı. Siyatik sinirleri çıkarıldı ve histolojik incelmesi yapıldı, akson sayısı çapı, wallerian dejenerasyon değerlendirildi. Siyatik sinir dokusunda IL-10 ve TNF-α ölçümleri yapıldı. Her iki taraf gastroknemius kaslar çıkarıldı. Gastroknemius kas ağırlık ölçümleri yapılarak kas ağırlık oranı hesaplandı.

Bulgular: Aloperin uygulanan grupta fonksiyonel olarak kas hacmi oranı ve pinprick skoru sadece onarım yapılan gruptan daha yüksek bulundu. Sıcak zeminden ayak çekme süresi daha kısa bulundu. İtme kuvvet oranı yapılan formülasyona göre düşük çıktıkça daha fazla iyileşme olduğunu göstermekte Aloperin uygulanan grupta itme kuvvet oranı daha düşük olarak bulundu. Aloperin uygulanan grubun kanında sinir dokusunda IL-10 yüksek TNF-α düşük olarak saptandı. Yine bu grubunun kanında IL-6 miktarı daha düşük olarak ölçüldü. Histolojik incelemede aloperin uygulana grupta akson sayısı ve çapının arttığı wallerian dejenerasyonun azaldığı görüldü.

Sonuç Bu çalışmada elde edilen veriler ışığında nörometzis tipi sinir yaralanmasında, sistemik uygulana Aloperinin; antioksidan ve antiinflamatuar etkiyle sinir rejenerasyonunu olumlu etkilediğini, rejenerasyonu hızlandırdığını ve fonksiyonel iyileşmeyi de yükselttiğini literatürde ilk defa gösterdik. Bu çalışmada Aloperinin periferik sinir üzerindeki etkisini araştıran ilk çalışma olması nedeniyle gelecekte yapılacak çalışmalar için fikir verici olacağı düşüncesindeyiz.

Anahtar Kelimeler: Aloperin, periferik sinir iyileşmesi, antioksidan, antiinflamatuvar

YB-007

İnferior Medial Geniküler Arter Bazlı Tibia Osteokütan Flebi: Yeni bir serbest flep

Cansu Yalçın, Yağız Türkyılmaz, Sebat Karamürsel

Ankara Etlik Şehir Hastanesi Plastik, Rekonstrüktif ve Estetik Cerrahi Kliniği, Ankara

Giriş: Tuberositas tibia mediali kemik grefti donör sahası olarak kullanılmakla birlikte bu bölgeden daha önce vaskülarize bir kemik grefti tanımlanmamıştır. Biz bu çalışmamızda daha önce literatürde tanımlanmamış olan tuberositas tibia medialinden İnferior medial geniküler arter (IMGA) bazlı osteokütan kortikokansellöz serbest flep tanımladık. Bu flebi falanks, metakarp, metatars ve yumuşak doku defekti bulunan 5 hastada kemik ve yumuşak doku rekonstrüksiyonu amacıyla kullandık. Bu yazıda operasyon tekniği ve elde ettiğimiz sonuçlar sunulmaktadır.

Anatomi: Vasküler anatomiyi ortaya koymak için taze ve prezerve kadavraların diz bölgesi diseke edildi. Popliteal arterden gastroknemiusun medial başının derininden ayrılan İnferior Medial Geniküler arter, anteroinferior yönde tibia medialine doğru ilerler. Medial kollateral ligamanın derininden ve medial tibial kondil inferiorundan ilerleyerek pes anserinusun ön sınırının medialinde tibianın anterioruna ulaşır.

IMGA'nın tuberositas tibia medialinde yaklaşık 3x6 cm boyutundaki kemiği periosta verdiği dallar sayesinde beslediğini gördük. Aynı zamanda bu bölgede cilde de perforatörler verdiğini gözlemledik. Biz bu bulgulardan yola çıkarak IMGA bazlı osteokütan serbest flep tasarladık.

Flep Diseksiyonu: Hasta supin pozisyonda, diz 45 derece fleksiyonda ve uyluk abdüksiyon ve dış rotasyonda operasyona başlanır. Osteokütan flep için, tuberositas medialinde Doppler ile cilt perforatörü bulunup cilt adası, insizyon primer kapanacak genişlikte eliptik ve uzun ekseni oblik biçimde planlanır. Insizyon superiora doğru Sartorius kası anterior sınırında olacak şekilde 8-10cm uzatılır. Cilt adası perforatörü koruyacak şekilde çevreden serbestleştirilir. Perforatör izole edilir ve IMGA'nın Tuberositas tibia medialine verdiği periost dalları bulunur. Periost dallarını içerecek şekilde kemik flebi tasarlanıp periost insize edilir. Daha sonra osteotom ve çekiç yardımıyla kortikokansellöz kemik flebi eleve edilerek kemikte kanama olduğu görülür. Kemik ile periostu ayırmamaya özen gösterilir. Cilt perforatörü ve periost dallarının birleşiminden itibaren IMGA'nın dalı mediale doğru, sartoryal fasyada pes anserinusa kadar insizyon yapılarak takip edilir. Arter ve iki adet komitan venin dalları bağlanarak çevreden serbestleştirilir. Medial kollateral ligaman ve pes anserinus retrakte edilerek IMGA'ya ulaşılır ve pedikül ayrılır. IMGA çapı bu seviyede 1-1,5mm, venler ise 1,5-2mm kadardır.

Hastalar:2023-2024 yılları arasında 5 hastada, 4 elde falanks, metakarp ve 1 ayakta metatars defektinde bu cerrahi prosedür uygulandı.

Tartışma: El parmaklarında yumuşak doku ile birlikte kemik defekti olan yaralanmalarda çok fazla serbest fleple rekonstrüksiyon seçeneği yoktur. İlk kez tanımladığımız tuberositas tibia medialinden elde edilen IMGA bazlı osteokütan flep hem küçük bir cilt adası hem de falanks ve metakarp defektlerinde kullanılabilecek kortikokansellöz kemik sağlamaktadır. Elde ettiğimiz bu flepte cilt adası defekte uyacak şekilde mobildir, kemik ise fiksasyona izin verecek şekilde hacimlidir. Flebin pedikülü olan IMGA ve komitan venleri, dijital arter ve dorsal venlerle çap olarak uyumludur. IMGA'nın tibia anteriorunda varyasyonu olmadığından güvenilir bir fleptir. Flep diseksiyonu kolaydır ve iki ekip çalışmasına olanak tanır. Flep diseksiyonu sırasında herhangi bir fonksiyonel yapıya zarar verilmez. Bazı vakalarda safen sinir diseksiyonu zorlaştırdığından kesilip sonrasında koaptasyon yapılmıştır. Literatüre baktığımız zaman proksimal tibia medialinin kemik grefti donör alanı olarak kullanıldığı görülmektedir. Uzun dönem komplikasyonları oldukça azdır ve belirgin morbidite saptanmamıştır. Bu nedenle donör alanda uzun dönemde belirgin komplikasyon beklenmemektedir.

Sonsöz:Sık karşılaştığımız elde kemik defektlerinde IMGA bazlı tibia osteokütan kemik flebinin kullanılması, mevcut kemik fleplerine ve kemik greftine kıyasla rekonstrüksiyon ilkelerine daha uygundur. Diseksiyonu kolay olan bu kemik flebi, literatüre büyük katkı sağlayacaktır.

Anahtar Kelimeler: inferior medial geniküler arter, serbest flep, tibia

Flep komponentleri

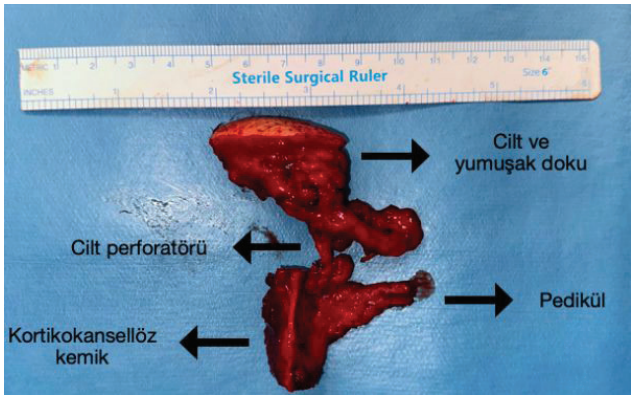

Flebin kortikokansellöz kemik, cilt ve cilt altı doku komponentleri

Flep adaptasyonu



Flep alıcı alana adapte edildikten sonra, flebe ait yumuşak doku tam kalınlıkta deri grefti ile onarıldı.

Flebin el grafi görüntüleri



Hastanın 2. parmak proksimal falanks preoperatif ve postoperatif el grafisi

YB-008
Elin Cilt Perforatörleri: Anatomik Çalışma

Murat Şahin Alagöz[1], Ahmet Çağrı Uysal[2], Atakan Şahiner[1], Emrah Kağan Yaşar[1], Eray Tüccar[3], Hakan Orbay[4], Ayhan Cömert[3], İbrahim Tekdemir[3]

[1]Kocaeli Üniversitesi Tıp Fakültesi, Plastik Estetik ve Rekonstruktif Cerrahi Anabilim Dalı, Kocaeli
[2]Başkent Üniversitesi Tıp Fakültesi, Plastik Estetik ve Rekonstruktif Cerrahi Anabilim Dalı, Ankara
[3]Ankara Üniversitesi Tıp Fakültesi, Anatomi Anabilim Dalı, Ankara
[4]Crozer-Chester Tıp Merkezi, Cerrahi Bölüm, Pensilvanya, Amerika

Cildin vasküler beslenmesiyle ilgili çok çeşitli çalışmalar yapılmış olup, farklı sınıflama sistemleri kullanılmıştır. Kullanılan ilk flepler bilinen bir vasküler kaynağı olmayan, canlılıklarını subdermal vasküler ağ ile sürdüren random paternli fleplerdi. Bu fleplerin sınırlı kan akımları nedeniyle en-boy oranları sınırlı tutulabilmiştir. Perforatör bazlı fleplerle lokal veya uzak bölge defektlerini kapamada yeni bir dönem açılmıştır. Pediküllü veya serbest flep şeklinde kullanılan bu fleplerin geleneksel fleplere kıyasla en önemli avantajları daha az donör alan morbiditesi yaratmaları, doku gerekliliğine göre çok yönlü dizayn edilebilmeleri, hastanın postoperatif normal aktivitesine geri dönüşünün daha hızlı olması şeklinde sıralanabilir. Bunun yanında en önemli dezavantajları, anatomik olarak çıkış yerleri ve çapları konusunda çeşitli varyasyonların olmasıdır. El bölgesinde cilt perforatörlerinin çap ve çıkış yerlerini ortaya koyan ve bunlara dayanarak kullanılabilecek flepleri gösteren çalışmalar sınırlıdır. Bu çalışmada rekonstrüktif cerrahide flep tasarımı konusunda fayda sağlayacağını düşündüğümüz el perforatörlerinin anatomik lokalizasyonunu ortaya koymak adına %10'luk formaldehit solusyonu ile fikse edilmiş on kadavranın yirmi eli kullanıldı. Bilinen ve çalışma sırasında karşılaşılan herhangi bir damarsal hastalığı mevcut olmayan kadavraların ortalama yaşı 43 (38-59) olup, ikisi kadın, sekizi ise erkekti. A. radialis ve a. ulnaris, ön kolun 1/3 distal bölümünde disseke edildi. Kanülasyonu takiben, 20 ml lateks, fizyolojik basınç altında, manuel olarak her iki arter içerisine verildi. Lateks bir gece oda sıcaklığında katılaşmaya bırakıldı. Cilt perforatörlerinin çapları dijital mikrometre ile ölçülüp kayıt altına alındı. Çapları 0.3 mm'den küçük olan perforatörler çalışma dışında bırakıldı. Bu perforatörlerin yerlerini belirlemek amacı ile çıktıkları bölgelere renkli başlı toplu iğneler yerleştirildi

Yaptığımız anatomik çalışmada, elin dorsal bölgesinde perforatör açısından en zengin bölgelerin, adduktor kompartıman, el bileğinin dorsumu, ikinci ve üçüncü metakarpal kemik başları arası ve beşinci metakarp ulnar sınırı olduğu tespit edildi. Üç-dört ve dört-beşinci metakarp başı arası ile el dorsumunun orta bölgesinin perforatör arter açısından en zayıf bölgeleri olduğu belirlendi. El dorsumunda, perforatör arter bazlı flep hazırlamadan önce, flep güvenilirliğini artırmak için bu dağılım göz önünde bulundurulmalıdır.

Elin palmar yüzünde, hipotenar alanda yapılan anatomik disseksiyonlarda proksimal ve orta bölgelerin, perforatör açısından en zengin bölgeler olduğu tespit edildi. Tenar alanda ise orta ve distal bölgeler perforatör açısından en zengin bölgeler olarak saptandı. Web aralıkları içerisinde en zengin perforatör artere sahip alanın da, ikinci web aralığı olduğu görüldü. Midpalmar bölgenin ise avuç içerisinde en çok perforatörün görüldüğü bölge olduğu yapılan bu anatomik çalışma sonucu ortaya konuldu.

Anatomik olarak elde edilen sonuçlar, flep olarak kullanılabilecek perforatör arterlerin çıkış noktalarını ve çaplarıyla ilgili önemli bilgileri vermektedir. Bu bilgiler ışığında, el bölgesi defektlerinde doku uyumu sağlayacak olan perforatör arterlere dayalı yeni flepler planlanabilecektir. Çalışmamızda elde edilen sonuçlara göre, elin perforatör arter veren her bölgesinin defektin durumuna göre, potansiyel bir perforatör flep donör alanı olabileceği sonucuna varıldı.

Anahtar Kelimeler: Perforatör flap, El rekonstrüksiyonu, Mikrocerrahi, Arter anatomisi

Şekil 1: Kadavra Diseksiyonu

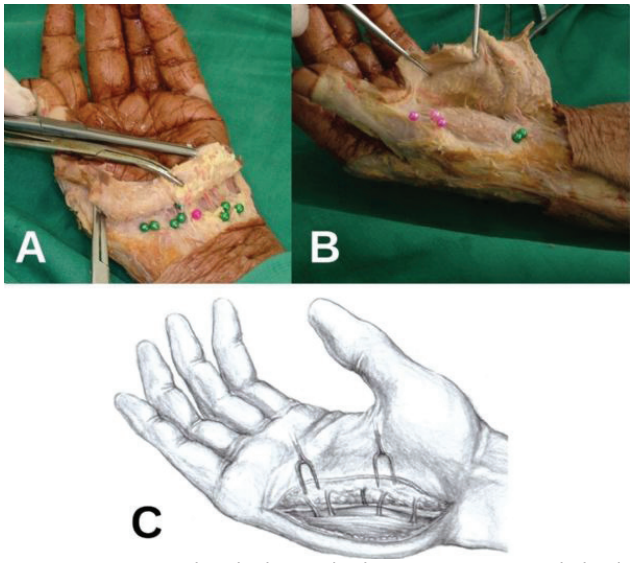

A. Avuç içine yapılan kadavra diseksiyonunuB. Tenar bölgede yapılan diseksiyon. C: Sağ elin perforatörlerini ortaya çıkarmak için yapılan diseksiyonun şematik gösterimi.

Şekil 2: El bölgeleri

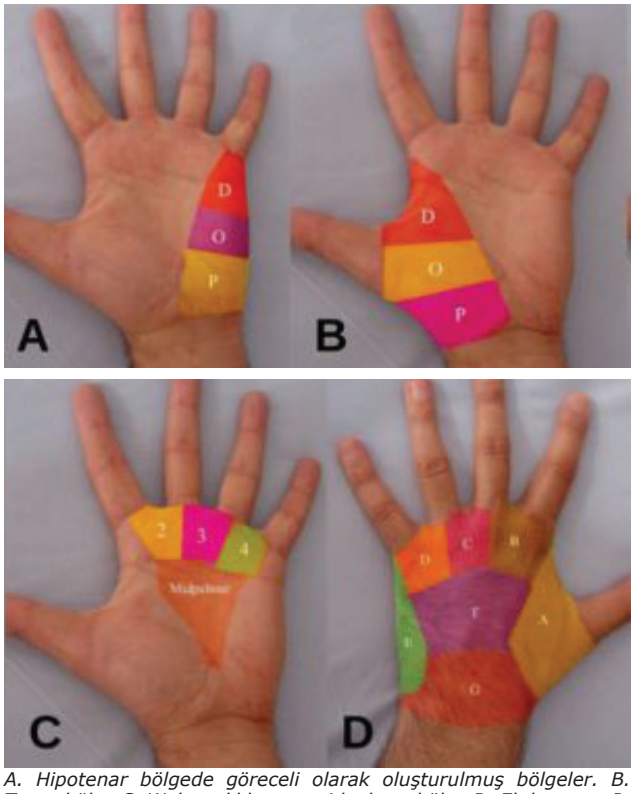

A. Hipotenar bölgede göreceli olarak oluşturulmuş bölgeler. B. Tenar bölge C. Web aralıkları ve midpalmar bölge D. El dorsumu P: Proksimal bölge, O: Orta bölge, D: Distal bölge, A: 1. web alanı-addüktör kompartman, B: 2-3. metakarp başı arası, C: 3-4. metakarp başı arası D: 4-5. metakarp başı arası E: 5. metakarpın ulnar sınırı. F: El dorsumunun orta bölgesi. G: El bileği dorsumu

Şekil 3: Palmar Bölge

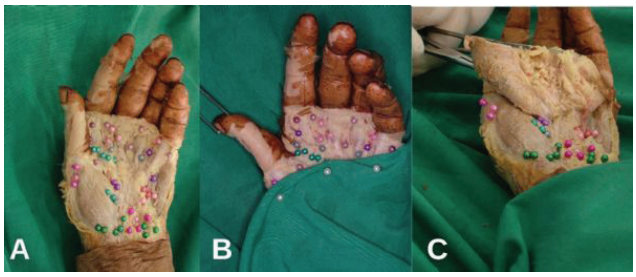

A-B: Farklı kadavralar üzerinde midpalmar ve web aralıklarındaki perforatörlerin çıkış noktalarının toplu iğnelerle işaretlenmesi. C: Palmar bölge diseksiyonu

Şekil 4: El dorsumu



A: Sol el sırtındaki perforatörlerin ulnar taraftan çıkış noktaları gösterilmiştir. B-C: Farklı kadavralar üzerinde üstten ve radyal taraftan perforatörler gösterilmektedir

Tablo 1: Hipotenar Bölgedeki Perfotratör Arterlerin Ortalama Sayı, Çap ve Dağılımı

Hipotenar Alan	Perforatör Sayısı (Ortalama)	Perforatör Çapı (Ortalama-mm)	Perforatör Dağılımı (Bölge/Palmar Yüz)
Proksimal Bölge	2,4±1,09	0,4±0,09	%11,56
Orta Bölge	2,05±0,99	0,35±0,06	%9,87
Distal Bölge	1,45±0,88	0,34±0,06	%6,98

Tablo 2: Tenar Bölgedeki Perforatör Arterlerin Ortalama Sayı, Çap ve Dağılımı

Tenar Alan	Perforatör Sayısı (Ortalama)	Perforatör Çapı (Ortalama-mm)	Perforatör Dağılımı (Bölge/Palmar Yüz)
Proksimal Bölge	1,85±0,87	0,33± 0,06	%8,91
Orta Bölge	2,05±0,68	0,36 ±0,07	%9,87
Distal Bölge	2,3±0,92	0,38 ±0,07	%11,08

Tablo 3: Web Aralıkları-Midpalmar Bölgedeki Perforatör Arterlerin Ortalama Sayı, Çap ve Dağılımı

Web Aralıkları-Midpalmar Bölge	Perforatör Sayısı (Ortalama)	Perforatör Çapı (Ortalama-mm)	Perforatör Dağılımı (Web-Midpalmar Bölge /Palmar Bölge)
2. web aralığı	2,2±0,76	0,38 ±0,07	%10,6
3. web aralığı	2,05±0,6	0,37±0,07	%9,87
4. web aralığı	1,7±0,73	0,37±0,08	%8,19
Midpalmar Bölge	2,7±0,8	0,33±0,05	%13,01

Tablo 4: Elin dorsal bölgesindeki perforatör arterlerin ortalama sayı, çap ve dağılımı

El Dorsumu	Perforatör Sayısı (Ortalama)	Perforatör çapı (Ortalama-mm)	Perforatör Dağılımı (Alan/Dorsal Bölge)
Adductor kompartman orsali	2,65±0,98	0,35±0,06	%21,2
2-3. Metakarp başı arası	2,1±0,71	0,32±0,05	%16,8
3-4. Metakarp başı arası	1,4±0,5	0,32±0,04	%11,2
4-5. Metakarp başı arası	1,15±0,58	0,33±0,05	%9,2
5. Metarpal kemik ulnar sınırı	2,1±0,78	0,35± 0,07	%16,8
El dorsumu orta kısmı	0,9±0,64	0,32±0,05	%7,2
Dorsal El Bileği	2,2±0,76	0,4±0,08	%17,6

YB-009

Mikrocerrahinin Elin İnce Motor Becerileri ve Duyu Algısı Üzerindeki Etkileri

Sare Demirtas[1], Gökçe Yıldıran[1], Erden Erkut Erkol[2], Zekeriya Tosun[1]

[1]Selçuk Üniversitesi Tıp Fakültesi, Plastik Rekonstrüktif ve Estetik Cerrahi Anabilim Dalı, Konya
[2]Başakşehir Çam ve Sakura Şehir Hastanesi, Plastik Rekonstrüktif ve Estetik Cerrahi Anabilim Dalı, İstanbul

Giriş: Nöroplastisite karmaşık bir süreç olmakla birlikte beyin gelişimi sırasında daha yoğun bir şekilde gerçekleşir ve beynin dinamik biyolojik kapasitesidir. Sinir sisteminin nöroplastisitesi nedeniyle tekrarlayan eğitimler, duyu ve motor fonksiyonların gelişimine yardımcı olabilir. Mikrocerrahlar; replantasyonlar, çeşitli serbest flepler, sinir onarımı veya transferleri yapmak için ince motor hareketler ve duyusal geri bildirimler kullanırlar ve bu nedenle çeşitli eğitimlerle periferik sinir sistemlerini geliştirebilirler. Mevcut literatürde, mikrocerrahide elin ince motor ve duyusal fonksiyonlarının geliştirilmesine yönelik bir çalışma bulunmamaktadır. Bu çalışmanın amacı, mikrocerrahi uygulayan hekimlerin daha iyi duyusal ve ince motor becerilere sahip olup olmadığını araştırmaktır.

Materyal-Metod: Bu çalışma hastanemizde çalışan tıp uzmanlarının el duyusal ve ince motor becerilerini değerlendirmeyi amaçlayan prospektif bir tasarımla planlanmıştır. Çalışmaya rastgele seçilen iki gönüllü grubu dahil edilmiştir: mikrocerrahi uygulayan cerrahlar grubu (MS) ve mikrocerrahi uygulamayan cerrahlar grubu (NMS). MS grubu ayrıca iki alt gruba ayrılmıştır: MS-J (junior mikrocerrah), 15 yıldan az süredir mikrocerrahi yapmakta olanlar ve MS-S (senior mikrocerrah), 15 yıl veya daha fazla süredir mikrocerrahi yapmakta olanlar. Her cerrahın yaş, cinsiyet, baskın el, eşlik eden hastalıkların varlığı ve hobileri kaydedilmiştir. MS grubundaki hekimlere mikrocerrahi yapmaya ne kadar süredir devam ettikleri de sorulmuştur. Diyabet gibi duyusal değişikliklere neden olabilecek ek koşulları olan cerrahlar ve mikrocerrahi becerilerini gerektiren hobileri olan cerrahlar (şişede gemi yapma vb.) çalışmadan hariç tutulmuştur. Tüm cerrahlara Semmes-Weinstein monofilament testi, 9 delikli tahta çivi testi ve McKinnon statik 2 nokta ayrımı testleri uygulanmıştır.

Bulgular: Çalışmaya, MS (n = 18) ve NMS (n = 19) gruplarına ayrılmış toplam 5 kadın ve 32 erkek cerrah dahil

edilmiştir. Ortalama yaş MS grubu için 42.5±7.3 yıl ve NMS grubu için 42.8±6.3 yıldır. MS grubunun işaret ve yüzük parmaklarında yapılan McKinnon statik 2 nokta ayrımı testleri, NMS grubununkilerden istatistiksel olarak daha iyi bulunmuştur.($p<0.05$). Semmes-Weinstein monofilament test sonuçları karşılaştırıldığında, MS-J grubunun baskın elde başparmak, işaret parmağı, yüzük parmağı ve küçük parmak sonuçları, MS-S grubunun sonuçlarından anlamlı derecede daha iyi sonuçlanmıştır($p<0.05$), ancak nondominant elin herhangi bir parmağı arasında gruplar arasında fark görülmemiştir($p>0.05$).

Tartışma: Nöroplastisite, Livingston tarafından 1966'da tanımlanmış olup, beynin duruma bağlı olarak değişebilirliğini ifade eder. Erken çocukluk eğitimi, müzik eğitimi ve spor alanlarında nöroplastisitenin önemi kabul edilmiştir, ancak mevcut literatür, mikrocerrahi müdahalelerin beyin plastisitesi veya somatosensoriyel kortekse etkisinin olup olmadığını göstermemektedir.

Bu çalışmada mikrocerrahi yapan cerrahlar arasında dokunma hassasiyeti ve motor becerileri açısından farklılıklar saptanmıştır. Mikrocerrahide kullanılan parmakların dışında, özellikle işaret ve yüzük parmaklarında artan dokunsal hassasiyet gözlemlenmiştir. Bu, mikrocerrahinin dokunsal duyuları bütünsel olarak geliştirdiğini düşündürmektedir.

Genç cerrahlar, deneyimleri arttıkça duyusal becerilerini hızla geliştirirken, yaşla birlikte bu gelişimde duraksama gözlenir. Bu durum, nöroplastisite ile ilişkilendirilebilir ancak kesin bir sonuca varmak için daha fazla araştırmaya ihtiyaç vardır. Hassas yöntemlerin kullanımı, nöroplastisitenin mikrocerrahi ile ilişkisini daha net bir şekilde ortaya koyabilir. Bu bulgular, cerrahların eğitiminde ve mikrocerrahi becerilerinin geliştirilmesinde önemli bir rol oynayabilir.

Sonuç: Bu çalışmadan elde edilen bilgiler ışığında sonuç olarak mikrocerrahi, ikinci ve dördüncü parmaklarda duyu algısını artırmasına rağmen, bu etki genç mikrocerrahlarda daha belirgindir.

Anahtar Kelimeler: Duyu, kortikal plastisite, mikroccerrahi, motor

YB-010

Profunda Femoral Arter Perforatör ve Cilt Adalı Serbest Gracilis Perforatör Fleplerinin Anatomik Varyasyonlarının ve Perforatör Damarların Dominansının BT-Anjiyografi Yardımıyla Değerlendirilmesi

Fatih İçbudak, Adem Atakan Haytaoğlu, Ahmet Utku Sun, Ahmet Hamdi Sakarya, Mehmet Bayramiçli

Marmara Üniversitesi Tıp Fakültesi, Plastik Rekonstrüktif ve Estetik Cerrahi Anabilim Dalı, İstanbul

Giriş: Profunda femoral arter perforatörü (PAP) ve grasilis perforatör flepleri,profunda femoral arterden ve profunda femoral arterin direkt dalı olan medial sirkumfleks femoral arterden köken alan perforatörlerden beslenir. Her iki flep de Taylor'un anjiozom kavramına göre komşu anjiozomlarda bulunmaktadır.Her iki flep de tüm vücuttaki deri defektlerinin rekonstrüksiyonunda kullanılabilmekle birlikte en sık baş-boyun ve meme rekonstrüksiyonunda tercih edilmektedir.Benzer rekonstrüktif prosedürlerde kullanılabilen ve aynı damardan köken alan perforatörlerle beslenen bu iki flebin perforatör çapları arasında komşu anjiozomlarda bulundukları için ters korelasyon beklenmektedir.

PAP flebi,genellikle abdomen bölgesinin kullanılmak istenmediği veya kullanımının kontrendike olduğu hastalarda otolog meme rekonstrüksiyonu için abdominal tabanlı donör bölgelere bir alternatiftir.Dezavantajları arasında tutarsız baskın perforatör konumu (preoperatif görüntülemelere ihtiyaç duyulması) ve donör doku hacmini sınırlayan dar bir flep genişliği bulunmaktadır.

Uzun ve ince bir kas olan gracilis, rekonstrüktif mikrocerrahi için güvenilir bir işlevsel güç sağlar. Hem yara örtüsü hem de işlevsel bir kas nakli olarak gracilis geniş bir rekonstrüktif uygulanabilirliğe sahiptir.Hem alt hem de üst ekstremite rekonstrüksiyonunda ve paralizi veya kas kaybı sonrası fonksiyonel kas rekonstrüksiyonunda geniş bir uygulama alanına sahiptir.

Aynı damardan kaynaklanan bu iki flep,herhangi bir doku defektinin rekonstrüksiyonu için birbirinin alternatifi olabilir. Potansiyel anatomik varyasyonlar ve iki flep arasındaki vasküler ilişki, komşu cilt adası alanına sahip olmaları nedeniyle flep seçimi ve tasarımında önemlidir. Bildiğimiz kadarıyla, bu iki flep arasındaki ilişkiyi vasküler varyasyonlar açısından değerlendiren bir çalışma bulunmamaktadır.Biz bu çalışmada bu iki flebin anatomik varyasyonlarını, perforatörlerin birbirleri ile olan ilişkilerini ve pedikül uzunluklarını değerlendirmeyi amaçladık.

Materyal ve Metotlar: Çalışmamızda rastgele seçilen 100 hastada profunda femoral arter perforatörlerinin ve serbest gracilis flebinin anatomik değerlendirmesi yapıldı. Hastanemizde alt ekstremite BT-anjiyografi yapılan 100 hastanın (23 kadın, 77 erkek) anjiyografi görüntüleri değerlendirildi. Hasta gruplarında perforatör çapları ve pedikül uzunlukları karşılaştırıldı.

Bulgular: Sağ (R) PAP ve sol (L) PAP çaplarının erkeklerde daha büyük olduğu gözlendi (sırasıyla $p=0,04$,$0,048$). Sağ gracilis perforatörleri erkek hastalarda daha büyüktü ($p=0,02$), ancak sol gracilis cinsiyetler arasında istatistiksel anlamlılığa ulaşmadı. ($p=0,16$). PAP ve gracilis perforatör çapları sağ bacak ve sol bacak arasında istatistiksel olarak anlamlı değildi (sırasıyla $p=0,75$, $p=0,6$). R PAP ile R gracilis perforatörü arasında anlamlı bir ilişki vardı ($r=0.54$). L PAP ile L Gracilis arasında anlamlı bir ilişki vardı($r=0.482$). PAP R ve PAP L pedikül uzunluğu arasında anlamlı bir fark yoktu.($P=0,56$) R Gracilis perforatör pedikülü R PAP pedikülünden anlamlı olarak daha uzun gözlendi.($P=0,02$) L Gracilis pedikülü L PAP pedikülünden anlamlı olarak daha uzun gözlendi. ($P=0,01$) Gracilis perforatör pedikülü PAP pedikülünden daha uzundu. ($p:0,01$) Gracilis ve PAP perforatör çapları arasında anlamlı bir fark yoktu. ($p:0.79$)

Sonuçlar: Her iki flebin perforatörü güvenilir ve tutarlı sonuçlar göstermiştir. Ancak, Taylor'ın anjiyozom kavramına dayanarak her iki flebin çapları arasında beklenen ters korelasyonun aksine, PAP ve gracilis perforatör çapları arasında pozitif bir korelasyon vardı. Her iki flebin perforatör çapları arasında anlamlı bir fark yoktu, ancak gracilis perforatörü anlamlı derecede daha uzundu. Bu bulgulara dayanarak, benzer endikasyonlar için gracilis perforatör flebinin PAP'a tercih edilmesi (özellikle erkeklerde sağ taraf) ameliyat öncesi BT anjiyografiye gerek kalmadan avantajlı görünmektedir. Bununla birlikte, karmaşık flep tasarımlarına veya çoklu fleplere ihtiyaç duyan seçici hastalar için ameliyat öncesi BT-anjiyografi önemli bir rol oynayabilir.

Anahtar Kelimeler: Anjiografik değerlendirme, Grasilis, PAP, Perforatör çapı

SÖZLÜ SUNUMLAR

SB-001

Periferik sinir yaralanmalarında eksozomların sinir iyileşmesi üzerindeki etkisinin değerlendirilmesi

Emrah Patat[1], İlker Uyar[1], Arzu Avcı[2], Esin Yakıt[3]

[1]İzmir Kâtip Çelebi Üniversitesi Atatürk Eğitim ve Araştırma Hastanesi, Plastik Rekonstrüktif ve Estetik Cerrahi Anabilim Dalı, İzmir
[2]İzmir Tınaztepe Üniversitesi, Patoloji Anabilim Dalı, İzmir
[3]Ege Üniversitesi Tıp Fakültesi, Fizyoloji Anabilim Dalı, İzmir

Periferik sinir yaralanmaları toplumda yüksek insidansta görülen genellikle etkilenen uzuvda duyusal ve motor fonksiyon kayıplarına sebep olan önemli bir sağlık sorunudur. Yaralanma sonrası sinir rejenerasyonunun optimal düzeyde olması için günümüzde çalışmalar hala devam etmektedir. Eksozomlar, vücutta hemen hemen tüm hücreler tarafından salgılanan hücreler arası iletişimde kilit rol oynayan nanoveziküllerdir. Sinir sisteminin fizyolojik ve patolojik süreçlerinde modülatör olarak birçok aşamada rol almaktadırlar. Bu çalışmada periferik sinir yaralanmasını takiben onarım alanına uygulanan eksozomların sinir rejenerasyonun etkilerinin değerlendirilmesi amaçlanmıştır. Çalışmada toplam 20 adet (10 adet erkek, 10 adet dişi) Wistar cinsi rat kullanıldı. Eksozom grubu (n=10) ve Primer grubu (n=10) olmak üzere 2 grup oluşturuldu. Uygun cilt insizyonu ve diseksiyon ile ratların sağ taraf siyatik sinirine ulaşılıp, mikrocerrahi makas ile tam kat sinir hasarı oluşturuldu. Eksozom grubunda, siyatik sinir onarımı sonrası koaptasyon bölgesinin proksimal ve distal uçlarına 0.1ml eksozom solüsyonu epinöral olarak enjekte edildi. Primer grubunda ise koaptasyon bölgesinin proksimal ve distal uçlarına 0.1ml SF solüsyonu epinöral enjeksiyonu yapıldı. Sinir rejenerasyonunu değerlendirmek için deneye başlamadan önce ve deney sonrası 7., 14. 21. günlerde yürüyüş yolu analizleri ('walking track') ve Siyatik Fonksiyonel İndeks ölçümleri yapıldı. Ratların operasyon öncesi ve operasyon sonrası 8. haftada intraperitoneal anestezi altında elektromiyografi değerlendirilmeleri yapıldı. Siyatik sinir tarafından inerve edilen kas gruplarının birleşik kas aksiyon potansiyelleri ölçüldü. Aksiyon potansiyelleri eğrilerinde her bir ratın EMG kayıtlarında Delta-T, aksiyon potansiyeli tepe-tepe amplitüdü (P.P), eğri altında kalan alan (CMAP), P-max değerleri ve toplam süreler ölçüldü. Histopatolojik değerlendirme için ise deney sonrası 8.haftada siyatik sinir onarımının yapıldığı sinir bölgesinin yaklaşık 1cm distal ve proksimalini içerecek şekilde normal sinir segmentlerine de ulaşılarak sinir biyopsileri alındı. Alınan sinir örnekleri vasküler proliferasyon, inflamasyon, fibrozis varlığı ve sinir hasar derecesi açısından 3 üzerinden değerlendirildi ve skorlama yapıldı. Elde edilen verilerin istatiksel analizi sonucu eksozom enjeksiyonu yapılan grupta sinir rejenerasyonu sürecinde inflamasyon ve fibrozisin daha az görüldüğü ayrıca SFİ indeks verilerine bakıldığında eksozom enjeksiyonun sinir rejenerasyonunu hızlandırdığı görüldü.

Anahtar Kelimeler: Eksozom, sinir rejenerasyonu, siyatik sinir

Epinöral eksozom enjeksiyonu



Rat siyatik sinir transeksiyonu

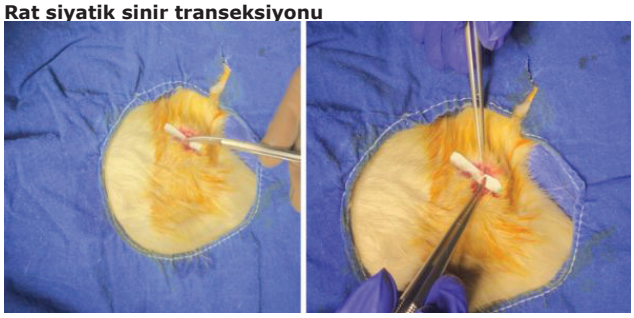

Rat siyatik siniri diseksiyonu



SB-002

Seftriaksonun Sinir Hasarı Üzerine Olan İyileştirici Etkisinin EMG, Histopatolojik ve Biyokimyasal Yöntemlerle Gösterilmesi

Berkin Günar[1], Okan Yiğit[3], Osman Mert Topkar[2], Özgür Baysal[2]

[1]Banaz Devlet Hastanesi Ortopedi ve Travmatoloji Kliniği Uşak
[2]Marmara Üniversitesi Pendik Eğitim ve Araştırma Hastanesi Ortopedi ve Travmatoloji Kliniği İstanbul
[3]Kartal Dr Lütfi Kırdar Şehir Hastanesi Ortopedi ve Travmatoloji Kliniği İstanbul

Amaç: Travmanın ve çeşitli tıbbi durumların yaygın bir sonucu olan periferik sinir hasarları (PSH), duyusal ve motor fonksiyon kaybı nedeniyle morbidite ve yaşam kalitesinin düşüşüne neden olan önemli bir problemdir. Cerrahi müdahale ve rehabilitasyon terapileri mevcut olmasına rağmen, tam sinir işlevselliğinin restorasyonu için etkili farmakolojik müdahalelere ihtiyaç duyulmaktadır. Üçüncü kuşak bir sefalosporin antibiyotik olan seftriakson, merkezi sinir sistemi bozukluklarında nöroprotektif etkiler göstermiştir ancak PSH'ler üzerindeki etkiler bilinmemektedir.

Çalışmanın amacı seftriaksonun periferik sinir hasarı iyileşmesi üzerindeki etkisini incelemektir.

Gereç-Yöntem: 30 adet erkek Wistar sıçan, her grupta n=10 hayvan olacak şekilde normal kontrol, siyatik sinir hasarı (SSH) yaratılıp salin verilen ve SSH yaratılıp 50 mg/kg/gün seftriakson verilen grup olmak üzere üç gruba ayrıldı. Salin ve seftriakson 12 hafta boyunca uygulandı. Uygulamaların sonunda hayvanlara eğik düzlem testi (EDT) uygulanıp elektromiyografi kayıtları alındıktan sonra sakrifiye edildi ve siyatik sinir diseke edildi. Siyatik sinir rejenerasyonu hematoksilen ve eozin boyaması ile, sinir büyüme faktörü (NGF) seviyeleri immünohistokimyasal ve ELISA yöntemleriyle incelendi.

Bulgular: EDT skorları, birleşik kas aksiyon potansiyelleri, NGF immün ekspresyonu, toplam akson sayısı, ortalama akson çapı ve NGF seviyeleri hem SSH ve salin grubunda hem de SSH ve seftriakson grubunda normal kontrol grubuna kıyasla anlamlı derecede düşük bulunurken ($p<0,001$), SSH ve seftriakson grubunda SSH ve salin grubuna kıyasla anlamlı derecede yüksek bulunmuştur ($p<0,001$). Fibrozis skoru ise seftriakson uygulanan grupta SSH ve salin grubuna kıyasla anlamlı olarak yüksek bulunmuştur.

Sonuç: Sonuç olarak PSH'lerde seftriakson uygulamasının sinir iyileşmesine katkıda bulunabilecek bir ajan olabileceğini, göstermektedir.

Anahtar Kelimeler: Siyatik sinir hasarı, periferik sinir hasarı, seftriakson, sıçan

SB-003

Yetişkin Travmatik Brakial Pleksus Hasarlarında Serbest Fonksiyonel Grasilis Kas Transferi Sonuçlarımız

Ayşe Şencan[1], Melih Erdem Çaha[2], Osman Orman[1], Kahraman Öztürk[1]

[1]M.S. Baltalimanı Kemik Hastalıkları E.A.H., El Cerrahisi Kliniği, İstanbul
[2]M.S. Baltalimanı Kemik Hastalıkları E.A.H., Ortopedi ve Travmatoloji Kliniği, İstanbul

Brakial pleksus yaralanmaları travmatik veya obstetrik olarak karşımıza çıkmaktadır. Yaralanmanın şiddetine, dahil olan sinirlerin ve sinir köklerinin hasarlanma derecelerine ve yerlerine göre tedavi algoritması değişir. Primer brakial pleksus onarımı, brakial pleksus rekonstrüksiyonları, sinir transferleri tedavi seçenekleri arasındadır. Total ve totale yakın brakial pleksus yaralanmaları özellikle sinir kök avulsiyonu ile beraber ise veya yukarıda bahsedilen tedavilerden fayda görülememişse bir salvage prosedür olarak öncelikle dirsek fleksiyonu restorasyonu için serbest fonksiyonel grasilis kas transferi (SFGKT) öne çıkan bir tedavi yöntemidir. Doi ve ark. SFGKT birinci aşamasını (Doi 1) dirsek fleksiyonu ve el bilek ekstansiyonu, ikinci aşamasını ise el bilek ve parmak fleksiyonu için tanımlamıştır. Çalışmamızda, hastanemizde travmatik brakial pleksus hasarı nedeniyle tedavi gören yetişkin hastalara uygulanan Doi 1 ameliyatının sonuçlarını paylaşmayı amaçladık.

Hastane arşivinin retrospektif taranması yoluyla serbest fonksiyonel grasilis kas transferi yapılmış 13 hasta tespit ettik. Takip süresi 1 yıldan az olan ve brakial pleksus hasarı dışında sebeplerle ameliyat olan hastaları çalışmanın dışında tuttuk. Çalışmaya dahil ettiğimiz 8 hastada yaralanma sebebi, yaralanma ile ameliyat arasında geçen süre, daha önce başka ameliyat geçirip geçirmediği, ameliyat ve sonrasında komplikasyon varlığı, yara yeri problemi, donör saha şikayetleri, takip süresi, alınan grasilis flabinde pedikül uzunluğu ve hangi sinir ile koaptasyon yapıldığı verilerini inceledik. Her hasta muayeneye davet edilerek dirsek fleksiyonu ve el bilek ekstansiyonu mevcudiyeti, varsa hareket açıklığı, kas gücü muayeneleri ve parmak duyusu değerlendirilerek not edildi. Fonksiyonel skorlama amacıyla DASH skoru bakıldı.

Çalışmaya dahil olan 5 hasta motor kazası nedeniyle, 3 hasta iş kazası nedeniyle brakial pleksus hasarı geçirmiştir. Ortalama takip süresi 51,25 aydır (min. 28, maks. 101). Yaralanma ile ameliyat arasında geçen süre ortalama 25,5 aydır (min. 8, maks. 60). Doi 1 ameliyatı öncesi 3 hasta dış merkezlerde, 2 hasta hastanemizde sinir transferi ameliyatı olmuştur. Postoperatif dönemde 3 hastada herhangi bir komplikasyon gelişmezken 2 hastada hematom, 1 hastada donör sahada yara yeri enfeksiyonu, 1 hastada hem alıcı hem donör sahada yara yeri enfeksiyonu görülmüştür. Bir hastada ise postop 2. haftada flapte nekroz gelişmesi nedeniyle flap eksizyonu uygulanmıştır. Son takiplerinde hastaların herhangi bir donör saha şikayeti bulunmamaktadır. Son takip muayenesinde 6 hasta aktif dirsek fleksiyonu yapabilirken 2 hasta yapamamaktadır. Aktif dirsek fleksiyonu yapabilen hastalar arasında ortalama fleksiyon derecesi 85,3o (min. 60o, maks. 120o), dirsek fleksiyon kas gücü 1 hastada 3/5, 5 hastada 4/5 olarak olarak değerlendirilmiştir. 3 hasta aktif el bilek ekstansiyonu yapabilirken 5 hasta yapamamaktadır. Aktif el bilek ekstansiyonu yapabilen hastalar arasında ortalama el bilek ekstansiyon derecesi 20o (min. 10o, maks. 30o), el bilek ekstansiyon gücü 2 hastada 2/5, 1 hastada 3/5

olarak değerlendirilmiştir. Duyu muayenesinde 3 hasta parmaklarında hipoestezi tariflerken 5 hasta tam duyu kaybı tariflemiştir. DASH skoru ortalama 77,4 (min. 64,2, maks. 87,5) bulunmuştur.

Sonuç olarak Doi 1 ameliyatının brakial pleksus hasarı olan hastalarda dirsek fleksiyonunun geri kazandırılması için kullanılabilecek etkili bir yöntem olduğu kanaatindeyiz. El bilek ekstansiyonu ise kliniğimizde Doi 1 ameliyatı uygulanan hastalarda istenilen düzeye gelememiştir.

Anahtar Kelimeler: brakial pleksus hasarı, Doi 1 ameliyatı, serbest fonksiyonel grasilis kas transferi

SB-004

Majör Alt Ekstremite Replantasyonları Sonrası Uygulanan Sekonder Girişimlerin Değerlendirilmesi

Kubilay Erol, Anıl Koca

Özel Emot hastanesi İzmir

Alt ekstremite replantasyonu, kompleks ve çok yönlü bir cerrahi işlemdir. Özellikle majör replantasyonların yapılmasına karar verme, yaralanmanın yaygınlığı, ilişkili yaralanmaların varlığı ve fonksiyonel iyileşme potansiyeli gibi çeşitli faktörler tarafından etkilenmektedir. Başarılı alt ekstremite replantasyonlarının iyi fonksiyonel sonuçlar ve hasta memnuniyeti sağlayabileceğini bildiren çalışmalar mevcuttur. Bununla birlikte, alt ekstremite replantasyon endikasyonları hala tartışmalıdır. Ağır alt ekstremite yaralanmalarında, parçalanmış ekstremitenin şiddet skorları ve ameliyat sonrası ilk dönemdeki sıvı dengesi gibi faktörler, replantasyonun başarısını ve kararları önemli ölçüde etkileyebilir. Üst ekstremiteleri içeren başarılı replantasyonların daha yaygın olduğu, alt ekstremite replantasyonlarının daha nadir olduğu ve zorluklar sunabileceği belirtilmektedir. Alt ekstremite replantasyonu kararı, protez cihazlarını kullanmanın sağlayabileceği daha hızlı iyileşme süreleri ve daha az ikincil prosedürlere karşı dikkatlice değerlendirilmelidir. İlk cerrahi girişim başarılı olsa bile uzun vadede fonksiyonel ve kozmetik sonuçların başarısını arttırmak için sekonder girişimler sıklıkla gerekmektedir. Literatürde major alt ekstremite replantasyon sonrası sekonder cerrahiler konusundaki veriler kısıtlıdır. Bu çalışmada başarılı majör alt ekstremite replantasyonu sonrasında uygulanmış olan sekonder cerrahilerin araştırılması planlanmıştır.

Çalışmamızda 1993 ile 2022 yılları arasında hastanemize majör alt ekstremite ampütasyonu veya totale yakın ampütasyonu ile başvurmuş ve replante edilmiş olan 19 olgu retrospektif olarak değerlendirildi. (totale yakın tabiri, içerisinde hiçbir arter veya ven bağlantısının kalmadığı sadece 1-2 cm cilt bağlantısının kaldığı 3 olgu için tanımlanmıştır). olguların tamamı erkekti. Ortalama yaş 24 (4-50) bulundu. 2 olgu trafik kazası, 1 olgu tarım aleti yaralanması, 16 olgu ise iş kazası sonucu başvurmuştu. Olguların hastaneye başvurduğunda ortalama iskemi süresi 4.1 (3-6) saatti. 4 olguya iskemi, bir olguya ise enfeksiyon nedeniyle erken dönemde ampütasyon uygulanmış olduğu görüldü. Buna göre replantasyon sonrası sağkalım başarısı 14/19 (%73) olarak değerlendirildi. Replante edilen tüm olgulara kemik ve yumuşak doku durumuna göre ortalama 3.8 cm (2- 5) kısaltma uygulanmış olduğu saptandı. Tüm olgularda arter, ven ve sinir onarımları uç-uca yapılmıştı. Replante edilen ekstremitesi yaşayan 14 olgu için ortalama 3,7 kez (0-9) reoperasyon uygulanmış olduğu görüldü. Bir olguda sekonder girişim gerekmediği, bunun dışında tüm olgularda mutlaka sekonder girişim gerekliliği olduğu görüldü. Ortalama iyileşme süresi 18 ay olarak saptandı. Erken dönemde en sık reoperasyon ampütasyon bölgesindeki yara sorunlarına bağlı debritman, cilt greftlemesi olarak bulundu. (9 olgu) 2 olguya erken dönemde yara sorunları nedeniyle flep uygulanmış olduğu saptandı. Geç dönemde en sık reoperasyon nedenlerinin kemik kaynama sorunları ve kısalık olduğu görüldü. Kemik kısalığı bulunan hastalar için 8 olguda uzatma cerrahisi yapılmış olduğu, kaynama sorunu olan 12 olguda greftleme ve fiksasyon revizyonları yapılmış olduğu görüldü. Sonuç olarak majör alt ekstremite replantasyonu başarılı dahi olsa sekonder cerrahi gereksiniminin yüksek olduğu bilinmelidir. Tedavi planı yaparken bu faktörleri de hesaba katıp hastanın da görüşünün ve onayının alınması sonrası replantasyona başlanması en ideal yöntem olsa da; bu tip yaralanmalarda ilk operasyonun aciliyeti ile hastanın fiziki ve mental durumu nedeniyle ideal karara ulaşmak mümkün olmamaktadır. İyileşme sürecinde erken dönem en sık problem cilt sorunları, uzun dönemde ise kemik kaynama sorunları ve kısalık gibi görünmektedir.

Anahtar Kelimeler: ekstremite, major, replantasyon

SB-005

Ekstremite Osteosarkom Rezeksiyonu Sonrası Biyolojik Rekonstrüksiyon: Ekstrakorporeal Işınlanmış Kemiklerin Serbest Vaskülerize Kemik Flepleri İle Kombinasyonu

Ahmet Biçer[1], Recep Atakan Göktürk[1], Dündar Sabah[2], Levent Küçük[2], Burçin Keçeci[2], Hüseyin Kaya[2]

[1]Ege Üniversitesi Tıp Fakültesi, Plastik, Rekonstrüktif ve Estetik Cerrahi Ana Bilim Dalı, İzmir
[2]Ege Üniversitesi Tıp Fakültesi, Ortopedi ve Travmatoloji Ana Bilim Dalı, İzmir

Giriş: Osteosarkom, en sık görülen primer kemik kanseridir. Modern tedavi yaklaşımları, ekstremite sarkomlu hastalar için ampütasyon yerine ekstremite koruyucu yaklaşım ile geniş eksizyonunun eşit derecede etkili bir alternatif olduğunu göstermiştir. Geleneksel tedavilerde ekstremite rekonstrüksiyon prosedürleri protezler veya allogreftleme içermektedir. Biyolojik rekonstrüksiyonlar üzerine daha az çalışma yapılmıştır. Bu çalışmanın amacı, osteosarkom rezeksiyonu sonrası oluşan uzun kemik defektlerinde ekstrakorporeal olarak ışınlanmış kemik segmentleri ve serbest vaskülarize fibula fleplerinin kombinasyonunu içeren biyolojik rekonstrüksiyonların etkinliğini değerlendirmektir. Özellikle ameliyat sonrası takip süresi, kemik kaynaması ve fonksiyonel sonuçlar değerlendirilmiştir.

Method: 2015 ve 2023 yılları arasında osteosarkom tanısı konmuş ve osteosarkom rezeksiyonu ile ekstrakorporeal kemik ışınlaması yapılmış hastaları retrospektif olarak inceledik. Özellikle rekonstrüksiyon için ekstrakorporeal olarak yüksek doz ışınlanmış kemik ile serbest vaskülarize fibula flebi kombinasyonu olan vakarlara

odaklandık. Çalışmamız; non-osteosarkom maligniteleri, rekonstrüksiyon için otogreft olarak ekstrakorporeal ışınlanmış kemik kullanılmayan vakaları, allogreft kullanılan vakaları ve protez kullanılan vakaları hariç tutmaktadır. Bu seride toplam 11 hasta yer almaktadır. İzlem süresi, kemik kaynama süresi ve fonksiyonel sonuçlar dokümente edilmiştir. Fonksiyonel sonuçları değerlendirmek ve standardize etmek için MSTS(Musculoskeletal Tumor Society Score) skoru kullanılmıştır.

Sonuçlar: Bu çalışmada 11 hasta yer almaktadır. Bir hasta osteosarkom akciğer metastazına bağlı kaybedildi. Geriye kalan on hastanın hastalıksız izlemi devam etti. Bu hastalarda greft kaybı gözlenmedi. İzlem süresi medyan zamanı 20 aydı. Kemik kaynamasını sağlamak için gereken medyan süre 7 ay olarak saptandı, ortalama MSTS skorları 21,27 idi. Greft kaybı veya malignite nüksüne dair herhangi bir olgu gözlenmedi. Ancak, iki vakada eklem instabilitesi meydana geldi ve bir vakada gecikmiş kaynama yaşandı.

Sonuç: Bulgularımız, tümör rezeksiyonu sonrası ekstremite uzun kemik defektlerinin rekonstrüksiyonunda serbest vaskülarize fibula flebi ile ekstrakorporeal ışınlanmış otogreftin kullanımının kemik birleşmesi için daha kısa süre, daha iyi işlevsellik ve hastalıksız daha uzun izlem süreleri ile sonuçlandığını öne sürmektedir. Bu çalışma, osteosarkoma rezeksiyonu bağlamında bu yöntemin hem güvenliğini hem de etkinliğini göstermektedir.

Anahtar Kelimeler: biyolojik rekonstrüksiyon, ekstrakorporeal ışınlanmış kemik, osteosarkom, serbest vaskülerize fibula flepleri

A

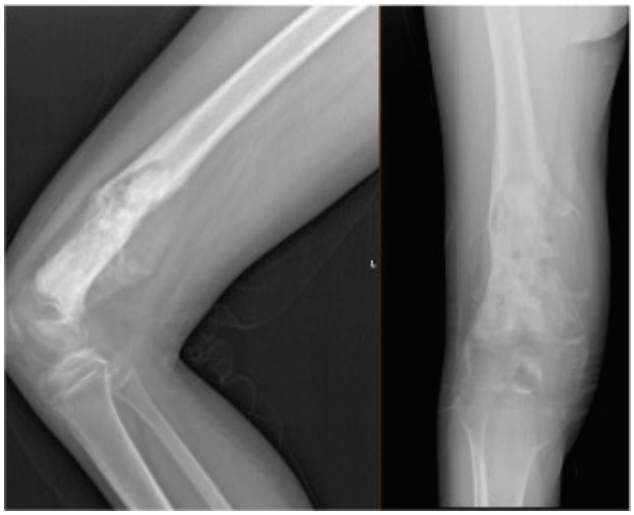

Femurda osteosarkomu olan bir olgu preoperatif görüntüsü

B

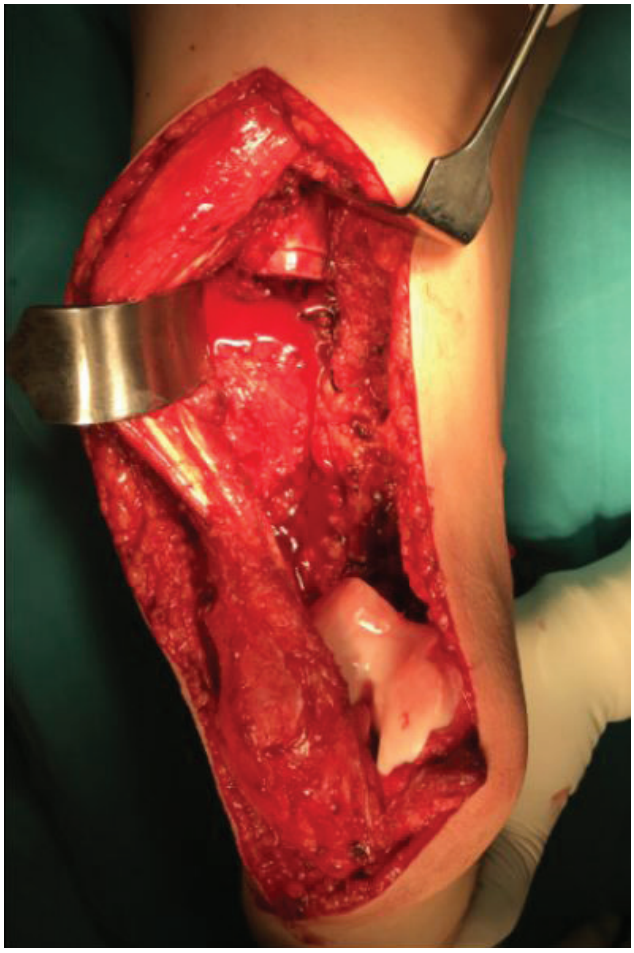

Geniş cerrahi eksizyon sonrası oluşan kemik defekti

C



Eksize edilen kısmın perioperatif 50 Gray doz Ekstrakorporeal ışınlanması sonrası serbest fibula flebi ile kombine edilecek, otogreft olarak kullanılacak materyal

D



Olgunun post-operatif 3. yıldaki X-ray görüntüsü

Hastaların bazı demografik bilgileri

1 nolu olgu	6 yaş	erkek	osteosarkom	sağ taraf femur	msts skoru: 20
2 nolu olgu	6 yaş	kadın	osteosarkom	sağ taraf femur	msts skoru: 20
3 nolu olgu	13 yaş	kadın	osteosarkom	sağ taraf femur	msts skoru: 25
4 nolu olgu	11 yaş	kadın	osteosarkom	sol taraf femur	msts skoru: 21
5 nolu olgu	10 yaş	kadın	osteosarkom	sağ taraf femur	msts skoru: 23
6 nolu olgu	7 yaş	erkek	osteosarkom	sol taraf femur	msts skoru: 22
7 nolu olgu	17 yaş	erkek	osteosarkom	sağ taraf femur	msts skoru: 15
8 nolu olgu	10 yaş	erkek	osteosarkom	sağ taraf femur	msts skoru: 22
9 nolu olgu	19 yaş	erkek	osteosarkom	sol taraf femur	msts skoru: 21
10 nolu olgu	6 yaş	erkek	osteosarkom	sol taraf femur	msts skoru:21
11 nolu olgu	16 yaş	kadın	osteosarkom	sağ taraf femur	msts skoru: 24

SB-006

Gustilo Tip 3c Tibia Açık Kırıklarında Revaskülarizasyon Sonrası Flep ile Rekonstrüksiyon Uygulamalarının Değerlendirilmesi

Özgün Barış Güntürk, Can Yener

El Mikrocerrahi Ortopedi ve Travmatoloji (Emot) Hastanesi, İzmir

Gustilo tip 3C tibia açık kırıkları, acil revaskülarizasyon gerektiren, iskemik ekstremite kırıkları olarak tanımlanmıştır. Tip 3c açık kırıklarda ilk yaralanma itibariyle arterler hasarlı olduğu için flep gereksinimi durumunda kullanılabilecek damar seçenekleri kısıtlı olmaktadır. Bu durumun revaskülarizasyon ihtiyacı olmayan açık kırıklara göre teknik zorluklara sebep olabileceği düşünülerek, Gustilo tip 3C tibia kırığı olan hastalarda, revaskülarizasyon sonrası flep rekonstrüksiyonunun klinik sonuçlarının araştırılması planlanmıştır.

Çalışmamızda 1993 ile 2022 yılları arasında hastanemize Gustilo tip 3C tibia kırığı ile başvurmuş ve revaskülarize edilmiş olan 48 hasta retrospektif olarak değerlendirildi. Çalışmada 4 kadın 44 erkek hasta vardı. Ortalama yaş 33 (3-59) bulundu. Hastalardan 8 tanesi ateşli silah yaralanması, 22'si araç dışı trafik kazası, 9'u traktör kazası, 9'u ise iş kazası sonucu yaralanmıştı. Hastaların 4 tanesi 1/3 proksimal seviyeden, 26'sı distal seviyeden ve 18'i orta seviyeden yaralanmıştı. Hastaların 7'sinde tibialis anterior ve posterior arterlerinin ikisinin de onarıldığı, diğerlerinde tek arter onarımı yapıldığı görüldü. Hastaların 18'inde uç uca, 30'unda ven grefti (5-30 cm) ile onarım yapıldı. Hastaların 12'sinde sinir yaralanması eşlik ediyordu, uç uca veya greftle sinir onarımı yapıldı. Tüm hastalara eksternal fiksatör veya k-teli ile fiksasyon yapıldı. Hastaların 14'ünde kemik kısaltması (3-7 cm) uygulandı. Revaskülarizasyon sonrası olguların 3 tanesinde dolaşım yetmezliği nedeniyle amputasyon uygulandı. Bu veri eşliğinde revaskülarizasyon sağkalım başarı oranı %93 (45/48) olarak saptandı. Olguların 27'sine (%56) flep ile rekonstrüksiyon gerekmiş olduğu görüldü. Flep cerrahisi revaskülarizasyon sonrası ortalama 4,7 (3-12 gün) günde yapıldı. Bu fleplerden 24 ü serbest flepti. (serbest flep gereksinim oranı: %50) Hastaların 10'una anterolateral uyluk flebi, 7'sine vaskülarize fibula flebi, 5'ine latissimus dorsi flebi, 3'üne rotasyonel flep, birine vaskülarize iliak kanat flebi ve birine venöz flep uygulandı. Fleplerin 8 tanesinde revaskülarizasyon sırasında onarılmayan artere uç uca, 16'sında onarılmış olan artere uç yan anastomoz uygulandı. Flep cerrahisi yapılan hastaların 3 tanesinde erken anastomoz revizyonu yapıldı, 1 tanesinde kısmi flep kaybı izlendi. Hastaların 28'ine cilt grefti uygulandı.

Sonuç olarak Gustilo tip 3C tibia kırıkları damar onarımı gerektiren iskemik yaralanmalar olmakla birlikte, çalışmamızda flep rekonstrüksiyonu gerekliliğinin %56, serbest flep gerekliliğinin de %50 olduğu izlenmiştir. Çalışmamızda dolaşım sorunu olmayan ekstremitelerde flep uygulamaları ile karşılaştırma yapılmamış olmakla birlikte, literatür verileri ile birlikte değerlendirildiğinde, serbest flepler arasında 1 olguda (%4) kısmi flep kaybı izlenmiş olup, revaskülarize uzuvda serbest flep uygulanmasının sonuçlarda başarısızlığa sebep olduğuna dair veri saptanmamıştır. Temel flep ve ekstremite cerrahisi prensiplerine dikkat edildiği sürece revaskülarize edilmiş ekstremitelerde de gerektiği durumlarda flep cerrahisinin en kısa zamanda rekonstrüksiyonun sağlanması için güvenle uygulanabileceğini düşünmekteyiz.

Anahtar Kelimeler: açık kırık, flep, Gustilo tip 3C, rekonstrüksiyon

SB-007

Alt ekstremite rekonstrüksiyonunda ven anastomozu sayısına göre komplikasyonların karşılaştırılması

Buğra Mert Aytekin, Zekeriya Kerem Dokuzluoğlu, Ahmet Hamdi Sakarya, Dağhan Dağdelen, Bülent Saçak, Zeynep Akdeniz Doğan

Marmara Üniversitesi Plastik,Rekonstrüktif ve Estetik Cerrahi, İstanbul

Amaç: Alt ekstremite yumuşak doku defektlerinde, çevrede yeterli doku olmadığı veya kemik ve nörovasküler yapıların açıkta kaldığı durumlarda serbest fleplerle rekontrüksiyon sıklıkla tercih edilmektedir. Alt ekstremite rekonstrüksiyonlarında venöz dolaşım problemleri sık görülmekte olup bu çalışmada alıcı damar olarak tek ven veya çift ven anastomozu yapılmasının, fleple ile ilgili komplikasyonlarla ilişkisi değerlendirilmiştir.

Gereç-Yöntem: 2015-2023 yılları arasında kliniğimizde alt ekstremite için serbest flep rekonstrüksiyonu yapılan hasta dosyaları geriye dönük olarak tarandı. Hasta yaşı, cinsiyeti, komorbiditeler (periferik arter hastalığı, DM, HT), sigara öyküsü, defekt etyolojisi, lokalizasyonu, yapılan flep tipi, komplikasyonlar not edildi. Hematom, anastomoz problemleri, flep total nekrozu majör komplikasyon olarak; parsiyel nekroz, dehisans, ve enfeksiyon minör komplikasyon olarak tanımlandı. Hastalar yapılan ven anastomozu sayısına göre iki gruba ayrıldı: Grup 1, tek ven anastomoz Grup 2 çift ven anastomoz yapılan hastalardı.

Bulgular: Alt ekstremitede serbest fleple rekonstrüksiyon yapılan 131 hasta ve toplam 134 flep çalışmaya dahil edildi. Çalışma grubu 78 erkek, 53 kadın hastadan oluşmakta idi. Defekt etiyolojisi olarak 98 travma, 33 tümör hastası mevcuttu. Hastaların ortalama gözlem süresi 12.3 ay (3-120 ay) olarak hesaplanmıştır. 30 hastanın komorbiditesi, 31 hastanın sigara kullanım öyküsü vardı. 58 ALT, 31 SCİP, 12 Gracilis, 9 MSAP, 7 Latissimus Dorsi, 5 Skapular, 3 Paraskapular, 4 TDAP, 1 PAP, 1 TAP flebi ile onarım yapıldı. 81 hastada (%60) tek ven anastomoz, 53 hastada (%40) ise çift ven anastomozu yapıldığı görüldü (Tablo 1). Flep takiplerinde 26 major komplikasyon (%19,4), 43 minör komplikasyon (%32) saptandı. Çift ven yapılan grupta tek ven yapılan gruba göre anlamlı olarak daha az majör (p:0,008) ve minör (p: 0,018) komplikasyon olduğu görüldü (Tablo 2). Toplamda 9 flep kaybı (%6,7) saptandı.

Tartışma ve Sonuç: Çalışmamızda elde ettiğimiz verilere göre tek-çift ven anastomoz yapılan serbest fleplerde, çift ven anastomoz yapılan hastalarda genel komplikasyon, majör ve minör komplikasyon oranında anlamlı olarak azalma görülmüştür. ($p<0,05$)

Anahtar Kelimeler: Serbest doku nakli, travma, tümör, alt ekstremite, anastomoz

Tablo 1

	Komplikasyon (-)	Komplikasyon (+)	P
Cinsiyet			0,647
Kadın	33(%61,2)	21(%38,8)	
Erkek	52(%65,0)	28(%35,0)	
Travma	64(%64,6)	35(%35,4)	0,763
Tümör	21(%61,8)	13(%38,2)	
Komorbidite	16(%53,3)	14(%46,7)	0,17
Sigara	19(%61,3) 12(%38,7)	12(%38,7)	0,778
Tek Ven	45(%55,6)	36(%44,4)	0,019
Çift Ven	40(%75,5)	13(%24,5)	
Toplam	85(%63,4)	49(%36,6)	

Tablo 2

	Tek Ven, n (%)	Çift Ven, n (%)	P
Cinsiyet			0,897
Kadın	33(%61,1)	21(%38,9)	
Erkek	48(%60)	32(%40)	
Genel komplikasyon	36(%73,5)	13(%26,5)	0,019
Minör Komplikasyon	33(%76,7)	10(%23,3)	0,008
Major Komplikasyon	21(%80,8)	5(%19,2)	0,018
Komorbidite	18(%60)	12(%40)	0,985
Sigara	21(%67,7)	10(%32,3)	0,343
Travma	62(%62)	38(%38)	0,556
Tümör	19(%55,9)	15(%44,1)	
Toplam	81(%60)	53(%40)	

SB-008

Geriatrik Hasta Popülasyonunda Serbest Flep Deneyimlerimiz

Burak Özkan, Süleyman Savran, Ömer Uzun, Abbas Albayati, Çağrı Uysal

Başkent Üniversitesi Tıp Fakültesi, Plastik, Rekonstrüktif ve Estetik Cerrahi Ana Bilim Dalı, Ankara

Giriş: 65 yaş üstü geriatrik popülasyonda görülen doku defektlerinin rekonstrüksiyonunda hastaların anestezi riskleri göz önüne alındığında ameliyat süresinin kısa olması, kan ve sıvı kaybının minimalize edilmesi ve hastanede yatış sürelerinin kısa tutulması hedeflenmelidir. Her ne kadar ilk seçenekler lokal flepler olmasına rağmen; kritik genişlikte damar ve sinir yapılarının ekspoze olacağı kanser cerrahileri sonrası, ekstremite kurtarmak amaçlı serbest fleplere ihtiyaç olabilmektedir. Bu çalışmada geriatrik hasta grubunda gerçekleştiğimiz serbest flepleri, hastaların serbest flep cerrahisine hazırlanmaları ve post operatif bakımlarındaki önemli noktalar vurgulanacaktır.

Materyal-Metod: 2021 Ocak – 2023 Ağustos arasında Başkent Üniversitesi Plastik Rekonstrüktif ve Estetik Cerrahi Anabilim Dalı'nda serbest flep cerrahisi yapılan 65 yaş üstü 8 kadın, 9 erkekten oluşan 17 (yaş ortalaması 73) çalışmaya dahil edildi. Hastaların etiyolojileri;11'i kanser cerrahisi, 4'ü diyabetik ayak, 2'si travma (1 araç içi trafik kazası, 1 sinek ısırığı) idi. Tüm hastalar ameliyat öncesi anesteziyoloji tarafından değerlendirilerek komorbiditilerine göre ilgili kardiyoloji, göğüs hastalıkları, endokrinoloji, nefroloji gibi bölümlerce konsülte edildiler. Diyabetik ayak nedeniyle yatışı yapılan hastaların debridman, antibiyoterapi gibi uygun tedavilerle enfeksiyon kontrolü sağlandıktan sonra rekonstrükte edildi. 15 hastadan 2'sinde total flep kaybı görülürken, 13 hastada major komplikasyon görülmedi. Olgularımızda 2 si myokutanöz olmak üzere 9 ALT, 2 fibula, 2 Lat. Dorsi, 1 myokutanöz Gracilis, 2 Radial ön kol, 1 IMAP flep kullanılmıştır. Hastaların 5'inde alt ekstremite, 10'una ise baş boyun rekonstrüksiyonu uygulanmıştır. Komorbid durumlara bakıldığında, 7'sinde diyabetik eşlik ettiği 11 hastada hipertansiyon tanısı varken, 1 hastada karaciğer nakli, 1 hastada da meme kanseri öyküsü mevcuttu.

Tartışma-Sonuç: Geriatrik yaş grubunda sıklığı artan maligniteler nedeniyle geçirilen cerrahiler sonrasında ve vaskülopatiler sonrası görülen ekstremite yaralarının rekonstrüksiyonunda serbest fleplere ihtiyaç duyulabilmektedir. Bu popülasyonda karşılaştığımız başlıca intraoperatif sorunlar; pedikül ve alıcı saha aterosklerozu, geçirilmiş radyoterapi veya cerrahilere bağlı fibrozis, kemik korteksinde incelmeye bağlı kemik flebi sağlamlığıdır. Karotis, femoral arter, popliteal arter gibi geniş damarlara end to side kullanmak, ven grefti ile aterosklerotik damar anastomozlarında patensi sağlamak bu yaş grubu hastalarda intraoperatif en sık kullandığımız çözümler olmuştur. Hastanın komorbid durumları kontrol altına alınması, iyi bir pre- operatif planlanma, uygun anestezi süresi ile operasyonun gerçekleştirilmesi, post-operatif sıvı elektrolit dengesinin korunması, bu yaş grubu hastaların tedavisi için önemli noktalardır. Deneyimli cerrahi ekip ve anestezi ve multidisipliner dayanışma ile serbest fleplerin geriatrik popülasyonda güvenle uygulanabileceğini düşünüyoruz.

Anahtar Kelimeler: Geriatrik popülasyon, serbest flep, mikrocerrahi

Resim 1



94 yaşında maksilla tümörü nedenityle maksillektomi yapılan, intraoral ve ekstraoral defekti kimerik ALT flebi ile rekonstrükte edilen hasta ve geç dönemi

Resim 2



84 yaşında meme kanseri metastazı sonrası patolojik mandibula fraktürü olan hastaya yapılmış serbest fibula flebi ile çene rekonstrüksiyonu ve geç dönem sonucu

Resim 3



83 yasında dilde skuamoz hücreli karsinom nedeniyle opere edilen ve serbest anterolateral uyluk flebi ile rekonstrükte edilen hastanın per op ve geç dönem sonucu

SB-009
Distal Radius Yerleşimli Dev Hücreli Tümör Olgularında Serbest Vaskülarize Proksimal Fibula Transferi. Klinik ve Radyolojik Sonuçlar

Şuayip Akıncı, Metin Manouchehr Eskandari, Zeynel Mert Asfuroğlu

Mersin Üniversitesi Tıp Fakültesi Ortopedi ve Travmatoloji Ana Bilim Dalı, El Cerrahisi Bilim Dalı

Giriş-Amaç: Dev Hücreli Tümör (DHT), sıklıkla yaşamın 3.- 4. dekatında ortaya çıkan, kemiğin iyi huylu ama lokal agresif seyirli tümörleridir. Distal radius DHT'lerin femur distali ve tibia proksimalinden sonra en sık karşılaşıldığı 3. bölgedir. Tümörün en blok rezeksiyonu ve oluşan defektin serbest vaskülarize proksimal fibula tansferi ile rekonstrüksiyonu, hem nüks riskini azaltan hem de el bileğinde hareketin yüksek oranda korunmasını sağlayan etkili bir tedavi yöntemidir. Bu çalışmada bu yöntemle tedavi ettiğimiz 5 hastanın sonuçlarını sunmayı amaçladık.

Gereç-Yöntem: 2019-2023 yılları arasında, distal radiusta Enneking Evre III DHT tanısıyla, en blok rezeksiyon ve serbest vaskülarize proksimal fibula transferi ile rekonstrüksiyon uygulanan 5 (4 erkek, 1 kadın, ortalama yaş 27.6 (19-39)) hasta çalışmaya dahil edildi. Hastaların demografik bilgileri geriye dönük olarak incelendi. Son poliklinik kontrollerinde, eklem hareket açıklıkları ölçümleri ve kavrama gücü ölçümleri yapıldı. Fonksiyonel durum Kas-İskelet Sistemi Tümörleri Derneği Fonksiyonellik Skoru ile hesaplandı.

Bulgular: Ortalama takip süresi 47.2 (12-69) ay idi. Hastaların tamamında fibula-radius kaynaması tam idi. Ortalama kaynama süresi 15,2 (11-19) hafta idi. Hiçbir hastada diz ekleminde instabilite gelişmedi. Son poliklinik kontrolünde el bileğinde ortalama fleksiyon 63° (50°-70°), ekstansiyon 73° (60°-90°), pro-supinasyon 162° (150°-180°) olarak ölçüldü. Kavrama gücü etkilenen tarafta sağlam tarafın % 67.5 (58-76)'i olarak tespit edildi. Kas-İskelet Sistemi Tümörleri Derneği Fonksiyonellik Skorlamasına göre 2 hastada mükemmel, 3 hastada iyi sonuç elde edildi. Takiplerde hiçbir hastada nüks veya uzak metastaz saptanmadı.

Sonuç: Distal Radius yerleşimli DHT tedavisinde serbest vaskülarize proksimal fibula transferiyle rekonstruksiyon etkin bir tedavi seçeneğidir. Düşük donör saha morbidite riski ve yüksek fonksiyonel kazanç, hastaların bu yöntemle tedavi edilmesi için cesaret vericidir.

Anahtar Kelimeler: Distalr radius Dev Hücreli Tümör, Serbest Vaskülarize Proksimal Fibula Transferi, Mikrocerrahi

SB-010
Sternal Defektlerin Rekonstrüksiyonunda Perforatör Fleplerin Kullanılması

Burak Özkan, Süleyman Savran, Ömer Uzun, Çağrı A. Uysal

Başkent Üniversitesi Tıp Fakültesi, Plastik, Rekonstrüktif ve Estetik Cerrahi, Ankara

Giriş: Kalp ve toraks cerrahisinden sonra sternal bölgede enfeksiyon ve yara oranı %1-5 arasında görülür. Morbidite ve mortalite %10~%25 olarak bildirilmiştir. Post-sternotomi mediastinitis, kalp cerrahisi geçiren hastalar için en korkulan komplikasyonlardan biridir. Yaranın uzun süre iyileşmemesi, yaşam kalitesini etkilemekte, hastanede kalış süresini uzatmakta, yüksek maliyetler getirmektedir. Cerrahi tedaviler hastanede kalış süresini, maliyeti ve morbidite ve mortalite oranlarını önemli ölçüde azaltmıştır. Cerrahi olarak kas flepleri,serbest flepler ve perforatör flepler kullanılmıştır. İnternal mammarian arter perforatör (İMAP) flebi ve superior epigastik arter flebi (SEAP) bu bölge rekonstrüksiyonunda kullanılan lokorejyonel perforatör fleplerdir. Bu çalışmada derin sternal yaralarda İMAP flebi ve SEAP flebi tecrübelerimizi sunacağız.

Materyal-Metod: 2011-2014 tarihlerinde Kalp-Damar Cerrahisi tarafından opere edilmiş ve tarafımıza sternal rekonstrüksiyon için konsülte edilmiş 16 hastadan 14 ü çalışmaya dahil edildi. Toplam 9 hastaya IMAP ile rekonstrüksiyon uygulanmışken (7 contrlateralden, 2 bilateral) 5 hastaya SEAP flebi yapıldı.

Cerrahi Teknik

IMAP flep: Flepler medialden perforatör görüldükten ve izole edildikten sonra, İkinci-üçüncü interkostal aralıktan çıkan internal mammarian arter perforatörlerden kalibresi büyük olan tercih edildi. Perforatrün medialden izolasyonu ardından flep lateralden mediale doğru kaldırıldı. Donör saha primer kapatıldı.

SEAP flep: Özellikle kaudale uzanan defektlerde sağ epigastik bölgeden başlmak üzere el doppleri ile epigastrik bölge dinlenerek perforatörler işaretlendikten sonra flep lateralden mediale doğru rektus fasyası üzerinden kaldırıldı. Donör saha primer kapatıldı.

Sonuçlar: Ortalama yaş 66, erkek\ kadın oranı 4/3 idi. Ortalama defekt 30 cm2 idi. 2 hastada erken post operatif hematom gelişmesi üzerine hastalar hematom boşaltılması işlemine alındılar. 2 hastada parsiyel nekroz gerçekleşti. Bu hastalar konvansiyel pansuman ile takip edildi. Takiplerde nükse rastlanmadı.

Sonuç: Bu çalışmamızda İMAP ve SEAP flebin ile sternal yara rekonstrüksiyonunda etkili lokorejyonel flepler olduğu gözlemlenmiştir. Özellikle kranyel yerleşimli defektlerde yüksek riskli hastalarda, İMAP flep uygulamalarının, kaudal yerleşimli defektlerde SEAP flebinin iyileşme sürecini kısaltmada etkili olduğunu düşünüyoruz.

Anahtar Kelimeler: Derin sternal yara, imap flep, seap flebi

Resim 1



Bilateral IMAP flep ile rekonstrükte edilmiş bir sternal defekt ve geç dönemi

Resim 2

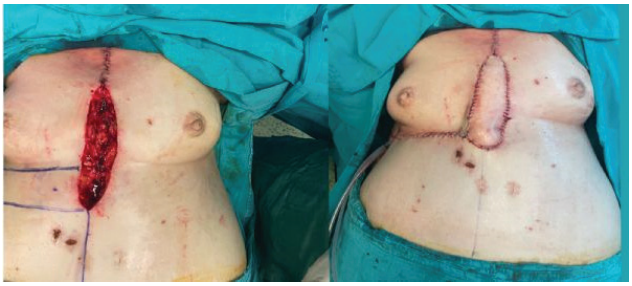

Superior Epigastrik Arter Perforatör flebi ile rekonstrükte edilen bir sternal defekt

Resim 3

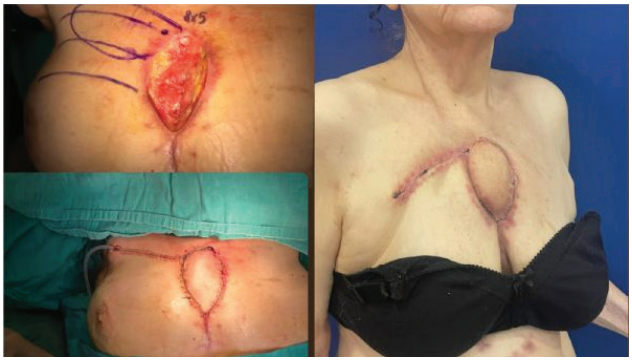

IMAP flep ile rekonstrükte edilen sternal yara ve geç dönem görünümü

SB-011

Maksilla rekonstrüksiyonunda serbest flep uygulamaları

Burak Yaşar, Rıdvan Çit, Hasan Murat Ergani, Ramazan Erkin Ünlü

Sağlık Bilimleri Üniversitesi, Ankara Bilkent Şehir Hastanesi, Plastik Rekonstrükstif ve Estetik Cerrahi, Ankara

RIDVAN ÇİT, BURAK YAŞAR, HASAN MURAT ERGANİ, ERSİN KILIÇ, RAMAZAN ERKİN ÜNLÜ

Giriş: Maksilla orta yüz konturunun korunmasında, globun ve dişlerin desteklenmesinde, ağız ve burun boşluğunun ayrılmasında çok önemli rol oynar ve estetik açıdan orta yüzün en önemli bileşenidir. Maksilla ayrıca çiğneme,konuşma ve yutma fonskiyonlarını da destekler. Maksiller defektlerin çoğu orta yüz tümörlerinin cerrahi olarak çıkarılması sonucu oluşur. Diğer nedenler arasında asy ve künt travmalar vardır. Maksilla defektlerinin rekonstrüksiyonunda kullanılan yöntemler protez uygulamaları, lokal flepler ve serbest fleplerdir. bu çalışmanın amacı kliniğimizde opere edilen maksilla defekti olan hastaları retrosepktif olarak inceledikten sonra sonuçları ve tecrübelerimizi olgu sunumu şeklinde aktarmaktır.

Yöntem-Gereçler: Ankara Bilkent Şehir Hastanesi Plastik Rekonstrüktif ve Estetik Cerrahi kliniğine 2019-2024 yılları arasında maksilla defekti olan 19 hasta değerlendirildi. Opere edilen hastaların hepsine free flep ile rekonstrüksiyon yapıldı. 6'sı kadın,13'ü erkek hastaydı.Hastaların ortalama yaşı 42(24-69) hastaların mevcut defektleri maksillofasiyal 3 boyutlu bt ile incelendi.(tablo.1'de gösterilmiştir)

Bulgular: 7 hastada free alt flep, 5 hastada radyal önkol flep, 4 hastada free scip flep, 2 hastada cilt adalı free fibula flep ve 1 hastada mfc free flebini kullandık.(tablo.1'de gösterilmiştir)

Sonuç ve Tartışma: Maksilla rekonstrüksiyonu diğer fasyal komponentlerle yakın ilişkisi ve benzersiz üç boyutlu yapısı nedeniyle zor bir durumdur. Maksilla defektini kapatmanın yanında göz küresinin konumunu olağan şekliyle devam ettirmek, konuşma, çiğneme ve oral kontinansın restorasyonunu sağlamak ve yüzeysel deri yapılarının, 3 boyutlu yüz konturlarnını restorasyonunu sağlamak da gerekmektedir. Modern teknoloji ve cerrahi teknikte gelişmelerle birlikte serbest flepler protezleri geride bırakmıştır. Çalışmamızda 18 hastada izole maksilla ve/veya damak dekefti olan hastalar mevcut iken 1 hastada mandibula defekti de olması sebebiyle cilt adalı free fibula flep ile hem mandibula hem de maksilla/damak defekti rekonstrükte edilmiştir. 19 hastamızın 3'ünde palatal fistül, dehisans gelişmiştir. 1 hastada mfc flep sonrası 3. ayda gingivada hipergranülasyon gelişmiş olup hipergranülasyon eksizyonu ve ardından ftsg ile rekonstrüksiyon sağlanmıştır. 2 hastada parsiyel nekroz sebebiyle debritman yapılmıştır. Çalışmamızın amacı maksilla rekonstrüksiyonunda farklı free flep teknikleri kullanarak rekonstrüksiyon sağlamak ve literatüre katkı sağlamaktır.

Anahtar Kelimeler: scip, mfc, alt, maksilla, glob

mfc flep ile maksilla rekonstrüksiyonu yapılan hastanın preop, intraop ve postop görüntüleri



tablo.1

vaka	yaş/ cinsiyet	etyoloji	defekt tipi	yapılan ameliyat	ikincil operasyon	alıcı damar
1	69/erkek	tümör	tip1	free scip flep	yok	fasyal arter
2	41/erkek	asy	tip2a	free fibula flep	yok	carotis externe
3	24/erkek	asy	tip1	free radyal önkol flep	palatal fistüle yönelik mukozal flep	fasyal arter
4	44/erkek	asy	tip2b	free çift cilt adalı alt	2.ayda parsiyel nekroz,debritman	fasyal arter
5	30/erkek	tümör	tip1	free mfc flep	3.ayda hipergranülasyon eksizyonu	fasyal arter
6	45/kadın	tümör	tip1	free alt flep	yok	fasyal arter
7	43/kadın	tümör	tip1	free alt flep	parsiyel nekroz	fasyal arter
8	39/erkek	asy	tip2a	free fibula flep	yok	fasyal arter
9	48/kadın	asy	tip1	free scip flep	yok	carotis eksterna
10	50/kadın	tümör	tip2a	free alt flep	yok	fasyal arter
11	55/erkek	asy	tip2a	free alt flep	yok	fasyal arter
12	49/erkek	asy	tip1	free scip flep	palatal fistül,mukzoal flep ile onarım	fasyal arter
13	35/erkek	tümör	tip1	free scip flep	yok	fasyal arter
14	26/erkek	asy	tip2b	free alt flep	palatal fistül,mukozal flep ile onarım	carotis ekterna
15	30/erkek	asy	tip1	free alt flep	yok	fasyal arter
16	35/erkek	tümör	tip1	free radyal önkol flep	yok	fasyal arter
17	42/erkek	asy	tip2a	free radyal önkol flep	yok	fasyal arter
18	43/erkek	asy	tip1	free radyal önkol	yok	fasyal arter
19	45/erkek	tümör	tip2a	free radyal önkol flep	yok	carotis ekterna

SB-012

Aşil Bölgesi Yumuşak Doku Defektlerinin SCIP (Süperfisyal Sirkumfleks İliak Arter Perforatör) Flep İle Rekonstrüksiyonu

Ömercan Yağız Öksüz, Burak Sercan Erçin
VM Medical Park Pendik Hastanesi, Bahçehir Üniversitesi Tıp Fakültesi, Plastik, Rekonstrüktif ve Estetik Cerrahi Ana Bilim Dalı, İstanbul

Ayak bileği posteriorunda oluşan yumuşak doku defektlerinin ve Aşil tendonunu da içeren yaralanmalardan sonra ortaya çıkan tendon defektlerinin rekonstrüksiyonu oldukça zorludur. Travmanın gerçekleşme şekline bağlı olmakla birlikte mevcut bölgede yumuşak doku kaynağının az olması, mevcut cildin oldukça ince olması ve çevredeki lokal doku seçeneklerinin oldukça kısıtlı olması sebebiyle bu bölge rekonstrüktif cerrahinin zorlu alanlarından biri olmaya devam etmektedir.

Literatür tarandığı zaman mevcut bölgenin yumuşak doku rekonstrüksiyonunda birçok flep seçeneğinin denendiği ve kullanıldığı izlenmektedir. Lokal flep seçenekleri olarak; medial plantar flep, peroneal reverse ada flebi, posterior tibial reverse flep, reverse sural flep, peroneus brevis kas flebinin kullanıldığı, perforatör flep seçenekleri olarak; posterior tibial arter perforatör flebi, MSAP flep seçeneklerinin kullanıldığı, serbest flep seçenekleri olarak da; lateral arm flebi, dorsalis pedis flebi, tensor fascia lata flebi, gracilis kas flebi, temporoparieatal fasya flebi, ALT, torakodorsal arter perforatör flebi, skapular flep, radial ön kol flebi, bipediküllü conjoined fleplerin kullanıldığı bildirilmiştir.

Lokal flep seçenekleri genel olarak sınırlı sayıda hastada kullanılabilir olup, mevcut fleplerin donör saha morbiditeleri en önemli dezavantajlarıdır. Ayrıca konvansiyonel fleplerin oluşturduğu bulk doku bölgenin rekonstrüksiyonunda kozmetik ve fonksiyonel olarak dezavantaj yaratmaktadır. Perforatör flepler konvansiyonel fleplere göre daha güvenilirdir ancak yine mevcut flepler de donör saha morbiditesine sebep olmaktadır ve eşlik eden damar yaralanması olması durumunda bu fleplerin de güvenilirliği azalmaktadır. Diğer seçeneklere göre kıyaslandığı zaman serbest doku nakilleri teknik olarak daha zorlu olmalarına rağmen kozmetik ve fonksiyonel olarak daha iyi sonuçları ortaya koymaktadır. Bölgenin rekonstrüksiyonunda bulk olmayan, pliabl ve görece daha ince olan fleplerin rekonstrüksiyonu daha iyi sonuç vermektedir. Literatürde bölge rekonstrüksiyonunda defekt boyutu gözetilerek birçok flep seçeneği sunulmuştur.

SCIP flep, diğer fleplerle kıyaslandığı zaman donör saha morbiditesinin daha az olması, oldukça ince bir flep olması ve kozmetik olarak bulk görünmemesi, donör saha rekonstrüksiyonunda greft gerektirmemesi, majör arter sakrifikasyonu gerektirmemesi, pedikül uzunluğunun Aşil bölgesi rekonstrüksiyonu için oldukça yeterli olması gibi avantajları ile öne çıkmaktadır.

Biz de çalışmamızda çeşitli sebeplerle aşil tendon bölgesinde tendon ekspozisyonu olan hastaların rekonstrüksiyonunda SCIP flep kullandığımız 15 hastamızda kozmetik, fonksiyonel sonuçlarımızı sunmayı ve donör saha morbiditesi hakkında bilgi vermeyi ve SCIP flebin kullanımındaki deneyimimizi sunmayı amaçladık.

Anahtar Kelimeler: alt ekstremite rekonstrüksiyonu, aşil tendon defektleri, mikrocerrahi, perforatör flep, scip flep

SCIP Flep Alıcı Saha, Olgu 1 (Postoperatif 1.yıl)



SCIP Flep Alıcı Saha, Olgu 2 (Postoperatif 9.ay)



SCIP Flep Donör Saha İyileşmesi, Olgu 1 (Postoperatif 1.yıl)



SCIP Flep Donör Saha İyileşmesi, Olgu 2 (Postoperatif 9.ay)



SB-013

Alt Ekstremite Rekonstrüksiyonunda Serbest Radial Ön Kol Flebinin Kullanımı

Ahmed Şamil Güvel, Hasan Murat Ergani, Burak Yaşar, Arda Kavas, Yiğit Karabıçak, Ramazan Erkin Ünlü
Ankara Bilkent Şehir Hastanesi, Plastik Rekonstrüktif ve Estetik Cerrahi Anabilim Dalı, Ankara

Giriş: Alt ekstremite defektleri, anatomik yapıların karmaşıklığı ve dayanıklı doku kaplaması gerekliliği nedeniyle rekonstrüksiyonda önemli zorluklar oluşturur. Radial ön kol flebi, böyle defektlerle başa çıkmak için değerli bir seçenek olarak ortaya çıkmıştır, güvenilir bir vasküler kaynakla esnek doku sunar.

Gereç-Yöntem: Mart 2019 ve Ocak 2023 yılları arasında kurumumuzda gerçekleştirilen serbest radial ön kol flebi kullanılarak alt ekstremite defektlerinin rekonstrüksiyonunu içeren bir vaka serisini sunuyoruz. Hastaların demografik özellikleri, defekt özellikleri, cerrahi teknikler, sonuçlar ve komplikasyonlar belgelenmiş ve analiz edilmiştir.

Bulgular: Rekonstrükte edilen defektlerin boyutları en küçük 3*2 cm ve en büyük 14*10 cm idi. Radial arter anastomozları 10 hastada anterior tibial artere, 5 hastada posterior tibial artere, 2 hastada dorsalis pedise ve 1 hastada lateral femoral artere yapıldı. 17 hastanın anastomozu uç-uç yapılırken 1 hastanın anastomozu uç-yan yapıldı. Uç-yan yapılan serbest radial arter flebinde takip sürecinde total nekroz izlendi, debridman sonrası cross leg interpolasyon flebi ile onarım sağlandı. 4 hasta hematom nedeni ile revizyona alındı. Revizyonlar 0. Gün ve 1. Gün yapıldı. Hematom revizyon operasyonundan sonra 3 hastada ek komplikasyon gelişmedi. Revizyona alınan 1 hastada postop 14. Günde total nekroz gelişmesi üzerine debride edildi ve 21. Günde serbest latissimus dorsi flebi ile defekt onarımı sağlandı. 8 hastada pediküle basıyı engellemek için pedikül trasesi STSG ile rekonstrükte edildi. 1 hastada donor sahada parsiyel greft lizisi izlendi, pansumanla sekonder yara iyileşmesi ile takip edildi. Yaralanma nedenleri farklı olsa da 11 hastanın yatış nedeni tibia kırığına bağlıydı. Serbest radial ön kol flep ile alt ekstremite rekonstrüksiyonu yapılan hastalar ortalama 13 gün serviste takip edildi(7-53).

Tartışma ve Sonuç: Radial ön kol flebi kullanımıyla üst ekstremite büyük damarlarından birinin feda edilmesi gerekebilir, ancak dokunun özellikleri çeşitli anatomik bölgelere sorunsuz uyum sağlar, böylece üstün rekonstrüktif ve estetik sonuçlar elde edilir. Ayrıca, stabil anatomiden kaynaklanan flep kaldırmanın kolaylığı ve geniş pedikül çapları, mikrocerrahi onarımları kolaylaştırarak vaka sürelerini azaltır. Klinik deneyimlerimize dayanarak, radial ön kol flebinin hastanın daha kısa anestezi süreleri gerektiğinde veya anatomik bölgelerin uzun pediküller ve ince cilt cilt altı doku gerektirdiği durumlarda tercih edilen bir seçenek olduğuna inanıyoruz.

Anahtar Kelimeler: alt ekstremite rekonstrüksiyonu, radial ön kol flebi, serbest flep, yumuşak doku defektleri

Sağ medial malleol defektinin serbest radial ön kol flebi ile onarımı



Serbest radial ön kol flep planlaması ve elevasyonu



Serbest radial ön kol flep ile alt ekstremite rekonstrüksiyonu demografik bilgiler

HASTA	CİNSİYET	YAŞ	YATIŞ SÜRESİ (GÜN)	FLEP VİABİLİTE SERVİS TAKİP SÜRESİ(GÜN)	SİGARA (P/Y)	EK HASTALIK	YARALANMA NEDENİ	YATIŞ NEDENİ
1	E	30	15	7	6	Yok	Yüksekten düşme	Tibia Fx
2	E	67	5	7	Yok	Yok	Tarım makinesine sıkışma	TİBİA FX
3	E	20	50	13	Yok	Yok	İş kazası	Fibula+ Tibia Fx
4	E	60	9	7	12	KOAH	Araç içi trafik kazası	Tibia Fx
5	K	24	10	7	Yok	Yok	Tarım makinesi ile yaralanma	Ayak dorsum kemik ve tendon ekspozisyonu
6	K	33	28	31	Yok	Yok	Ateşli Silah	Multiple Doku Defektleri
7	E	44	27	8	15	Yok	İş makinesine sıkışma	Sağ ayak 2-3-4-5. Parmak Subtotal amputasyon
8	E	15	72	53	Yok	Yok	Ateşli Silah	Tibia Fx
9	E	36	14	11	Yok	Yok	Ateşli Silah	Tibia Fx
10	E	25	9	8	Yok	Yok	Araç dışı trafik kazası	Tibia Fx
11	E	62	18	9	Yok	Yok	Elektrik Yanığı	Yanık takibi
12	K	61	16	12	Yok	Yok	Düşme	Fibula + Tibia Fx
13	E	28	8	7	Yok	Yok	Ateşli Silah	Plak Ekspozisyonu
14	K	23	15	14	Yok	Yok	Konjenital Malformasyon	Postoperatif enfeksiyona bağlı doku defekti
15	E	31	30	14	Yok	Yok	Traktör devrilmesi	Fibula + Tibia Fx
16	E	36	11	10	Yok	Yok	Yüksekten düşme	Tibia Fx
17	E	51	32	8	Yok	Yok	Yüksekten düşme	Fibula + Tibia Fx
18	K	53	22	13	Yok	Yok	Yüksekten düşme	Tibia Fx + Sural Flep Nekrozu



Serbest radial ön kol flep ile alt ekstremite rekonstrüksiyonu bulgular

HASTA	DEFEKT	DEFEKT BÜYÜKLÜĞÜ (CM*CM)	ALICI ARTER	SEFALİK VEN	DONÖR ALAN KAPANMASI	AÇIKTA KALAN DEFEKTLER	Komplikasyon	REVİZYON	REVİZYON ZAMANI
1	Sağ medial malleol	5*5	PTA	-	STSG	STSG(Pedikül üzeri)	Hematom	+	0.GÜN
2	Sol tibia distal 1/3	10*7	Lateral Femoral Arter	-	STSG	STSG(Pedikül üzeri)	Hematom	+	1.GÜN
3	Sol Lateral Malleol	3*4	ATA	-	STSG	STSG(Pedikül üzeri)	Hematom(1) Nekroz(14)	+	1.GÜN Debridman 14.GÜN Serbest Latissimus Dorsi Flebi 21.GÜN
4	Sol Tibia Anterior	12*8	ATA	-	STSG	STSG(Pedikül üzeri)	-	-	-
5	Sol Ayak Dorsum	3*3	Dorsalis Pedis	-	STSG	-	Hematom	+	1.GÜN
6	Sağ Lateral Malleol	4*5	ATA	-	STSG	-	-	-	-
7	Sağ ayak	10*10	Dorsalis Pedis	+	STSG	STSG(Pedikül üzeri)	-	-	-
8	Sol tibia distal 1/3	13*6	ATA	+	STSG	-	-	-	-
9	Sol Medial Malleol	4*3	ATA	-	STSG	-	-	-	-
10	Sağ Medial Malleol	3*1	ATA	-	STSG	STSG(Pedikül üzeri)	-	-	-
11	Sağ ayak bileği anterioru	10*8	ATA	+	STSG	STSG(Diğer)	-	-	-
12	Sol tibia distal 1/3	10*4	ATA	-	STSG		Parsiyel Donor Saha Greft Lizisi		
13	Sağ Lateral Malleol	15*7	ATA	+	STSG		-	-	-
14	Sağ Tibia Anterior	6*5	PTA	+	STSG	STSG(Pedikül üzeri)	-	-	-
15	Sağ tibia distal 1/3	14*10	PTA	-	STSG		-	-	-
16	Sağ tibia distal 1/3	3*2	ATA	-	STSG		-	-	-
17	Sol tibia distal 1/3	7*7	PTA	-	STSG		Hematom	+	1.Gün
18	Sol Medial Malleol	12*8	PTA(Uç-Yan)	-	STSG		Total Nekroz	+	Debridman + Cross Leg Flep ile onarım

SB-014

Alt Ekstremite Doku Defektlerinde Alt Flep Sonuçlarımız

Kutay Yılmaz[1], Mert Kahraman Maraşlı[2], Ali Cavit[3], Birkan Kibar[3]

[1]Sakarya Üniversitesi Eğitim ve Araştırma Hastanesi, Ortopedi ve Travmatoloji Kliniği
[2]Haydarpaşa Numune Eğitim ve Araştırma Hastanesi, Ortopedi ve Travmatoloji Kliniği
[3]Haydarpaşa Numune Eğitim ve Araştırma Hastanesi, El ve Üst Ekstremite Cerrahisi Kliniği

Giriş: Alt ekstremite rekonstrüksiyonunda, hızlı ve güvenli bir şekilde optimum kapama alanı sağlaması ALT(Anterolateral Thigh) flebinin temel işlevlerinin yalnızca biridir. Lateral Femoral Sirkumfleks arter (LCFA) ve ven' den oluşan ana pedikül, alt ekstremitenin damar rekonstrüksiyonunda uzun ve benzer büyüklükte bir eşleşmeye izin verir. Alt ekstremitedeki defektin derecesine ve ihtiyaca bağlı olarak flebin alınış biçimine göre tek başına cilt veya yağ ya da kas, fasya ve kemikle birlikte kullanılabilir. Yine defektli bölgede oluşan ölü boşluklar ALT flep ile kolayca kapatılabilir. Bu sebeplerden dolayı ALT flep ortopedi pratiğinde sıkça ihtiyaç duyduğumuz ve faydalandığımız bir flep biçimidir.

Amaç: Bu çalışmada 2019-2022 yılları arasında alt ekstremite doku defekti bulunan hastalarda kliniğimizde uyguladığımız ALT flep sonuçlarımızı ortaya koymak amaçlanmıştır. Alt ekstremitede doku defektine sebep olan faktörler, ALT flep sonuçlarımız ve komplikasyonlar ayrıntılı ortaya konulmuştur.

Yöntem: 2018-2022 yılları arasında alt ekstremite doku defekti bulunan hastalarda kliniğimizde ALT flep uyguladığımız 12 hasta (4 erkek,8 kadın) çalışmaya dahil edilmiştir. Etiyoloji analiz edildiğinde 2 hastada kruriste apse, 1 hastada pleomorfik sarkom geniş eksizyonu sonrası oluşan cilt ve yumuşak doku defekti, 3 hastada kırığın internal fikasyonu sonrası yara yerinde açılma ve enfeksiyon, 4 hastada açık kırığa bağlı oluşan cilt ve yumuşak doku defekti, 1 hastada diyabetik ayak idi, 1 hastada ise atel basısına bağlı oluşan cilt ve yumuşak doku defekti morbiditeden sorumlu idi. Hastalara seri debridman + vac tedavileri sonrası enfeksiyon gerileyip yumuşak dokular hazır hale geldiğinde ALT flep uygulandı. Hastaların ameliyat sonrası takiplerindeki flep başarısı ya da başarısızlığı, komplikasyonlar analiz edilerek ortaya konulmuştur.

Bulgular: Hastaların ortalama yaşı 51.75 (19-80) idi. Operasyon sonrası 5 hastada hiçbir probleme rastlanmazken, 4 hastada enfeksiyon ve parsiyel nekroz görüldü, 2 hastada ise sadece parsiyel nekroz izlendi. 1 hastada enfeksiyon ve total nekroz sonucu flep eksize edilerek ampütasyon yapıldı.

Çıkarımlar: ALT flebin başarısı ve operasyon sonrası komplikasyonlar analiz edildiğinde ortopedi rutininde alt ekstremite doku defektlerinde kullanımının flep yaşaması açısından başarılı sonuçlar verdiği görülmüştür. Komplikasyonlar sık izlenmesine rağmen ekstremite koruyucu cerrahide ve geniş yumuşak doku defektlerinin kapatılmasında önemi büyüktür.

Anahtar Kelimeler: anterolateral uyluk flebi, mikrocerrahi, serbest flep

SB-015

Vizyondan Gerçeğe: Yeni kurulan bir kliniğin mikrocerrahi yolculuğu

Ali Can Aydın, Mert Noyan Dabak, Zeki Çelik, Ömer Büyükkaya, Kurtuluş Öz, Agit Sulhan, Kadir Barış Tiryaki, Musa Mert Tapkı, Yasin Canbaz, Perçin Karakol

Sağlık Bilimleri Üniversitesi, Başakşehir Çam ve Sakura Şehir Hastanesi, Plastik Rekonstrüktif ve Estetik Cerrahi, İstanbul

Giriş: Son 50 yılda cerrahi mikroskopların kullanımıyla rekonstrüktif mikrocerrahi kavramı ortaya çıkmıştır. Bu gelişmeler, doku nakillerinde devrimsel sonuçlar doğurmuştur. Rekonstrüktif mikrocerrahideki gelişmelerle doku defekti onarımında özellikle plastik cerrahi, ortopedi, kalp ve damar cerrahisi fazlaca ilerlemiştir. Rekonstrüktif mikrocerrahi yapabilmek için öncelikle mikrocerrahi mikroskobu ve aletleri, uygun dikiş iplikleri ve nitelikli cerrahi ekip gerekmekte olup ancak bu şartlar sağlandığında yapılabilmektedir.

Kliniğimizde kuruluşunun birinci yılında 3240 ameliyat yapıldı. El cerrahisinde ve rekonstrüktif cerrahide çokça başarılı ameliyat gerçekleştirildi. Serbest flepler, kas flepleri, vasküler saplı ada flepleri, majör ve minör replantasyonlar ile birlikte el ve diğer lokalizasyonların rekonstrüksiyonundaki lokal flepler bunlar arasındadır. Süreç içerisinde başarılı şekilde bu ameliyatları, komplikasyonları yöneten kliniğimizde hastaların ameliyat sonrası flep takipleri ve komplikasyon yönetimleri de güncel literatüre uygun şekilde yapılmaktadır.

Materyal ve Yöntemler: Şubat 2023-Şubat 2024 arası yapılan 3240 vaka retrospektif olarak incelendi. Kuruluşunun ilk yılında kliniğimizde yapılan operasyonlar rekonstrüksiyon ve replantasyonlar olarak 2 ana grupta toplandı. Replantasyon yaptığımız 53 hasta etiyoloji ve seviye açısından incelendi. Replantasyon hastaları etyolojik olarak; crush, avülsiyon ve clean-cut olarak sınıflandırıldı. Rekonstrüksiyon alanında kliniğimizde opere edilen ve serbest flep yaptığımız 57 hasta, serbest flep dışındaki flepler ile rekonstrüksiyon yaptığımız 75 hasta ve lokal flepler ile rekonstrüksiyon yaptığımız 246 hasta operasyon çeşidi, etyolojileri ve komplikasyonlar açısından analiz edildi.

Bulgular: Kliniğimizde ağırlıklı olarak travma ve maligniteye bağlı opere edilen 57 serbest flep hastasında 8 farklı free flap seçeneği kullanılmış olup 17 hastayla en sık kullanılan flep free ALT flepti. Flep yapılan hastaların etyolojilerinde izlenen en sık neden travma, ikinci sırada malignite ve sonra yanık hastaları izlendi. Akut venöz iskemi izlenen 5 vaka ve arteryel iskemi izlenen 3 vakada reeksplorasyon yapılarak anostomozlara yönelik revaskülerizasyon yapıldı. Yapılan serbest fleplerden 2'sinde (%3.4) total nekroz izlendi. Kliniğimizde serbest flep dışında flep yapılan hastalarda 10 farklı flep seçeneği tercih edildi, bunlar içinde kas flepleri ve pediküllü flepler bulunmaktadır. En sık yapılanı IPAP flep olarak belirlendi. Yapılan flep operasyonlarında izlenen komplikasyonlar en sık detaşman (%9.6), venöz konjesyon (%8.2) ve parsiyel nekroz (%7.4) olarak izlendi. Komplikasyon izlenen vakalarda sekonder süturasyon, sülük uygulamaları, sütur açılması, debridman ve deri greftleri gibi seçeneklerle komplikasyonlar yönetildi. Çalışmamızdaki replantasyon hastalarında en sık izlenen etyoloji crush hasar, en sık seviye parmak amputasyonlarında tamai zon 2'ydi.

Replantasyon yapılan hastaların 5'inde akut arteryel iskemi 9'unda akut venöz iskemi gelişmesini takiben reeksplore edilerek anastomoz hatları yenilendi. Tüm replantasyon yapılan hastaların 12'sinde (%) venöz konjesyon 9'unda(%) parsiyel nekroz 8'inde(%) total nekroz gelişti. Komplikasyonlar lokal cerrahi ile yönetildi; onarımı mümkün olmayan defektleri ise lokal flepler güdük onarımı gibi yöntemlerle tedavi edildi.

Tartışma ve Sonuç: Yaptığımız rekonstrüktif mikrocerrahilerin çoğu başarılı olup bazıları revizyona alındı. Nekroza giden doku nakillerinde özellikle doku defektindeki ağır crush hasar, avulsiyonlar, enfeksiyon, diğer morbiditeler ve sigara kullanımı göze çarpmaktadır. Plastik cerrahide rekonstrüksiyon yeni tekniklerle ilerleyen, cerrahların en zor süreçlerinden olmaya devam etmektedir. Rekonstrüksiyonda defekti onarmaya dönük seçeneklere göre öğrenim eğrisi değişmekle birlikte, ekip organizasyonu, zamanlama, deneyim önemlidir. Kliniğimizde bu süreçler interaktif olarak yönetilmektedir. İlerleyen süreçler için hastanemiz ve kliniğimiz bünyesinde geleceğe yönelik hedeflemeler yapılmaktadır. Aylık/yıllık vaka bilançolarına dikkat edilmektedir. Böylece kliniğimizde uygulanan flep seçeneklerini ve başarı şansını arttırmayı hedeflenmekteyiz.

Anahtar Kelimeler: Amputasyon, Flep, Mikrocerrahi, Rekonstrüksiyon, Replantasyon

Flep tablosu

FLEP ÇEŞİDİ/ ETYOLOJİ	TRAVMA	MALİGNİTE	YANIK	BASI YARALARI	DİĞER	TOPLAM
FREE ALT	9	1	5	-	2	17
FREE DIEP	-	7	-	-	-	7
FREE FİBULA	1	4	-	-	-	5
FREE SCIP	3	-	1	-	1	5
FREE RFA	1	2	-	-	1	4
FREE SUPBRA	8	-	-	-	-	8
FREE PULPA	5	-	-	-	-	10
FREE PAP	-	-	1	-	-	1
LD	1	3	1	-	-	5
GASTROKİNEMİUS	5	-	1	-	1	7
PEKTORAL	-	2	-	-	5	7
TRAPEZ	-	3	-	-	-	3
SGAP	-	-	-	10	-	10
MCFAP	-	-	-	-	3	3
SURAL FLEP	3	1	-	-	1	5
IPAP	-	-	-	-	11	11
TDAP	-	-	1	-	2	3
PTAP	2	2	-	-	1	5
REVERSEVERSE HOMODİİTAL	6	-	-	-	-	6
KİTE	10	-	-	-	-	10
DİĞER LOKAL EL FLEPERİ (Tenar, vy ilerletme, cross finger, littler vs.)	128	-	-	-	-	128
DİĞER LOKAL FLEPLER (Alın flebi, transpozisyon, skalp rotasyon vs)	2	100	-	-	-	102

Amputasyon tablosu

Seviye	Crush	Avulsion	Clean Cut	Toplam
Tamai zon 1	15	-	4	19
Tamai zon 2	14	3	3	20
Midfalanks	5	4	-	9
Proksimal Falanks	1	2	-	3
Ön kol	-	2	-	2

SB-016
İndosiyanin yeşili (ICG) yakın kızılötesi floresan görüntüleme: Farklı kullanım alanları

İbrahim Çaltıner, Hande Akdeniz, Gökçe Yıldıran, Zekeriya Tosun

Selçuk Üniversitesi Tıp Fakültesi Plastik Rekontrüktif ve Estetik Cerrahi Anabilim Dalı, Konya

Giriş: Doku vaskülarizasyonunu değerlendirmek için boya olarak indosiyanin yeşili (ICG) yakın kızılötesi floresansın kullanımı artık iyi bir şekilde standardize edilmiştir. En sık DİEP flebinin intraoperatif anjiyozomlarının değerlendirilmesi için kullanılsa da plastik cerrahi klinik pratiğinde yalnızca mikrocerrahi operasyonlarında değil diğer vakaların da yönetiminde etkili olduğu bilinmektedir. Bu çalışmanın amacı indosiyanin yeşili (ICG) yakın kızılötesi floresan görüntülemesinin kliniğimizdeki örneklerinin derlenmesidir.

Metod: Hastalar kliniğimizde mevcut indosiyanin yeşili (ICG) yakın kızılötesi floresans görüntüleme sağlayan SPY (Novadaq Technologies,USA) cihazı verileri üzerinden retrospektif olarak olarak tarandı. Tüm kayıtlarına ulaşılabilen 24 hastanın spy cihazı ile değerlendirildiği görüldü. 24 hastanın 9 u(%37.5) mikrocerrahi yapılan, 8 i(%33.3) estetik cerrahi yapılan, 3 ü(%12.5) lenfovasküler maltformasyon nedenli opere edilen hastalar olduğu görüldü. Ayrıca 1 hastada travma sonrası palmar cildin perfüzyonunun değerlendirilmesinde, 2 hastada sentinel lenf nodunun tespitinde ve 1 hastada mukomikozis tanısı bulunan bir hastanın fasiyal cildinin perfüzyonunun değerlendirilmesinde kullanıldığı görüldü. Mikrocerrahi vakaları sırasıyla 3 tanesi DİEP hastasının intraoperatif anjiyozom değerlendirilmesi, 2 tanesi postoperatif dönemde parsiyel flep nekrozu düşünülen pediküllü latissimus dorsi flebi iken yine parsiyel nekroz düşündüren 2 serbest radıal ön kol, 1 serbest SCIP flep ve 1 free fibula flebiydi. Bu kullanımların dışında 6 hastada meme küçültme cerrahisi sonrası nak ve cilt fleplerinin dolaşımının değerlendirilmesinde, 1 yüz germe sonrası hematom gelişmiş hastanın cilt flebinin vaskülaritesinin değerlendirilmesinde ve 1 hastanın rinoplasti sonrası dorsumdaki piezoya bağlı geliştiği düşünülen yanığın mevcut olduğu cilt alanının değerlendirilmesinde kullanıldı.

Sonuçlar: Mikrocerrahi vakalarında vasküler bozulmayı veya zayıf perfüzyonu belirlemesine yardımcı olmak için basit, güvenilir ve doğru yardımcı yöntemlerin kullanılması, cerrahlara erken müdahale etme ve postoperatif komplikasyon riskini en aza indirme fırsatı sağlayacaktır. Klinik değerlendirme tek başına doku perfüzyonunun derecesini belirlemek için en sık kullanılan intraoperatif yöntem olmaya devam etmektedir. Klinik karar önemli bir araç olmasına rağmen, çalışmalar klinik değerlendirmenin tek başına bazen postoperatif komplikasyonların zayıf bir öngörücüsü olabileceğini göstermiştir. SPY Sistemi, serbest ve pediküllü flepler flepleri dahil olmak üzere çeşitli uygulamalarda perfüzyonun klinik olarak yararlı bir değerlendirmesini sağlar. Bu tekniğin sağladığı bilgiler klinik değerlendirmeyi güçlendirir ve cerraha, cerrahi manevralardan kaynaklanan doku perfüzyonu ve vasküler değişikliklerin gerçek zamanlı gösterilmesini sağlar. Mikrocerrahi vakaları bu sistemin kullanıldığı temel hasta grubunu oluşturuyor olsa da estetik cerrahi yapılan ya da mukormikozis gibi cilt perfüzyonunun etkilenebildiği hasta gruplarında da efektif şekilde kullanılabilmektedir.

Tartışma: Mikrocerrahi vakaları ağılıklı olmak üzere Spy cihazı kullanımı rutin uygulama olamasa bile seçili vakalarda klinik seyrin öngörülmesi ve erken müdahalesine yardımcı olabilmektedir. Bu vakaların dışında meme küçültme, yüz germe gibi estetik işlemler sonrası ayrıca lenfanjioma eksizyonu öncesi eksizyon hattının belirlenmesinde ve cilt perfüzyonunu bozabilecek mukormikozis gibi kondisyonlarda da oldukça faydalı ve yol gösterici olabilmektedir. Bu hasta serisi bizlere Spy sisteminin oldukça geniş bir hasta popülasyonunda kullanılabilecek bir görüntüleme olduğunu göstermiştir.

Anahtar Kelimeler: SPY, ICG, MİKROCERRAHİ

SB-017

Alt ekstremite rekonstrüksiyonunda pediküllü anterolateral thigh flep

Şilan Kanaş Seymen, Burak Yaşar,
Hasan Murat Ergani, Mahmut Onur Seymen,
Ramazan Erkin Ünlü, İbrahim Emre Özdemir

Ankara Bilkent Şehir Hastanesi, Plastik, Rekonstrüktif Ve Estetik Cerrahi Anabilim Dalı, Ankara

Özet: Çalışmanın amacı; kliniğimizde alt ekstremite rekonstrüksiyonunda 03.2023 – 02.2024 tarihleri arasında gerçekleştirilen pediküllü anterolateral uyluk (ALT) flebi vakalarının retrospektif olarak incelenmesidir. Çalışmamızda 5 i kadın, biri çocuk olmak üzere 8 i erkek toplam 13 hasta değerlendirildi. Mevcut alt ekstremite defektlerin rekonstrüksiyonunda anterolateral uyluk flebi tüm olgularda pediküllü olarak uygulandı.

Özellikle uyluk bölgesi, trokanterik bölge gibi yakın bölgelerde pediküllü flep tercih edildi. Cilt ve yumuşak doku adasına sahip olması, donör alanın çoğu zaman primer kapatılabilmesi, minimal donör alan morbiditesi yaratarak büyük defektlerin rekonstrüksiyonuna olanak sağlar. Geniş çaplı arter ve venlerinin varlığı, uzun bir vasküler pediküle sahip olması patelladan umblikal bölgeye kadar olan defektlerin rekonstrüksiyonunda önemli bir seçenek haline gelmesini sağlamıştır. Flebin fasiyokütan ya da muskulokütan olarak geniş boyutlarda kaldırılabilir olması geniş ve kompleks defektlerin onarımı için avantaj sağlamaktadır.

Metod: Çalışmamızda kullanılan veriler hastane veri tabanından elde edildi. 03.2023 – 02.2024 tarihleri arasında pediküllü ALT uygulanan 13 hasta dahil edildi. Olgular yaş, cinsiyet, defekt sebebi, defekt bölgesi, ek hastalıkları ve donör saha morbiditesine göre incelendi. Toplam 13 hasta üzerinde çalışıldı. Hastalar erken ve geç dönemde hematom, enfeksiyon, yara yeri dehisansı ve flep viabilitesi açısından takip edildi. Tüm hastalardan ameliyat öncesi bilgilendirilmiş onam alındı.

Bulgular: Çalışmamızda 5 i kadın, 1 i çocuk olmak üzere 8 i erkek hasta toplam 13 hasta incelendi. Hastaların yaş ortalamasının 38 olduğu görüldü. Oluşan defektlerin 6 sının depremzede, 2 sinin trafik kazası, 3 ünün bası yarası, 1 inin yanık sonrası, 1 inin ise yüksekten düşme sonucu meydana geldiği görüldü. Defektlerin yerleşim yerleri incelendiğinde; 6 vakada thorakanterik bölgede, 3 vakada lomber,1 vakada gluteal,2 vakada uyluk lateralinde ve 1 vakada da perineal bölgede defekt olduğu görüldü. Mevcut defektlerin rekonstrüksiyonunda pediküllü anterolateral uyluk flebi uygulandı. Olguların 9 unda flep donör sahasının primer kapatılmış olduğu görüldü. 3 üne ftsg, 2 sine ise stsg uygulandı. Hastaların ortalama hastanede yatış süresi 34 gün olarak belirlendi. Ameliyat sonrası takip periyodunda total flep kaybı hiçbir vakada görülmedi. 1 vakada sütür hattında minimal nekroz gelişti. 2 hastada enfeksiyon ve 2 hastada donör sahada dehisans gelişti. 1 hastada greft lizisi oluştu. Hastaların hiçbirinde hematom görülmedi.

Sonuç: Pediküllü ALT, patelladan umblikal bölgeye kadar özellikle uyluk bölgesi, trokhanterik bölge gibi yakın bölgelerde sık kullanılan bir flep seçeneğidir. Cilt ve yumuşak doku adasına sahip olması, donör alanın çoğu zaman primer kapatılabilmesi minimal donör alan morbiditesi yaratarak büyük defektlerin rekonstrüksiyonuna olanak sağlaması, geniş çaplı arter ve venlerin varlığı, uzun bir vasküler pediküle sahip olması defektlerin rekonstrüksiyonunda önemli bir seçenek haline gelmesini sağlamıştır. Flebin fasiyokütan ya da muskulokütan olarak geniş boyutlarda kaldırılabilir olması geniş ve kompleks defektlerin onarımı için avantaj sağlamaktadır.

Anahtar Kelimeler: alt, fasyokütan, flep, pediküllü

Pediküllü ALT



Tablo

OLGU	YAŞ	CİNSİYET	KOMORBİD	ENDİKASYON	LOKALİZASYON	BOYUT(cm)	DONÖR SAHA	KOMPLİKASYON
1	40	Kadın	Yok	Depremzede	Trokhanterik	6x8	Primer	Flep marjin minimal nekroz
2	10	Erkek	KKH	Depremzede	Trokhanterik	5x6	Primer+stsg	yok
3	22	Erkek	Yok	Depremzede	Trokhanterik ve uyluk	6x8, 4x4	Primer	Enfeksiyon
4	36	Erkek	Smoker	Trafik kazası	Lomber	10x12	Primer+stsg	Enfeksiyon, Greft lizis
5	72	Erkek	Diyabet, HT	Bası yarası	Gluteal	4x6	Primer	Donör saha dehisansı
6	19	Kadın	Bipolar,Smoker	Yüksekten düşme	Perine	8x10	Primer	Yok
7	29	Kadın	Smoker	Depremzede	Trokhanterik	8x9	Primer+ftsg	Yok
8	67	Erkek	Yok	Depremzede	Uyluk	7x9	Primer	Yok
9	23	Erkek	Yok	Depremzede	Uyluk	8x10	Primer+ftsg	Yok
10	35	Erkek	Smoker	Yanık	Lomber	10x12	Primer	Yok
11	75	Kadın	Diyabet, KAH,DM	Bası yarası	Trokhanterik	8x10	Primer	Donör saha dehisansı
12	41	Erkek	Paraplejik	Bası yarası	Trokhanterik	10x10	Primer	Yok
13	33	Erkek	Yok	Trafik kazası	Lomber	8x10	Primer+ftsg	Yok

SB-018
Sternal Yumuşak Doku Defektlerinin Örtümünde Superior Epigastrik Arter Perforatör Flebinin Kullanımı ve Flep Perforatörlerin Anatomik Lokalizasyonlarının Değerlendirilmesi

Dağhan Dağdelen, Buğra Mert Aytekin, Nazmi Borazan, Zeynep Deniz Akdeniz Doğan, Mehmet Bayramiçli
Marmara Üniversitesi Tıp Fakültesi, Plastik, Rekonstrüktif ve Estetik Cerrahi Ana Bilim Dalı, İstanbul

Giriş: Sternum üzeri yumuşak doku defektleri göğüs cerrahisi ve kardiak cerrahi sonrası gelişebilecek onarımı zor komplikasyonlardandır. Üstelik bu zeminde gelişecek bir enfeksiyon, perikardit, mediastinit gibi mortal seyreden komplikasyonlara yol açabilir. Göğüs duvarı onarımında kullanılan muskulokutan flepler, omentum flepleri ve kas flepleri özellikle de donör saha morbitesi açısından belirli riskleri barındırmaktadır. Perforatör flep konseptinin tanımlanması ile beraber göğüs ön duvarı defektlerinin onarımında daha rafine fleplerin kullanılması literatürde yaygınlık kazanmaktadır. Superior Epigastrik Arter Perforator (SEAP) flebi de kliniğimizde bu amaçla kullanılmaktadır.

Literatürde SEAP flebinin planlanması ve perforatörlerinin işaretlenmesi ile ilgili pratik olmayan ve birbiri ile çelişen bilgiler yer almaktadır. Biz bu çalışmada bilgisayarlı tomografi (BT) anjiografi taramaları ile işaretlediğimiz SEA perforatörlerin anatomik dağılımını ortaya koymayı, bu dağılımı klinik olarak uygulanabilir şekilde formülize etmeyi ve klinik açıdan bu planlama temel alınarak onarımını SEAP flebi ile tamamladığımız hastaların sonuçlarını paylaşmayı amaçladık.

Hastalar ve Metod: Tomografi taramalarında 50 hastanın kontrastlı BT anjiyografi görüntüleri değerlendirildi. Taramalarda SEAP perforatörleri bilateral olarak değerlendirildi ve X ve Y eksenine göre konumları saptandı. *Ksifoid*'den *Pubis Symphisis*'e indirilen hayali çizgi üzerinde perforatörlerin konumu Y ekseninde, bu hattı dik kesen hayali çizgi üzerinde orta hattan uzaklıkları ise X ekseninde belirlendi. Çalışmanın klinik ayağında Mart 2023 – Mart 2024 tarihleri arasında SEAP flebi ile göğüs on duvarı defekt onarımı uygulanan hastalar geriye dönük olarak değerlendirildi. Hastalar demografik verileri, defekt etyolojisi, defektin boyutu, kullanılan flebin boyutu, defekte çevrilme açısı, erken ve geç dönem komplikasyonları yönünden değerlendirildi.

Bulgular: Tomografi görüntülerinde incelenen 50 hastanın tamamı kadındı. Hastaların ortanca yaşı 43 (26-65) idi. Boy ortalaması 162.8±4.6cm vücut kitle endeksi (VKİ) ortalaması 27.4±3.6kg/m² idi. Görüntülerde SEA 'dan çıkan toplam perforatör sayısı 211 idi. Hasta başına düşen ortalama perforatör sayısı 4,22, sağ taraftan çıkan perforatör sayısı 112, sol taraftan çıkan perforatör sayısı 99 idi ve bu fark istatistiksel olarak anlamlı değildi. Birinci perforatörün sağda X ekseninde 2.73±1.11cm, Y ekseninde 5.08±1.98cm, solda X ekseninde 2.96±1.27cm, Y ekseninde 5.79±2.42cm aralığında olduğu saptandı. (Tablo - 1)

Opere edilen 5 olgunun tamamı kadındı. Hastaların ortanca yaşı 62 (38-70) ortanca VKİ 28.4 (26.2 - 31.8) kg/m² idi. En sık etyoloji kardiyak cerrahiye sekonder gelişen defektti. Flepler 4 olguda pervane şeklinde defekte çevrilerek bir olguda perforatör V-Y ilerletme şeklinde kullanıldı. Operasyon sonrası geç dönemde komplikasyon ile karşılaşılmadı. (Tablo - 2)

Sonuç: Özellikle sternum üzeri yumuşak doku defektlerinin onarımında SEAP flepleri güvenle kullanılabilir. Flebin perforatörünün ksifoid alt ucundan pubise indirilen meridyen üzerinde sağda ve solda 4x7cm'lik alanında aranması flebin planlanmasını kolaylaştıracaktır.

Anahtar Kelimeler: Perforatör Flep, Propellar Flap, SEAP, Sternal defekt

Tablo -1

	Sağ		Sol	
	X /cm	Y /cm	X /cm	Y /cm
Birinci Perforatör	2.73±1.11	5.08±1.98	2.96±1.27	5.79±2.42
İkinci Perforatör	3.60±1.54	8.95±2.29	3.04±1.23	9.53±2.09
Üçüncü Perforatör	2.97±1.46	11.20±2.10	3.67±2.63	11.98±2.70

BT Angiografide saptanan perforatörlerin X ve Y ekseninde dağılımları

Tablo -2

Hasta no	Etyoloji	Defekt Boyutu/ cm2	Flep Boyutu/ cm2	Flep Şekli	Döndürme Açısı	Komplikasyon
1	Kardiyak Cerrahiye Sekonder	35	55	Pervane	100	-
2	Yumuşak doku tm	36	49	V-Y	-	-
3	Kardiyak Cerrahiye Sekonder	40	60	Pervane	110	-
4	Kardiyak Cerrahiye Sekonder	48	65	Pervane	100	-
5	Kardiyak Cerrahiye Sekonder	32	48	Pervane	120	-

Hasta ve Flep Özellikleri

Olgu 1



Flebin planlanması ve uzun dönem sonucu

SB-019

Depremzede Hastaların Tedavisinde Ortopedi ve Travmatoloji - El Cerrahisi Kliniklerinin Birlikteliği

Egemen Ayhan[1], Levent Arslan[2], Emrah Kovalak[2], Mehmet Bülent Balioğlu[3]

[1]El Cerrahisi - Ortopedi ve Travmatoloji, Sağlık Bilimleri Üniversitesi; Başakşehir Çam ve Sakura Şehir Hastanesi - İstanbul
[2]Ortopedi ve Travmatoloji, Başakşehir Çam ve Sakura Şehir Hastanesi - İstanbul
[3]Ortopedi ve Travmatoloji, Sağlık Bilimleri Üniversitesi; Başakşehir Çam ve Sakura Şehir Hastanesi - İstanbul

Amaç: Kahramanmaraş ili merkezli 2023 Şubat ayı depremlerinden etkilenerek hastanemize sevk edilen ve ortopedi ve travmatoloji – el cerrahisi kliniklerimiz tarafından tedavisi yapılan hastaların açık yaralarının kapamalarında kullanılan yöntemleri analiz etmeyi amaçladık.

Hastalar ve Yöntem: Ortopedi ve travmatoloji – el cerrahisi kliniklerimiz tarafından hastaneye yatırılarak tedavisi yapılan depremzede hastaların dosyaları geriye dönük olarak incelendi. Açık yara tedavisi yapılan hastalar çalışmaya dâhil edildi. Hastaların ameliyathane verileri ve ameliyat notları incelenerek tedavi yöntemleri belirlendi.

Bulgular: Kliniklerimizde toplam 166 depremzede hasta tedavi edildi. Açık yarası olan 56 hastada (tüm hastaların % 33,7'si) yumuşak doku cerrahisi ve takiben açık yara örtümü yapıldı. Bu hastaların 31'inde seri debritmanlar ve primer sütürasyon, 10'unda tam ya da kısmi kalınlıkta deri grefti, 15'inde flep (tüm hastaların % 26,8'i) ile yara kapama uygulandı. Flep cerrahisi yapılan hastaların sekizinde serbest flep (tüm hastaların % 14,2'si), beşinde pediküllü flep, ikisinde ise lokal flep uygulaması yapıldı, dört hastada fleplerin kısmi ya da tam nekrozu sonrası yara bakımı ve deri grefti ile kapama uygulandı. Vakum ile geçici yara bakımı tedavisi 43 hastada (açık yarası olan hastaların % 76,8'inde) tercih edildi.

Tartışma: Deprem yaralanmalarında, gerek ilk travma anında gerekse de uygulanan fasyotomiler sonrasında açık yara takibi ve tedavisi sıklıkla gerekmektedir. Bu bilgiyi destekler şekilde, hastalarımızın üçte birinden fazlasında açık yara tedavisi uyguladığımız düşünülürse, açık yara takip ve tedavisinin ortopedi ve travmatoloji doktorları tarafından iyi bilinmesi gerektiği düşünülmüştür. Bu tedavilerin büyük bir kısmı mikrocerrahi tecrübesi gerekmemektedir ve ortopedi ve travmatoloji uzmanlık eğitimi müfredatında yer almaktadır. Ortopedi ve travmatoloji kökenli el cerrahisi uzmanlarının, aynı klinik içindeki ortopedi ve travmatoloji uzmanları ile uyum halinde çalışmasının; hasta iyiliği, meslek içi eğitim ve asistan eğitimi açılarından önemli olduğunu düşünmekteyiz.

Anahtar Kelimeler: Debritman, Deprem, Fasyotomi, Rekonstrüksiyon, Yara

Resim 1



Vakum pansuman ve lastiklerle geçici yara bakımı

Resim 2



Nekrotik veya kasılma özelliği olmayan kaslar için debritman

Resim 3



Aşamalı primer cilt kapama

Resim 4

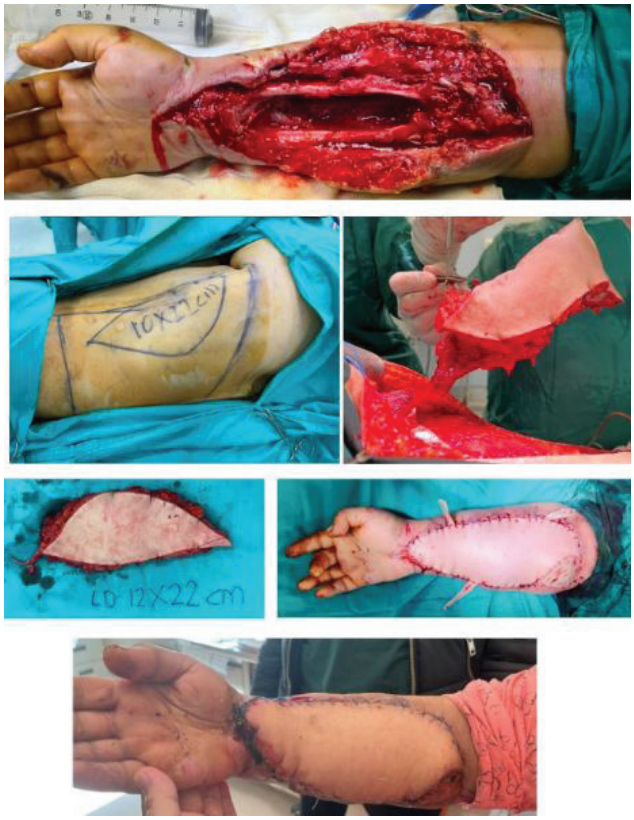

Latissimus dorsi serbest fonksiyonel kas transferi (anterior interosseöz sinir ile nörotizasyon)

SB-020

Serbest Mikrovasküler Doku Transferleri ile Alt Ekstremitede Amputasyon Seviyesinin Korunması

Burak Özkan, Süleyman Savran, Çağrı Uysal
Başkent Üniversitesi Tıp Fakültesi Plastik, Rekonstrüktif ve Estetik Cerrahi Anabilim Dalı

Giriş: İyileşmeyen amputasyon güdüklerine sahip hastalar genellikle mako ve mikro vaskülopatiler veya ezilme yaralanmaları nedeniyle zayıf vasküler duruma sahiptirler. Distal ekstremitede tendonlar ve kemikler yüzeyseldir, bu nedenle iyileşmeyen güdüklerde amputasyonu daha proksimal bir seviyeden yapmak gerekir. Lokal doku kaynakları distal ekstremitedeki rekonstrüksiyon için yetersiz olduğu için serbest doku aktarımı bu zor alanda güdük seviyesinin korunması için önemli bir cerrahi seçenektir. Bu çalışmadaki amacımız alt ekstremite ampütasyon güdüklerinde yaptığımız serbest doku aktarımı sonuçlarımızı paylaşmaktır.

Yöntem: 2020-2024 yılları arasında alt ekstremitede iyileşmeyen amputasyon güdüğüne serbest flep yapılan 14 hasta retrospektif olarak gözden geçirildi. Hastalar demografik verilere, amputasyon nedenine, defektlerin konumuna, flep tipine, alıcı damarların, anastomoz yapısının, erken ve geç komplikasyon oranlarına ve hastanede kalış süresine göre ve nüks açısından değerlendirildi.

Bulgular: Hastaların yaş ortalaması 60 idi. Hastaların tümünde Tip 2 diyabet, altısında eşlik eden kronik böbrek yetmezliği mevcuttu. Bir hasta da kronik karaciğer yetmezliği vardı. Amputasyon güdükleri 7 hastada çoklu parmak amputasyon güdüğü, 5 hastada chopart amputasyon güdüğü, 2 hastada Lisfrank amputasyon güdüğüydü. Hastalara Vastus lateralis kas deri flebi (4), anterolateral uyluk flebi (4), grasilis flebi (2) torakodorsal arter perforator flebi (2), Latissimus kas deri flebi (2) yapıldı. 14 hastadan 12sinde ekstremite uzunluğu serbest flep transferleri ile başarıyla korundu. 2 hasta daha yüksek bir amputasyon seviyesi için ortopedi bölümüne sevk edildi.

Sonuç: Serbest mikrovasküler doku transferleri, ekstremite kurtarımı için önemli rekonstrüktif seçeneklerdir.

Anahtar Kelimeler: alt ekstremite rekonstrüksiyonu, serbest flep, güdük rekonstrüksiyonu

Resim 1

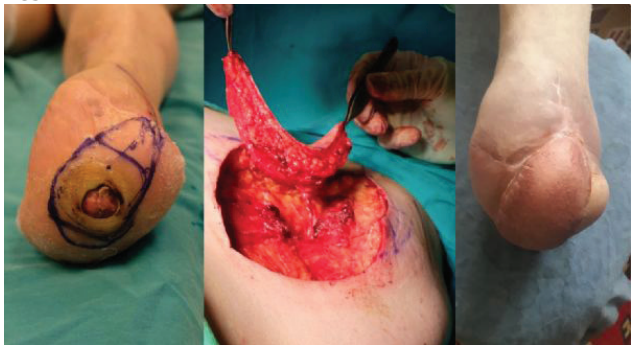

Torakadorsal perforatör flebi ile chopart amputasyon güdüğü defektinin kapatıldığı diyabetik hastada amputasyon seviyesinin diz altına çıkması engelenmiştir.

Resim 2



Vastus lateralis- Anterolateral uyluk flebi ile çoklu parmak amputasyon güdüğü defektinin onarılması ve geç dönem görünümü

Resim 3



Tibia ekspozisyonu olan ve diz üstü amputasyon önerilmiş hastanın açık yarasının serbest vastus lateralis anterolateral uyluk flebi ile rekonstrüksiyonu ile amputasyon seviyesinin korunması.

SB-021

Alt Ekstremite Rekonstrüksiyonunda PTAP Flep Kullanımı

Kemal Zorlu, Burak Yaşar, Hasan Murat Ergani, Şafak Ünsal, Ramazan Erkin Ünlü

Bilkent Şehir Hastanesi,Plastik Rekonstrüktif ve Estetik Cerrahi Ana Bilim Dalı, Ankara

Giriş: Plastik cerrahi açısından alt ekstremite rekonstrüksiyonu genellikle posttravmatik doku defektlerinde olmak üzere, kitle/tümör eksizyonlarından sonra, diyabetik komplikasyonlarda, periferik arter hastalıklarında ve osteomyelitte gerekebilmektedir. Alt ekstremitede özellikle malleol ve çevresindeki defektler hem yumuşak dokunun yetersiz olması hem de alıcı alan yetersizliği sebebiyle cerrahlar için zorlayıcı bir bölgedir. Bu bölgelerin rekonstrüksiyonunda kısmi ve tam kalınlıkta deri greftleri, lokal flepler, bölgesel flepler ve serbest flepler kullanılabilir. Alt ekstremite mobilizasyonda ve vücut ağırlığını taşımada kilit rol alır. Başarısız bir rekonstrüksiyon hastanın fonksiyonunu kısıtlayıp yaşam kalitesini ciddi oranda azaltacaktır. Pediküllü bir flep olan posterior tibial arter perforatör flebi(PTAP) olası komplikasyonları minimize etmek, hastanede yatış süresini kısa tutmak ve erken mobilizasyon için iyi bir seçenek olabilir. Çalışmamızın amacı PTAP ın alt ekstremite rekonstrüksiyonunda kullanımı ve postop hasta takibindeki gözlemlerimizi aktarmaktır.

Materyal ve Metod: Bu çalışmada Şubat 2023 ve Şubat 2024 arasındaki 1 yıllık süre baz alındı ve alt ekstremite rekonstrüksiyonu amacıyla posterior tibial arter perforatör flebi(PTAP) kullanılan 9 hasta çalışmaya dahil edildi. Çalışmaya dahil edilen hastaların hepsinin travma sonucu yaralandığı görüldü. Hastaların ekspoze doku mevcut olan(kas, kemik, paratenonsuz tendon)defektlerinin boyutu 3x2 cm ile 5x5 cm arasında değişmekteydi. PTAP için uygun çizimler yapılarak propeller flepler tasarlandı. Posterior tibial arterin septokutan perforatörlerine kadar disseke edilip bu perforatörler baz alınarak flepler eleve edildi. İntraop 9 hastadan 1 tanesinin flep donör sahası primer süturasyonla onarıldı kalan 8 tanesinde ise uyluktan kısmi kalınlıkta deri grefti alındı.

Sonuçlar: Postop takipte sadece 2 hastada komplikasyon olarak flep distalinde marjinal nekroz gelişti ve ek operasyon ihtiyacı doğdu. 2 hastadan 1 inin nekroze alanı debride edilip primer süture edilirken diğer hastanınki debride edilip stsg ile onarıldı. Kalan hastalarda komplikasyon gelişmedi. Hastaların postop hastanede yatış sürelerine bakıldığında 8 ila 21 gün arasında değiştiği görüldü. 2 hafta ve üzeri yatışı olan 2 hasta olup onların da revizyon ihtiyacı olan hastalar olduğu görüldü. Posterior tibial arter perforatör flebi(PTAP) mikrovasküler anastomoz gerektirmemesi, tek bir pedikülden rahatça beslenebilmesi, cilt cilaltı ve kas dokudan oluşan kalın bir örtü sağlaması, propeller tarzda kaldırıldığı için ayakta ve bacakta kontür düzensizliğine, bulky bir görünüme yol açmaması, kısa operasyon ve yatış süresi sağlamasından dolayı gerek fonksiyonel gerekse estetik açıdan elverişli bir fleptir. PTAP alt ekstremite defektlerinin rekonstrüksiyonunda daha sık kullanılabilir.

Anahtar Kelimeler: alt ekstremite, flep, PTAP, rekonstrüksiyon

İntraop PTAP Flep

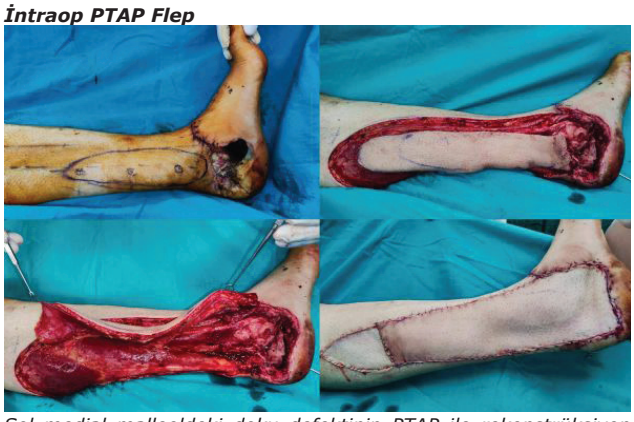

Sol medial malleoldeki doku defektinin PTAP ile rekonstrüksiyon aşamalarının intraop fotoğrafları

PTAP Preop-Postop Takip

Hasta	Yaş	Cinsiyet	Yaralanma	Defekt Boyutu (cm)	Donör Saha	Komplikasyon	Postop Servis Takibi	Revizyon İhtiyacı
1	28	E	Travma	3X2	Stsg	Yok	10	Olmadı
2	30	E	Travma	5X4	Stsg	Flep distalinde nekroz	20	Oldu
3	55	K	Travma	4X4	Stsg	Yok	11	Olmadı
4	58	E	Travma	5X4	Stsg	Yok	12	Olmadı
5	59	E	Travma	3X4	Primer	Yok	8	Olmadı
6	61	E	Travma	5X3	Stsg	Yok	13	Olmadı
7	63	E	Travma	3X2	Stsg	Yok	10	Olmadı
8	69	E	Travma	5X5	Stsg	Yok	13	Olmadı
9	76	E	Travma	5X2	Stsg	Flep distalinde nekroz	21	Oldu

PTAP Preop-Postop Takip

SB-023

2023 Maraş Depreminde Rekonstrüktif Mikrocerrahi Deneyimlerimiz

Burak Özkan, Khalid Zeynalov, Süleyman Savran, Çağrı A. Uysal

Başkent Üniversitesi Tıp Fakültesi Plastik, Rekonstrüktif ve Estetik Cerrahi Anabilim Dalı

Giriş: Doğal afetlerin yarattığı yıkım, insanoğlunun karşılaştığı en büyük zorluklardan biridir. 2023 yılında Türkiye'nin Maraş bölgesinde yaşanan deprem sonrası yaralanmaların çoğu, cilt dokusunda büyük kayıpların yanı sıra ekstremite yaralanmalarını içeriyordu. Rekonstrüktif mikrocerrahi, bu karmaşık durumların tedavisinde etkili bir çözüm sunabilmek için devreye girdi. Bu makalede, Türkiye Maraş Depremi'nde rekonstrüktif mikrocerrahi alanında kliniğimizin tecrübesini ele alacağız.

Gereç-Yöntem: Başkent Üniversitesi Tıp Fakültesi Adana Uygulama ve Araştırma Hastanesine başvuran 610 hasta çalışmaya dahil edildi. Hastaların crush sendromu durumu, defekt etyolojisi, uygulanan flep tipi, komplikasyonlar not edildi.

Bulgular: Ortalama yaş 52, Erkek\kadın:3\1, ortalama defekt alanı 45 cm2 idi. Hastaların 128 tanesinde ekstremite ezilme yarlanması ve sistemik Crush sendromu mevcuttu. Bu hastaların 11 tanesine erken döneminde ampütasyon uygulandı. 28 tanesine fasyatomi açıldı. Fasyatomi açılan hastalardan kemik ve tendon ekspozisyonu olan 8 hastaya erken dönemde mikrocerrahi tekniklerle yara kapatılması gerçekleştirildi. Geç dönemde ise fasyatomi defektleri veya doku kayıpları defektleri olan 14 hastaya serbest flep ile onarım yapıldı. Erken dönemde 1 kas flebi nekrozu, geç dönemde ise 1 serbest flep nekrozu görüldü.

Sonuç: Deprem sonrası yaşanan yaralanmaların çeşitliliği ve karmaşıklığı, rekonstrüktif mikrocerrahi yöntemlerinin gerekliliğini ortaya koymuştur. Toplam 22 hasta üzerinde gerçekleştirilen mikrocerrahi rekonstrüksiyonlar, bu yöntemlerin deprem sonrası dönemdeki yaralanmaların tedavisinde etkili bir şekilde kullanılabileceğini göstermiştir.

Anahtar Kelimeler: deprem, crush sendromu, alt ekstremite rekonstrüksiyonu, üst ekstremite rekonstrüksiyonu, flep cerrahisi

Resim 1



Depremin erken döneminde el sırtı defektinin ters akımlı radyal arter ön kol flebi ile rekonstrüksiyonu

Resim 2



Ezilme yaralanması sonrası çoklu parmak amputasyonu yapılan hastanın ayak dorsumu defektinin serbest anterolateral uyluk flebi ile kapatılması ve geç dönem sonucu

Resim 3



El bileği defektine interpolasyon flebi yapılan ve ulnar bölgede tendon ekspozisyonu olan hastanın defektinin ulnar arter perforator flebi ile rekonstrüksiyonu ve geç dönemi

SB-024

Kalkaneus Kompleks Rekonstrüksiyonları

Osman Emre Aycan[1], Sevinç Ödül Oruç[2], Mehmet Baydar[3], Melih Erdem Çaha[1]

[1]Baltalimanı Kemik Hastalıkları Eğitim ve Araştırma Hastanesi Ortopedi ve Travmatoloji
[2]Baltalimanı Kemik Hastalıkları Eğitim ve Araştırma Hastanesi El Cerrahisi
[3]Maltepe Medikal Park

Giriş: Arka ayağı tutan benign agresif ve malign kemik ve yumuşak doku tümörlerinin rezeksiyon sonrası uygun şekilde rekonstrüksiyonu önem taşımaktadır. Özellikle çevre yumuşak dokuya invaze olma ihtimali yüksek bu lezyonların geniş rezeksiyonları sonrası kalan, sınırlı hacimdeki arka ayak bölgesinin hem uygun rekonstrüksiyonu hem de fonksiyonel devamlılığını sağlamak çoğu zaman mümkün olamamaktadır. Çalışmamızda benign agresif ve malign arka ayak tümörlerinin biyolojik rekonstrüksiyon seçeneklerini değerlendirmeyi amaçladık.

Yöntem ve Hastalar: Çalışmamızda 2020-2022 yılları arasında kalkaneusta malign ya da benign agresif tümör nedeniyle geniş rezeksiyon ve kalkaneus rekonstrüksiyonu yapılan 10 hastanın verileri retrospektif olarak değerlendirildi. 2 yıldan uzun takibi olan ve biyolojik rekonstrüksiyon uygulanan 6 hasta belirlendi. Hastalar epidemiyolojik özelliklerine göre değerlendirildikten sonra eğer uygulanmışsa preoperatif kemoterapi ve radyoterapi yöntemine, rezeksiyon tipine, rekonstrüksiyon tipine ve ameliyat süresi ile ortalama kan kaybına göre sınıflandırıldı. Hastalar postoperatif dönemde gelişen komplikasyonlar, tam yük vermeye kadar geçen süreye ve MSTS skorlarına göre tekrar değerlendirildi.

Sonuçlar: Ortalama yaş 20.6±11.3 (9-41) idi. Serimiz 2 Ewing sarkomu, 1 Osteosarkom, 1 nüks kondroblastom, 1 nüks dev hücreli tümör, 1 kondrosarkom tanılarından oluşmaktaydı. 3 hastada neoadjuvan kemoterapi uygulanmış iken, 2 hastada ek olarak neoadjuvan 40 Gy radyoterapi uygulanmıştı. Özellikle 3 hastada kalkaneus

sıvı nitrojende geri kazanıldı ve vaskülarize kemik (2 double barrel fibula, 1 iliak kanat) ile kombine edilerek rekonstrüksiyon tamamlandı. 1 hastada rekonstrüksiyon sadece PMMA ile sağlandı. Ortalama ameliyat süresi 116 dakika, intraop ortalama kan kaybı 437 cc bulundu. Postoperatif dönemde bütün hastalarda VAC yardımlı kapama uygulandı, ortalama 2.3 defa VAC uygulanarak kademeli kapama uygulandı. Vaskülarize iliak kanat uygulanan hastada fleb vaskülarizasyonu sorunlu olmasına rağmen kurtarıldı. 1 hastada ise double barrel greft tabanı aşil tendon yapışma alanında bası ile nekroz ve enfeksiyona yol açtı. Seri debridmanlar ile yara kapatıldı. Ortalama 14. haftada rekonstrüksiyonun üzerine tam yük verilebildi. Ortalama takip süresi 18 ay, son kontrollerindeki MSTS skoru ortalama %86.7 idi.

Çıkarımlar: Kalkaneus sınırlı yumuşak doku örtümü ve yüklenmeye uygun olan anatomik yapısı nedeniyle rekonstrüksiyonu sorunludur. Plantar duyunun korunması hastanın yer ile iletişimini sağlamak açısından önem taşımaktadır. Biyolojik rekonstrüksiyon yöntemlerin uygulandığı hastalarda yük verme uzun sürmesine rağmen mukavemeti daha yüksek bir rekonstrüksiyon sağlandığı tespit edildi. Genç hastalarda biyolojik rekonstrüksiyon yöntemleri ile daha iyi fonksiyonel sonuçlar elde edildi.

Anahtar Kelimeler: Double barrel, fibula, kalkaneus

SB-025

Serbest Flep Cerrahisinde GPT Yapay Zeka Modellerinin Kullanımı

Halil İbrahim Uzunlu, Sare Demirtaş,
Hande Akdeniz, Gökçe Yıldıran, Zekeriya Tosun
Selçuk Üniversitesi Tıp Fakültesi; Plastik, Rekonstrüktif ve Estetik Cerrahi Ana Bilim Dalı; Konya

Giriş: Yapay zeka; bilgisayar biliminin, insan davranışında zeka ile ilişkilendirilen özellikler (dil anlama, öğrenme, akıl yürütme, problem çözme vb.) sergileyen sistemleri tasarlamayla ilgili kısmıdır. Endüstri ve bilimde yaygın olarak kullanılan YZ'nin çeşitli altdisiplinleri (makine öğrenimi, derin öğrenme, robotik, sinir ağları, doğal dil işleme vs) bulunmaktadır. GPT modelleri sinir ağı tabanlı dil tahmin modelleridir. Güncel GPT modelleri arasında: Gemini (eski adıyla Bard), ChatGPT, Grok, Claude ve Copilot gibi modeller bulunmaktadır ve bugün bunların en popülerleri ChatGPT ve Gemini'dir. Bu çalışmanın amacı rekonstrüktif mikrocerrahide günümüzde en sık uygulanan serbest fleplerin intraoperatif teknik detaylarının ChatGPT ve Gemini sohbet robotlarında sorgulanarak YZ'nin bu konuda cerraha ne kadar katkı sağlayabildiğinin incelenmesidir.

Gereç ve Yöntem: Çalışmada rekonstrüktif mikrocerrahi uygulamalarında sıklıkla kullanılan üç farklı serbest flebin: serbest radial önkol flebi, serbest anterolateral uyluk flebi ve serbest fibula flebinin ChatGPT 3,5 ve Gemini ile cerrahi planlaması Atlas of Microvascular Surgery–Anatomy and Operative Approaches temel kitabındaki bilgilerle kıyaslanmıştır. Buna göre temel kitaptaki aşamaların her birinin sohbet robotu ile yapılan sorgulamada tam olarak bilinmesine 2 puan, kısmi olarak bilinmesine 1 puan ve bilinememesine 0 puan verilmiştir. Sorgulama esnasında "Serbest radial önkol flebi nedir?", "Bu serbest flebin dizaynı nasıl yapılır?" gibi genel sorular ve cevapları derinleştirmek için "Radial arter nasıl diseke edilir?", "Radial arterin açığa çıkarılmasında ve flebin hazırlanmasında distal diseksiyon nasıl yapılır?"gibi detay sorular sorulmuştur.

Bulgular: Gereç ve yöntemlere uygun olarak her üç flep de 2 ayrı sohbet motorunda değerlendirildi. Serbest radial önkol flebinde toplam 7 değerlendirme aşamasından ChatGPT iki aşamayı kısmi bilerek 14 puan üzerinden 2 puan, Gemini iki aşamayı kısmi bilerek 14 puan üzerinden 2 puan aldı. Serbest anterolateral uyluk fasyokutanöz flebinde toplam 4 değerlendirme aşamasından ChatGPT bir aşamayı kısmi bilerek 8 puan üzerinden 1 puan, Gemini bir aşamayı kısmi bilerek 8 puan üzerinden 1 puan aldı. Serbest osteokutanöz fibula flebinde toplam 4 değerlendirme aşamasında ChatGPT ve Gemini hiçbir aşamayı doğru bilemedi.

Tartışma: YZ teknolojileri son yıllarda hızla ilerlemekte olup sağlık sistemi sunumunu köklü şekilde değiştirme potansiyeli bulunmaktadır. Gelecekte sağlık sistemindeki verilerin düzenlenmesinden hastalıkların teşhisi ve uygulanacak prosedürlerin karar sürecine kadar pek çok parametrede YZ'nin makine öğrenim modelleri standardizasyonu sağlama potansiyeline sahip olabilir. YZ'nin doğal dil işleme modelleri de hasta memnuniyeti ve önyargıları hakkında hekim-hasta ilişkileri ile ilgili verilerin işlenmesine yardımcı olabilir. Ancak bu çalışmadan elde edilen veriler ışığında, GPT modellerinin usta-çırak ilişkisini nosyon edinmiş mikrocerrahi eğitimi ile pratiğinde esas rollerden birini üstlenebilmesi ve mevcut işleyişin önemli paydaşlarından biri olabilmesi şu an mümkün gözükmemektedir. Yine de YZ özellikle hekim-hasta birebir ilişkisinde bu karmaşık ve duyguların da dahil olabildiği süreci yönetmekten uzak durmaktadır. YZ'nin rutin haline gelmiş süreçleri otomatize ederek hekimin tükenmişliğini önlemesi ve böylece hekimin hastasıyla olan insani ilişkilerine daha sıkı sarılabilmesi daha olası gözükmektedir. YZ'nin ortak karar verme süreçleri ve tedavi algoritmasında yönlendirici olması ise düşük ihtimal olarak karşımıza çıkmaktadır.

Sonuç: Tıbbın farklı alt branşlarında etkilerini günden güne artıran YZ'nin rekonstrüktif mikrocerrahide, özellikle serbest flep cerrahisindeki kullanımı henüz sınırlı olmak ile birlikte bu konuda daha ileri çalışmalara ihtiyaç duyulmaktadır. Tüm bunlarla beraber mikrocerrahide usta-çırak ilişkisinin ve pratik uygulamaların asli olarak devam edeceği düşünülebilir. YZ, tıp alanında cerrahın yerine geçecek bir algoritma değil, cerraha yardımcı ve eğitimini destekleyici bir unsur olarak değerlendirilmelidir.

Anahtar Kelimeler: Bard, ChatGPT, Gemini, Mikrocerrahi, Yapay Zeka

SB-026
Perforatör Fleplerin Pedikülünü Kama Rezeksiyonla Taşımayı Sağlayan Mikrovasküler Anastomoz Modeli

Nergiz İbrahimli[1], Ahmet Biçer[1], Batuhan Şencan[1], Orhan Fahri Demir[1], Vasif Mammadov[1], Melekler Elcil Kaya Biçer[3], Yiğit Uyanıkgil[2]
[1]Ege Üniversitesi Tıp fakültesi, Plastik, Rekonstrüktif ve Estetik Cerrahi, İzmir
[2]Ege Üniversitesi Tıp fakültesi, Histoloji ve Embriyoloji A.D, İzmir
[3]Ege Üniversitesi Tıp fakültesi, Ortopedi ve Travmatoloji A.D, İzmir

Rekonstrüktif mikrocerrahinin gelişimi, perforatör fleplerin güvenirliği, daha az donör saha morbiditesi yaratması gibi nedenlerden dolayı perforatör fleplerin çeşitli doku defektlerinin onarımında kullanımı giderek daha fazla popülerlik kazanmaktadır. Perforatör fleplerin kullanımını kısıtlayabilecek önemli problemlerden birisi yeterli pedikül uzunluğuna ulaşamamaktır. Ayrıca propellar perforatör fleplerde perforatörün yeterli uzunlukta olmaması nedeni ile rotasyon arkının kısıtlılığı defektin kapatılmasına engel oluşturabilmektedir. Literatür tarandığında perforatör fleplerle ilgili karşılaşılan bu sorunun çözümü amaçlı çalışmamız için planladığımız tekniğin daha önce çalışılmadığını gördük.

Biz bu çalışmamızda perforatör damarların aynı pedikül üzerinde kama rezeksiyon sonrası daha distal veya daha proksimale ilerletilip uç yan kama şeklinde yeniden anastomoz yaparak yetersiz pedikül uzunluğu sorununu çözmeyi hedefledik. Çalışmamızda deneysel sıçan modelinde inguinal bölgede tasarlanan epigastrik arter tabanlı yağ yastıkçığı (fat pad) serbest perforatör flebini seçtik. Flep kaldırılırken femoral arter ve ondan ayrılan epigastrik arter diseke edilerek ortaya kondu. Ardından birinci çalışma grubunda (Grup 1) epigastrik arter, femoral artere girdiği yerden kama eksizyonla kesilerek femoral arterin daha distalinde uç-yan anastomoz gerçekleştirildi. İkinci çalışma grubunda (Grup 2) ayrılan epigastrik arter aynı noktada femoral artere yeniden anastomoze edildi. Çalışma gruplarında anastomozlar mikroskop altında süpermikrocerrahi tekniklerine uygun 11-0 Ethilon sütür ve mikro aletler yardımı ile gerçekleştirildi. Üçüncü kontrol grubunda (grup 3) ise aynı şekilde serbest sıçan epigastrik flebi kaldırılarak devamında diseke edilen femoral arter epigastrik arterin ayrıldığı yerin daha proksimalinde kesilerek aynı noktada tekrar anastomoze edildi. Kontrol grubunda anastomozlar mikroskop altında mikrocerrahi tekniklerine uygun 10-0 Ethilon sütür ile mikro aletler yardımı ile gerçekleştirildi. 15 gün takip süresinin ardından sıçanlar sakrifiye edildikten sonra anastomozun gerçekleştirildiği damar ve üzerindeki deri ile birlikte yağ yastıkçığı örnekleri alındı. Örnekler damarda ve damarın perfüze ettiği alanlarda oluşan etkilerin histokimyasal parametreler doğrultusunda incelenmesi için histoloji laboratuvarına gönderildi.

Bulgular ve Tartışma: Gruplar arasında anastomoz patensi açısından anlamlı bir fark bulunmadı. Histopatolojik değerlendirmede çalışma grupları arasında yara iyileşme bulguları açısından anlamlı fark görülmedi. Bununla beraber kontrol grubu örnekleri enflamasyon, kollajen ve ekstraselüler matriks değerlendirmelerinde iskemi ve enflamasyon bulgularını anlamlı ölçüde daha çok göstermiştir. Bu bulguların nedenleri olarak süpermikrocerrahi alet ve sütürlerinin kullanıldığı çalışma gruplarının, anastomoze edilen damar çapının (<0.5 mm) anlamlı derecede küçük olmasına rağmen uzun takipte daha iyi bir patensi göstermesi, kontrol grubunda yapılan femoral arter tam kat kesi ve onarımının olası doku travmasını artırmış olması olabilir.

Anahtar Kelimeler: perforatör flep, serbest flep, süper mikrocerrahi, kama rezeksiyon

Femoral Arter Ve Epigastrik Arter Diseksiyonu

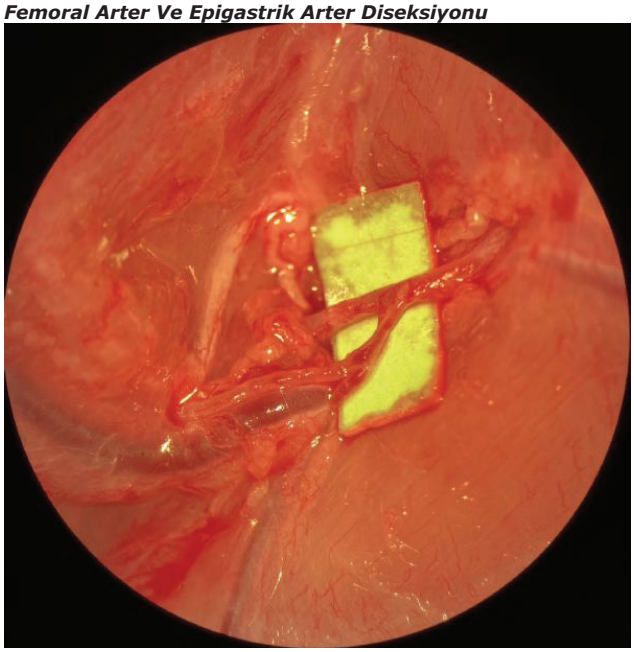

Perforatörün Pedikülden Ayrılması

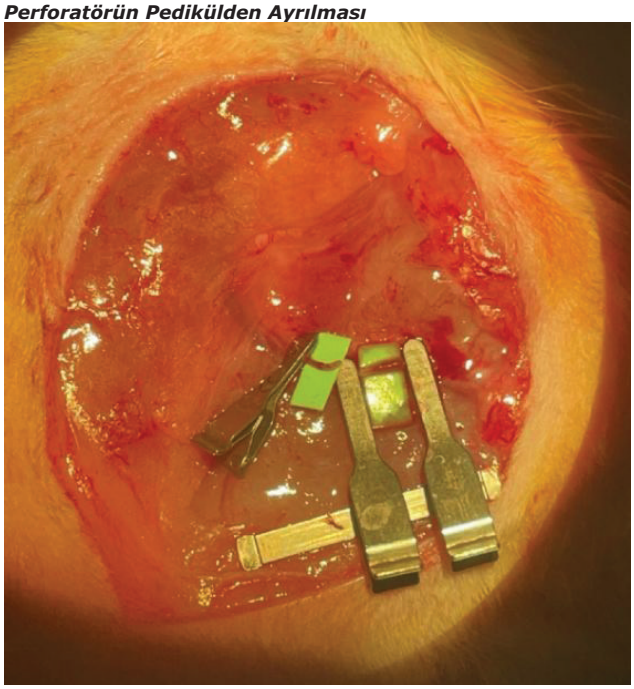

Perforatörün Yeni Yerine Taşınması

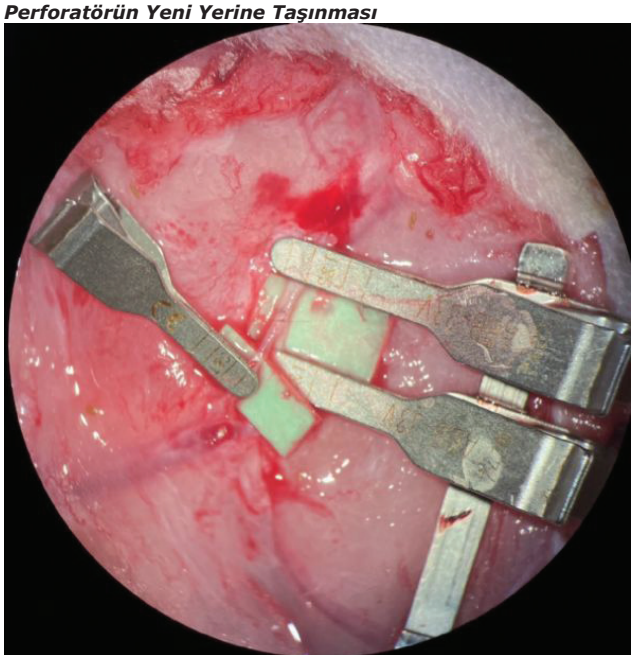

Yağ Yastıkcığının Hazırlanması



SB-027

Fleksör tendon rekonstrüksiyonunda kullanılan Ekstensör Digitorum Longus ve Palmaris Longus tendon greftlerinin fonksiyonel sonuçlarının karşılaştırılması

Elif Gündeş[1], Aykan Hatipoğlu[1], Sema Güven[2], Aytaç Alten[1], Erol Kozanoğlu[1], Hayri Ömer Berköz[1]
[1]İstanbul Üniversitesi, İstanbul Tıp Fakültesi, Plastik, Rekonstrüktif ve Estetik Cerrahi, El Cerrahisi Bilim Dalı, İstanbul
[2]İstanbul Üniversitesi, İstanbul Tıp Fakültesi, Fizik Tedavi ve Rehabilitasyon Anabilim Dalı, İstanbul

Giriş: Fleksör zon 2 yaralanmaları kompleks anatomik yapısı ve iyi klinik sonuç elde etmenin zorluğu sebebiyle dikkat gerektiren yaralanmalardır. Sıklıkla karşımıza çıkan bir yaralanma türü olan fleksör zon 2 kesilerinde greft kullanımının gerekli olduğu olgularda greft olarak seçilecek tendonun fonksiyonel sonuçlarını öngörebilmek hasta ve cerrah için işlemin olası komplikasyonlarını görebilmek ve önlem alabilmek açısından oldukça faydalı olacaktır. Bu sebeple çalışmamızda amacımız fleksör zon 2 yaralanması olan olgularda tek/çift aşamalı tendoplasti ve greft kullanımı gerektiren durumlarda Ekstensör Digitorum Longus(EDL) ve Palmaris Longus(PL) tendon greftlerinin fonksiyonel sonuçlarının Strickland formülü kullanılarak karşılaştırılmasıdır.

Materyal-Metod: Çalışmamızda; 2018 ila 2023 yılları arasında kliniğimize başvuran ve fleksör zon 2 yaralanması bulunan hastalar araştırmaya dahil edildi. Hastalar tendon rekonstrüksiyonu uygulanan ve EDL veya PL tendon grefti kullanılan hastalardır. Çalışmada hastanın cinsiyeti, hastanın yaşı, dominant eli, mesleği, yaralanma türü, tek veya çift seans tendoplasti uygulaması, kullanılan tendon grefti, düzenli fizik tedavi öyküsü, postoperatif 3. aydaki Strickland Formülü skoru kaydedildi (Figür 1). Sonuçlar, kullanılan tendon greftinin cinsi, seans sayısı ve fizik tedavi öyküsü açısından karşılaştırıldı.

Bulgular: Araştırmaya yaş ortalaması 30,78±15,66 yıl, 15'i erkek, 12'si kadın olmak üzere tendoplasti işlemi uygulanan toplam 27 hasta dahil edildi. Tendoplasti işlemi, hastaların 11'ine tek, 16'sına çit seansta uygulandı. Hastaların 17'sine (%63) PL, 10'una (%37) ise EDL tendon grefti uygulandı. Hastaların ortalama Strickland Skoru %46,1±29,5 olarak hesaplandı. Tek seansta tendoplasti yapılan hastaların Strickland formülü ortalamasının istatistiksel olarak anlamlı derecede yüksek olduğu saptandı (t=2,968; p=0,007). Cerrahi işlem yapılma seansı ayrımı olmaksızın kullanılan tendon greft tipine göre hastaların Strickland formülü ortalamasında istatistiksel olarak anlamlı bir farklılık saptanmadı (p>0,05). Fakat tek seansta yapılan işlemlerde EDL grefti uygulanan hastalarda Strickland formülü ortalamasının istatistiksel olarak anlamlı derecede daha yüksek olduğu saptandı (t=2,701; p=0,024). Ayrıca fizik tedavi uygulanan hastalarda Strickland formülü düzeyinin daha iyi olduğu görüldü (t=3,898; p=0,001).

Tartışma: Çalışmamızda elde edilen sonuçlara göre tek seanslı tendon onarımlarında elde edilen Strickland formüllerinin çift seanslı onarımlara kıyasla anlamlı olarak daha yüksek olduğu görülmüştür. Tek seanslı işlemlerde daha az yapışıklık görülmesi, pulley yapısının daha az bozulmuş olması, fizik tedavi sürecine kooperasyonun daha kolay olması gibi etkenlerin üstünlük yarattığı düşünülebilir. Bu sebeple A2 ve A4 pulley yapısının korunduğu olgularda tek seanslı tendoplastinin üstünlüğü göz ardı edilmemelidir.

Çalışmamız, literatürde EDL ve PL tendon greftleriyle uygulanan tendoplasti olgularını ortalama aktif hareket açısından karşılaştıran ilk çalışma olma özelliğini göstermektedir. Aynı zamanda çalışmamızda 10 hastada EDL tendonu greft olarak kullanılmıştır ve bu seri literatürde EDL tendonun greft olarak kullanıldığı önemli bir seridir. Elde ettiğimiz bulgulara göre seans ayrımı yapılmadığında kullanılan tendon greftinin ortalama aktif hareket açısından anlamlı farkı olmadığı görülmüştür. Ancak tek seanslı tendoplasti yapılan olgularda EDL tendon greftinin PL tendon greftine kıyasla Strickland formülünün anlamlı şekilde daha yüksek olduğu görülmüştür (Figür 2). Fizik tedavi sürecine uyum sağlayan hastalarda ise Strickland formülü sonuçlarının anlamlı derecede yüksek olduğu görülmüştür.

Sonuç olarak, tendon grefti ile tendoplasti planlanan hastalarda tek seanslı işlemlerin daha üstün olduğu gözardı edilmemelidir. Tek seanslı işlemlerde EDL tendon grefti PL'ye kıyasla daha iyi sonuçlar vermektedir. Ameliyat sonrası dönemde iyi sonuçlar elde etmede fizik tedavi süreci önemini korumaktadır.

Anahtar Kelimeler: fleksör tendon onarımı, tendon grefti, Strickland formülü, tek-çift aşamalı tendoplasti, ekstensör digitorum longus

Figür 1

Strickland's evaluation systems

Score	Original Strickland %	Adjusted Strickland %
Excellent	85-100	75-100
Good	70-84	50-74
Fair	50-69	24-49
Poor	< 50	0-24

$$\text{Strickland} = \frac{\text{(active flexion PIP + DIP)} - \text{(extension deficit PIP + DIP)}}{175^\circ} \times 100\%$$

Strickland formülü

Figür 2

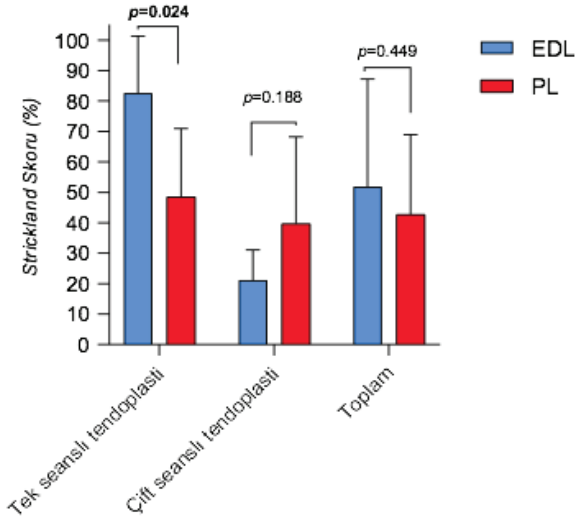

Tek/Çift Aşamalı Tendoplastide EDL ve PL Tendon Greftlerine Göre Strickland Skoru Değerlendirmesi

SB-028
Yapay Zeka Destekli Sohbet Motoru Üst Ekstremite Açık Yaralanmalı Hastalarda Tanıyı Tahmin Edebilir Mi? Karşılaştırmalı Klinik Çalışma

Muhammet Okkan, Zeynel Mert Asfuroğlu
Mersin Üniversitesi Tıp Fakültesi, Ortopedi ve Travmatoloji Anabilim Dalı, El Cerrahisi Bilim Dalı, Mersin

Amaç: Yapay zeka alanındaki gelişmelere paralel olarak yapay zeka destekli sohbet motorlarının günlük yaşamda kullanım sıklığı artış göstermektedir. Tıp alanında da bu programların kullanımı artmaktadır. Yapmış olduğumuz çalışmada üst ekstremitede açık yaralanması olan hastaların ön tanı aşamasında yapay zeka destekli sohbet motoru kullanımının etkinliği test edilmiştir.

Yöntem: Çalışmaya Ekim 2023 ile Ocak 2024 yılları arasında üst ekstremite açık yaralanması nedeniyle acil servise başvuran ve el cerrahisi bilim dalı tarafından tendon, damar ve sinir tamirlerinden en az biri uygulanan 71 hasta (64 erkek, 7 kadın) dahil edildi. Hastaların ön tanıları için yapay zeka destekli sohbet motoru olarak ChatGPT (Generative Pre-Trained Transformer, OpenAI, San Francisco, ABD) programı kullanıldı. Tüm hastalar için ameliyat öncesi fizik muayene bulguları aynı standart ile programa girildi. Elde edilen ön tanı bilgileri ameliyat sırasında elde edilen kesin tanı bilgileri ile karşılaştırıldı.

Bulgular: Hastaların yaş ortalaması 33,7 yıl idi. 32 hastanın sağ, 39 hastanın sol tarafı etkilenmişti. 44 hastanın eli, 6 hastanın el bileği ve 21 hastanın ön kolu etkilemişti. Tüm hastaların yaralanması tek taraflıydı. Yapay zeka sohbet motorunun elde ettiği ön tanılar için; 18 hastanın (%25,3) ön tanısı kesin tanı ile uyumlu idi. Tek yapı yaralanmasında 16 hastanın (%57,1), çoklu yapı yaralanmasında ise 6 hastanın (%13,9) ön tanı ve kesin tanılarında uyum mevcut idi. 32 tendon yaralanmasının (%45,1), 52 damar yaralanmasının (%73,2) ve 46 sinir yaralanmasının (%64,7) ön tanılarının kesin tanılar ile uyumlu olduğu görüldü. Yaralanmalar bölgesel olarak değerlendirildiğinde ön tanı ve kesin tanı uyumunun en yüksek olduğu anatomik bölgenin ön kol bölgesi olduğu tespit edildi (%80.9). Ön tanı doğruluğunun tendon için proksimale doğru gidildikçe azaldığı, damar ve sinir yaralanmalarında ise proksimale doğru gidildikçe arttığı görüldü. Birden çok yapının eşlik ettiği yaralanması olan hastalarda ön tanı doğruluk oranının azaldığı tespit edildi.

Sonuç: Yapay zeka destekli sohbet programlarının kesin tanı amaçlı kullanılması mevcut alt yapı ile şu an için mümkün değildir. Ancak ileri dönemlerde yapay zeka programlarının alt yapı gelişmeleri ile birlikte bu programların özellikle birinci basamak sağlık hizmeti sunan kurumlarda sevk öncesi kullanımının mümkün olabileceğini düşünmekteyiz.

Anahtar Kelimeler: tanı doğruluğu, üst ekstremite açık yara, yapay zeka

SB-029
Dermatofibrosarkoma Protuberans: Tek Merkezli Bir Deneyim

Mehmet Demir, Can Ege Yalçın, Ersin Yavuz, İsmail Özpür, Levent Demir, Oğuz Yıldırım, Furkan Taner Okur, Çağlar Yılmaz, Anıl Demiröz, Oğuz Çetinkale
İstanbul Üniversitesi-Cerrahpaşa Cerrahpaşa Tıp Fakültesi, Plastik, Rekonstrüktif ve Estetik Cerrahi Ana Bilim Dalı, İstanbul

Arka plan Dermatofibrosarkom protuberans (DFSP), dermal ve subkutan dokuları etkileyen, nispeten yavaş büyüyen yapısını korurken lokal agresiflik gösteren nadir bir tümördür. Genellikle lokal düzeyde yüksek bir nüks oranı sergiler. Bu çalışma, tek merkezli bir kohortta DFSP'nin lokalizasyon paternleri ve cerrahi yaklaşımımız hakkında bilgi vermeyi amaçlamaktadır.

Gereç ve Yöntem: Ocak 2000-Aralık 2023 tarihleri arasında dermatofibrosarkom nedeniyle geniş rezeksiyon uygulanan hastalar retrospektif olarak değerlendirildi. Demografik bilgiler, tümör özellikleri, rezeksiyon sınırları, rekonstrüksiyon yöntemleri ve takip olayları kaydedildi.

Bulgular: Çalışmaya toplam 63 hasta dahil edildi. Hastaların 25'i (%39,7) kadın, 38'i erkekti. Ortalama yaş 42.1 ± 14.8 idi. Tümörler 15 olguda (%23.8) sırt bölgesinde lokalize idi. Fibrosarkomatöz değişiklikler 4 hastada gözlendi. Tümörlerin çoğunluğu gövde çevresinde (%34.9) ve daha sık olarak deltopektoral bölgede (%68.2) bulundu. Tümörün görülme sıklığı ekstremitede daha distale doğru ilerledikçe azaldı ve tümörler proksimal ekstremitelerde daha yaygındı. Ortalama defekt boyutu 10,9 ± 5,0 cm x 8,3 ± 3,9 cm idi. Olguların yarısından fazlasında (%65) flep kullanılması gerekti ve en sık trapezius flebi kullanıldı.

Sonuçlar: Dermatofibrosarkom protuberens nadir görülen lokal agresif bir sarkom türüdür. Primer tümör bölgesi sıklıkla santral gövdedir. Yavaş ilerleyen, büyük boyutlara ve geniş cerrahi sınırlara ulaşan tümörler sıklıkla mikrocerrahi doku transferlerini gerektirir.

Anahtar Kelimeler: Dermatofibrosarkoma Protuberans, Rekonstrüksiyon, Yumuşak doku sarkomları

Dermatofibrosarkom



Dermatofibrosarkom



SB-030

Perinedeki Doku Kayıplarının Onarımında Farklı Seçenekler

Mehmet Can Nergizoğulları, Dicle Aksöyler, Erol Kozanoğlu, Ufuk Emekli
İstanbul Üniversitesi İstanbul Tıp Fakültesi, Plastik, Rekonstrüktif ve Estetik Cerrahi Ana Bilim Dalı, İstanbul

Giriş: Perineal doku defektleri birçok etyolojik nedenden dolayı ortaya çıkabilirler. Bu çalışmada travma, enfeksiyon anorektal veya vajinal/skrotal kanserli hastaların abdominoperineal rezeksiyon veya pelvik ekzenterasyon sonucu oluşan defektlerinin onarımı için Vertikal Rektüs Abdominis Miyokutan Flebi(VRAM), Profunda Arter Perforatör Flebi(PAP), Transvers Üst Grasilis Miyokutan Flebi (TUG) gibi pediküllü bölgesel fleplerin kullanılması ve sonuçları karşılaştırıldı.Bu çalışmanın amacı perinedeki açık yaralanmaların onarımında ve rekonstrüksiyonunda farklı flep çeşitlerinin kullanmanın sonuçlarını değerlendirmektir.

Hastalar ve Yöntem: Kurumumuzda 3 yıllık bir süre içinde (2020-2023) anorektal, vajinal, skrotal kanserler, travma veya enfeksiyon nedeni ile pelvik defekti olan 5 hasta cerrahi olarak tedavi edildi. 4 hastaya Transpelvik VRAM flebi 1 hastaya kombine TUG-PAP flebi uygulandı. Hastaların verileri toplandı ve karşılaştırıldı. Hastalar yaş, cinsiyet, meslek, doku kaybının etyolojisi, uygulanan ameliyat ve kullanılan flebinin boyutları, drenaj miktarı ve postop dönem tedavi ve morbiditeleri ve komplikasyonları değerlendirildi ve kaydedildi.Hastalar obezite, herni, sigara kullanımı, steroid tedavisi gibi yara yeri komplikasyonlarını artıracak risk faktörleri açısından da değerlendirildi.

Bulgular: 2020-2023 tarihleri arasında anabilim dalımızda Genel Cerrahi, Üroloji ve Kadın Doğum ile kombine olarak 5 hastadan dördüne anorektal kanser, birine vulva kanseri nedeni ile perine rekonstrüksiyonu uygulandı. Anorektal kanser nedeni ile bir hastaya kombine PAP- TUG, diğer dört hastaya VRAM ile perine onarımı yapılmıştır. Bu hastaların 3ü kadın 2 si erkektir. Bu hastaların ortalama yaşı 42dir. Ortalama takip süresi 2-12 aydır. Hastaların defektlerinin boyutları sırasıyla 3x3 cm, 10x8 cm, 4x5 cm, 10x7 cm, ve bir hastanın dışardan görünen cilt defekti olmamasına rağmen flep ölü boşluğu doldurmak için içeri gömüldü. Çalışmamızda beş hastanında flep viyabilitesi iyi olarak değerlendirildi. Kombine PAP-TUG flebi uygulanan hastanın radyoterapi öyküsü ile bağlantılı olarak takiplerinde yara yerinde ayrışma görüldü ve 1 ay sonrasında Gluteal rotasyon flebi yapıldı.

Sonuçlar: Perinedeki açık yaralar farklı etyolojiler ile oluşmakla birlikte farklı onarım yöntemleri ile de tedavi edilebilirler.VRAM flebi, sağladığı yüksek hacim, kütle ve güvenilir kan dolaşımı sayesinde geniş perine doku defektlerinin onarımında temel seçeneklerden biridir. Bunun yanında PAP ve TUG flepleri gibi mikrocerrahi diseksiyon gerektiren diğer fleplerde akılda tutulmalıdır.

Majör donör saha komplikasyonları, Flebe özgü perineal yara komplikasyonları ve hastaların mortalitesi ve morbiditesi değerlendirildi. VRAM PAP/TUG flebi, pelvik ekzenterasyon ve KT/RT gerektiren ilerlemiş hastalığı olan hastalarda pelvik rekonstrüksiyon için nispeten düşük oranda donör ve alıcı bölge komplikasyonları ile güvenilir ve güvenli bir yöntemdir. Tümör vakalarında rezeksiyonla oluşturulan büyük pelvik/perineal defektler için flep rekonstrüksiyonunun primer kapatma yöntemlerine göre daha az yara komplikasyonuna neden olduğu gösterilmiştir. Flepler, pelvik ölü boşluğu yok ederek, ışınlanmış ve yaygın olarak kontamine olan bölgeye sağlıklı, iyi vaskülarize doku sağlar. Pelvik egzenterasyon sonrası peroneal yara komplikasyonu %25 ve %

50 arasındadır. Pelvik egzenterasyon defektleri primer kapatılan hastalrın komplikasyon oranları, VRAM flepleri ile kapatılanlara göre daha fazladır. Oluşan yara komplikasyonlarının iyileşme hızı primer kapatılanlara göre daha yüksektir. Pelvik egzenterasyon sonrası radyasyon alan hastalarda primer kapama rahatlıkla yapılabilse bile flep yapılması daha faydalıdır. Bu hastalarda anlamlı olarak perineal apse oranı, yara ayrılması ve sıvı kolesksiyonu nedeniyle drenaj öyküsü daha düşüktür. Bu hastalarda defekt rekonstrüksiyonu açısından ek olarak İnferior Gluteal Arter Perforatör Flebi, İnternal Pudental Arter Perforatör Flebi, izole unilateral/bilateral Grasilis Kas Flebi, DIEP flebi kullanılabilir, literatürde kullanımları vardır.

Anahtar Kelimeler: Perine Defektleri, Flep, VRAM, PAP, TUG

Pelvik egzenterasyon sonrası oluşan defekt



Pelvis; mesane, rektum ve üreme organlarını içeren oval bir boşluktur. Kadın anatomisinde yumurtalıklar, fallop tüpleri ve rahim üreme organlarını oluştururken, erkeklerde prostat ve çeşitli kanallar ve bezler mevcuttur. Pelvik ekzenterasyon, diğer tedavi yöntemlerine yeterli yanıt vermeyen kanserli dokuyu yukarıda belirtilen organları da içine alacak şekilde radikal bir cerrahi operasyon ile çıkarma yöntemidir.

Pelvik egzenterasyon sonrası defektin VRAM flebi ile onarımı



Rektus abdominis kasi 6-7-8. Kostal kıkırdaklardan başlar ve pubik kemiğe yapışır. Iki dominant pedikülü vardır. Süperiorda internal torasik arterin dahi olan süperior epigastrik arterden, inferiorda eksternal iliak arterin dalı olan derin inferior epigastrik arterden beslenir.derin inferior epigastrik arter, eksternal iliak damarlardan inguinal ligamentin 6 cm üzerindeki noktadan köken alır. Damar posterior rektus kilifina arcuat çizgiden ve ASIS seviyesinden girer. Genellikle medial ve lateral dallanna aynlarak kasın medial ve lateralini besler. VRAM flap cilt adası genellikle paraumblical kas ve deri perforatörleri içerecek şekilde tasarlanır.

SB-031
Mikrocerrahi Yöntem ile Onarımı Mümkün Olmayan Baş Boyun Bölgesi Defektlerinin Onarımı İçin Farklı Bir Seçenek: Göğüs Ön Duvarı

Ömer Faruk Akpınar, Dicle Yaşar Aksöyler, Erol Kozanoğlu
İstanbul Üniversitesi İstanbul Tıp Fakültesi, Plastik Rekonstrüktif ve Estetik Cerrahi Anabilim Dalı, İstanbul

Giriş: Baş boyun bölgesinde oluşan defektler; oral bölge ve farinks kanserleri, cilt tutulumu yapan kanserler ve derinin birincil kanserlerinin çıkarılması sonrası oluşabileceği gibi baş-boyun bölgesindeki kanserlerin tedavisinde kullanılan radyoterapi sonrası deriden dışarı çıkan yabancı maddeler (rekonstrüksiyon plağı) ile ortaya çıkabilmektedir. Baş-boyun bölgesindeki oluşan defektlerin rekonstrüksiyonunda günümüz cerrahi şartları göz önünde bulunduracak olursak altın standart yöntem serbest doku nakilleriyle onarım görülmektedir. Ancak ileri yaş, hastaya ait uzun süreli anesteziyi tolere edemeyecek komorbiditeler, baş-boyun bölgesinde yeterli alıcı damar olmaması gibi nedenler bizi farklı rekonstrüksiyon yöntemlerine yönlendirmektedir. Biz de bu gibi durumlar sonucu mikrocerrahi yöntemleri kullanılarak onarım yapılamayacak hastalarda baş-boyun bölgesindeki defektlerinde yaygın olarak kullanılan göğüs ön duvarı kaynaklı pediküllü fleplerden bahsetmek istiyoruz. Göğüs ön duvarı kaynaklı flepler başlıca pektoralis major myokutanöz flebi (PMMF), deltopektoral fasyokutanöz (DPF) ve servikopektoral fasyokutanöz (SPF) flepleridir.

Hastalar ve Yöntem: Kliniğimizde Ocak 2023 ile Ocak 2024 arasında göğüs ön duvarı kaynaklı pediküllü flep yapılan 5 hastamızda yaşadığımız tecrübelerimizi paylaşmak istiyoruz. Hastalar retrospektif taranmıştır. Hastalarımızın ortalama yaşı 72±4 olup 3 kadın ve 2 erkek hasta çalışmaya dahil edilmiştir.

Bulgular: Kliniğimizde retrospektif taranan 3 hastaya PMMF'yle rekonstrüksiyon gerçekleştirdik. Bu hastalardan ilkine onkolojik cerrahi sonrası gelişen mandibula defekti için rekons plağı koyulan hastanın radyoterapi sonrası plak ekspozisyonu görülmüş ve cilt defekti için PMMF tercih edilmiştir. Bir diğer hastamıza skuamöz hücreli karsinomun(SCC) boyun bölgesine metastazının cilde fistülize olması sonucu radikal boyun diseksiyonu ile birlikte cilt rezeksiyonu yapılmış oluşan yumuşak doku defekti pektoralis majör flebi ile onarılmıştır. Alt dudağı kaplayan SCC nedeniyle başvuran hastamıza bilateral üst boyun diseksiyonu total alt dudak eksizyonu ve segmenter mandibulektomi yapılmış olup oluşan defekt 5. kosta ile birlikte kaldırılan kas deri kıkırdak flebi ile onarılmıştır. Bir hastamızda boyun bölgesinde var olan bazal hücreli karsinom(BCC) kitlesine yönelik rezeksiyon sonrası defekt için DPF'yle onarım gerçekleştirdik. Bir hastamızda ise sol malar bölgesinde progresyon göstermiş SCC'ye yönelik rezeksiyon ve boyun diseksiyonu sonrası oluşan geniş defektin rekonstrüksiyonunda SPF ile onarım sağlanmıştır.

Tartışma: Pektoralis major flebinin ana avantajları arasında güvenilir, hızlı diseksiyon ve flep tasarımının çok yönlülüğünün yanı sıra vasküler yapıları örtme amaçlı kullanım için yeterli hacim bulundurmaktadır. Mandibula kemik defektlerin rekonstrüksiyonu için kostal kemik flebe dahil edilebilir. PMMF kaldırırken konvansiyonel tekniğe uygun olarak meme başının medialinden cilt adası tasarlanır. Daha büyük cilt adası gerektiren durumlarda flebin alt sınırı rektus abdominis kas fasyası dahil edilerek büyük defektlerin onarımında tercih edilmiştir. Uzun dönemde

kas hacmini azaltmak amacıyla ve kas kontraksiyonları engellemek için pedikül diseksiyonu yapılarak lateral pektoral sinir transekte edildi. Serimizde boyun lateralindeki daha minör defektlere yönelik olarak ikinci ve üçüncü internal mammarian arter perforatörlerinin beslediği DPF kullanılmıştır. Servikopektoral flebi ise özellikle orta yüz bölgesindeki defektlerde ve meme yapısını bozmamak için özellikle büyük cilt adalı doku gereksinimi olan kadın hastalarda tercih edilmiştir. Bu flep hem ince olması hem de yüz bölgesiyle renk uyumuna sahip olması nedeniyle yüz lateralinde zigoma arkına kadar uzanarak uygun fonksiyonel ve estetik rekonstrüksiyon sağlanmaktadır.

Sonuç: Sonuç olarak onkolojik rezeksiyon ile birlikte radyoterapi gereksinimi söz konusu olduğunda hastalar için kısa ameliyat süresi sağlayan mikrocerrahi yöntemlere göre daha rahat uygulanabilir olan ve çeşitli çalışmalarda radyoterapi ile ilişkili daha az komplikasyon oranları bildirilen göğüs ön duvar kaynaklı bölgesel flepler iyi bir alternatiftir.

Anahtar Kelimeler: Baş-boyun rekonstrüksiyonu, Deltopektoral flep, Göğüs ön duvarı, Pediküllü flep, Pektoralis majör flebi

Baş boyun bölgesindeki defektlerin göğüs ön duvarı kaynaklı pediküllü flepler ile onarımı



A1-A2-A3 Boyundaki SCC metastazının cilt rezeksiyonu ile birlikte radikal boyun diseksiyonu sonrası oluşan defektin pektoralis majör flebi ile onarımı ameliyat öncesi ve sonrası fotoğrafları B1-B2-B3 Sol malar bölgede progresyon göstermiş SCC kitlesine yönelik rezeksiyon ve boyun diseksiyonu sonrası oluşan defektin servikopektoral flebi ile onarımı ameliyat öncesi ve sonrası fotoğrafları C1-C2-C3 Alt dudakta SCC kitlesine yönelik rezeksiyon sonrası oluşan defektin 5.kosta dahil edilerek hazırlanan pektoralis majör flebi ile onarımı ameliyat öncesi sonrası fotoğrafları

SB-032

Cerrahi Geciktirme ile Masif Sırt Defektlerinin Rekonstrüksiyonu

Burak Özkan, Süleyman Savran, Çağrı A. Uysal, Khalid Zeynalov
Başkent Üniversitesi Tıp Fakültesi, Plastik, Rekonstrüktif ve Estetik Cerrahi Ana Bilim Dalı, Ankara

Giriş: Geciktirme (Delay) fenomeni, iskemik ön koşullandırmadan sonra dokunun neovaskülarizasyonunu tanımlar. Kullanıldığında, geciktirme fenomeni, flep sağkalımını teşvik eder ve geleneksel fleplerde uzunluk-genişlik oranını artırır. İyi planlanmış perforatör flepler, gerilim olmadan defektleri kapatırken, perforasomların bilinmeyen vaskülaritesi nedeniyle kapatılan geniş defektlerde beslediklerin alanın boyutu ve başarı oranı öngörülemezdir. Bu çalışmada cerrahi geciktirmeden faydalanılarak, posterior gövde geniş defektlerinde perforatör fleplerinin boyutunu artırmayı amaçlıyoruz.

Malzeme ve Metod: 2019 ve 2020 yılları arasında, on hastada (altı kadın, dört erkek) cerrahi geciktirme yapılmış perforatör fleplerle posterior gövde rekonstrüksiyonu gerçekleştirildi. Etyoloji, defekt boyutu, flep boyutu ve türleri, postoperatif komplikasyonlar ve uzun vadeli sonuçlar retrospektif olarak incelendi. Defektlerin etyolojisi sırasıyla meningomyelosel, yumuşak doku sarkomu ve bası ülserleriydi. Defektle lomber, interkostal ve torakodorsal perforatör fleplerle kapatıldı.

Cerrahi Teknik: Flepler tek taraflı veya çift taraflı olarak planlandı. Perforatörler preoperatif olarak el Doppleri kullanılarak lokalize edildi. İlk seansta, geciktirme kesileri flep hattı boyunca yapıldı. Perforatör flepler bir hafta sonra kaldırıldı ve defektler kapatıldı.

Sonuçlar: Ortalama defekt boyutu 375 cm² idi. Ortalama flep boyutu 420 (202-625 cm²) idi. Donör bölge yedi hastada birincil olarak kapatıldı. İki hastada yüzeyel kalınlıkta cilt grefti gerekti. Bir hastada donör bölgesi sekonder iyileşme ile kapatıldı. Flep kaybı olmadı. İki hastada sırasıyla ameliyat sonrası hematoma rastlandı. İki hafta sonra, seroma ve donör bölgesi dehisansı sırasıyla iki ve bir hastada görüldü.

Sonuçlar: Geciktirme fenomeni, random patern lokal fleplerde olduğu gibi perforatör fleplerde de kullanılabilir. Perforasom alanları geciktirme kesisi ile genişletilebilir. Posterior gövdenin geniş defektleri iyi bir planlama ile geciktirilmiş perforatör flepler ile güvenli bir şekilde kaplanabilir.

Anahtar Kelimeler: Delay fenomeni, perforatör flep, sırt rekonstrüksiyonu

Resim 1



Cerrahi geciktirme yapılarak perforatör flebin kaldırılması. 0. Gün de flep insize edilir. 7. Günde kaldırılır.

Resim 2



Cerrahi geciktirmeli lomber arter perforatör flepleri ile kapatılmış totale yakın gluteal defekt

Resim 3



Cerrahi geciktirme yapılmış perforatör flepler ile kapatılmış dev sarkom defekti

SB-033
Umblikus ve Poplitea Arasındaki Defektlerin Onarımda Pediküllü ALT flebi ile Tecrübelerimiz

Burak Özkan, Abdullah Kizmaz, Süleyman Savran, Mehdi Ghorbani, Çağrı A. Uysal

Başkent Üniversitesi Tıp Fakültesi, Plastik, Rekonstrüktif ve Estetik Cerrahi Ana Bilim Dalı, Ankara

Giriş: Pediküllü ALT flebi, göbek deliği ile diz arasındaki defektlerin kapatılması için kullanılmaktadır. Cerrahi başarı, özellikle medial uyluk, inguinal bölge, diz bölgesi ve göbek deliği gibi uzak mesafelerin rekonstrüksiyonunda pedikül içindeki lateral dalların dikkatli izolasyonu ve güvenli tünelizasyon ile sağlanabilir. Bu çalışmadaki amacımız çeşitli anatomik bölgelerdeki defektlerin kapatılmasında pediküllü anterolateral uyluk (ALT) flebi kullanımının etkinliğini ve sonuçlarını değerlendirmeyi amaçlamaktır

Yöntem: 2019 ve 2024 yılları arasında pedikül ile ALT flep rekonstrüksiyonu geçiren on iki hasta (7 erkek, 5 kadın) kohortunda retrospektif bir analiz yapıldı. Hastaların ortalama yaşı 56 yıl idi (aralık: 32-72). Defektler, inguinal bölge (n=4), trokanterik bölge (n=3), medial uyluk (n=2), posterior uyluk (n=1), diz laterali ve göbek deliği (n=1) içeriyordu. Defektlerin etyolojisi çeşitliydi, en yaygın nedenler anjiyografi ile ilişkili deri defektleri, hematoma, protez vasküler enfeksiyon, yanık yaralanmaları, karın cerrahisi sonrası yara açılması ve sarkoma rezeksiyonlarıydı. Perforatör seçimi el Doppler ile yapıldı. Deri adası pedikül uzunluğunu belirlemek için titiz bir planlama yapıldı.

Bulgular: ALT flep işlemi için ortalama operasyon süresi 2,7 saat idi (aralık: 2-4 saat). Fleplerle ilişkili erken veya geç komplikasyon gözlenmedi. Tüm vakalarda dönor saha primer kapatıldı.Hastanede kalma süresinin ortalama süresi 7 gün idi (aralık: 4-18 gün)

Sonuç: Ters akım flepleri için preoperatif anjiyografik değerlendirme önerilir. Posterior uyluğa transferlerde flebi tensor fascia latas altına tünellemenin, kas-tendon sıkışmasından kaynaklanan komplikasyonları göz önünde bulundurulmalıdır. Serimizde gözlenen düşük komplikasyon oranı, titiz preoperatif planlama ve pedikül disseksiyonuna bağlanabilir. Alıcı bölgenin elastikiyeti, deri adası boyutunu belirlerken dikkate alınmalıdır. Tecrübemiz, pediküllü ALT flebinin güvenliği ve etkinliğini desteklemektedir.

Anahtar Kelimeler: ALT flep, gövde ve ektremite rekonstüksiyonu, uykuk rekonstrüksiyonu

Resim 1

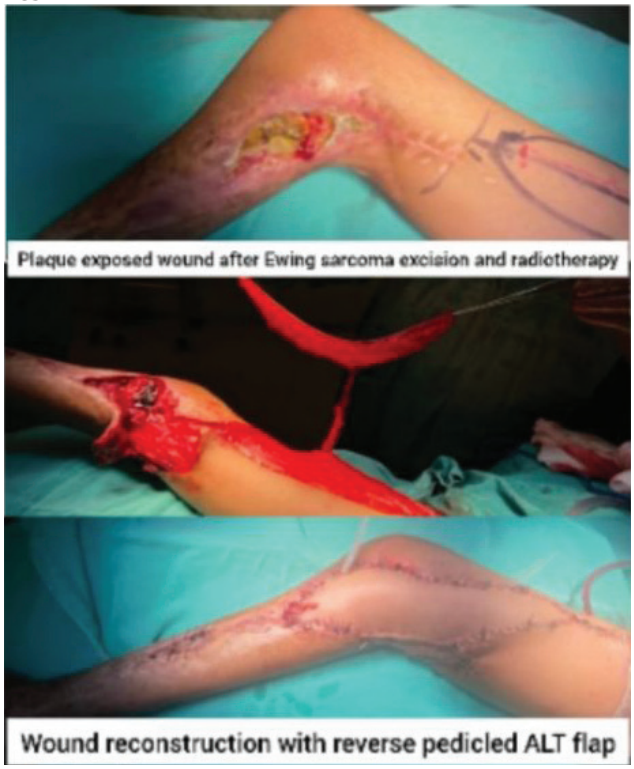

Pedilüllü ALT Flebinin ters akımlı şekilde diz bölge

Resim 2



Pediküllü ALT flebinin posterior uyluga transferi

Resim 3

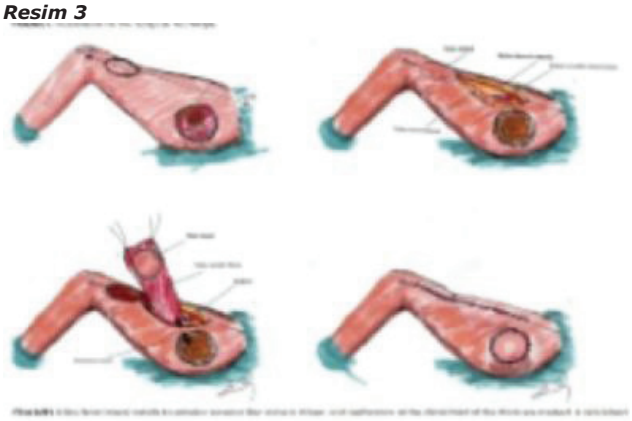



Pedilküllü ALT flebinin trokanterik bası yarasında kullanılması

SB-034

Kolayca Tasarlanan Keystone Flebi Modifikasyonunun Farklı Anatomik Lokalizasyonlarda Kullanılması

Burak Özkan, Khalid Zeynalov, Süleyman Savran, Cagri A. Uysal
BaşkentÜniversitesi Tıp Fakültesi, Plastik Rekonstrüktif ve Estetik Ana Bilim Dalı, Ankara

Giriş: Keystone Flep tekniği, kapsamlı doku disseksiyonu ihtiyacını en aza indirecek şekilde tasarlanmış olup, yakındaki sağlıklı dokuları korumayı ve prosedürün genel invazifliğini azaltmayı amaçlar, böylece potansiyel olarak daha hızlı iyileşmeye ve ameliyat sonrası komplikasyonların azalmasına yol açar. Keystone Flep, flep ve çevre dokular arasındaki gerilimi yeniden dağıtmak için özel olarak tasarlanmıştır. V-Y ilerletme flebi tasarımını kullanarak, gerilim kuvvetlerini primer kapatma hattından uzaklaştırarak yaranın açılması riskini azaltabilir ve yaranın daha iyi iyileşmesini sağlayabilir. Flebi üç yönden ilerletmek için başka bir V-Y İlerleme ekleyerek geleneksel Keystone flep tasarımını değiştirdik.

Materyal-Yöntem: 2020-2023 yılları arasında alt ekstremitede 6, gövdede 5, üst ekstremitede 3 ve boyun rekonstrüksiyonunda 1 vaka olmak üzere 15 adet modifiye Keystone flep uygulandı.

Bulgular: Hastaların yaş ortalaması 58 (18-77) idi. Ortalama takip süresi 14 aydı (6-24). Tüm flepler hayatta kaldı. Erken veya geç komplikasyonla karşılaşılmadı.

Sonuç: Modifiye Keystone flep tasarımımızın gerilimsiz, minimal disseksiyon ve benzer doku rekonstrüksiyonu gibi avantajlara sahip olduğuna inanıyoruz. Modifiye flebin vücudun farklı bölgelerindeki orta ve büyük çaplı defektlerde kullanılabileceğini düşünüyoruz.

Anahtar Kelimeler: Keystone flep, perforatör flep, modifikasyon

Resim 1

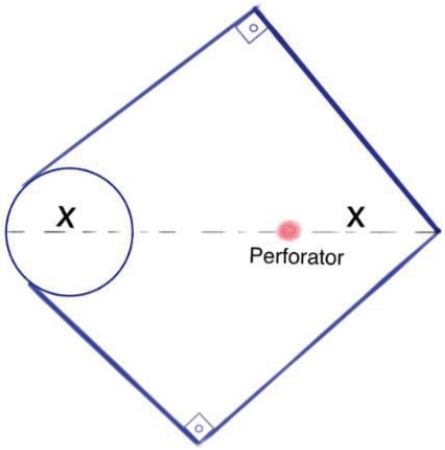

Defekt teğet geçecek şekilde bir karenin köşegeni şeklinde planlanır.

Resim 2





Sırt ve dizde flebin kullanılması

SB-035
Perine defektli hastalarda İnternal Pudendal Arter Perforatör Flep ile Rekonstrüksiyon Deneyimlerimiz

Perçin Karakol, Mert Noyan Dabak, Zeki Çelik, Kurtuluş Öz, Agit Sulhan, Osman Şamil Sevindik, Yalçın Akbulut

Plastik Rekonstrüktif ve Estetik Cerrahi kliniği, Sağlık Bilimleri Üniversitesi,Başakşehir Çam ve Sakura Şehir Hastanesi, İstanbul, TÜRKİYE

Giriş: Perine bölgesindeki defektler travma enfeksiyon gibi birçok nedene bağlı olabilmekte olup, defektin kapatılması ve kapatılan defektin takibi açısından son derece zorlu bir bölge olarak değerlendirilir. Pudental arter internal iliak arterin dalıdır. Sakrotüberöz ligamentin altından ve transvers perineal kasın derininden geçerek perineal membranın derininden devam eder. Bu membranı delen cilt perforatörleri aracılığıyla perine cildini besler.(1) 2004 yılında Hashimato ve ark(2) tarafından farklı tipte pudental arter perforatör flepleri tanımlanmış ve yapılan anatomik incelemelerde 3-5 arasından perforatörün varlığı ortaya konulmuştur(3). Günümüzde pudental arter perforatör flepleri perinenin yumuşak doku rekonstrüksiyonunda güvenilir bir alternatif olarak görülmektedir. Fournier ganreni,perinede cilt ve ciltaltı dokuların ilerleyici enfeksiyonu ile seyreden bir nekrotizan fasiit türüdür. Acil cerrahi olarak debridman ve geniş spektrumlu antibiyotik kullanımı tedavinin temel yapı taşlarıdır. Bunun yanında vacuum assisted closure(VAC) gibi tedaviler de kullanılabilir. Bu çalışmanın amacı skrotal ve perineal defektlerin rekonstrüksiyonunda internal pudental arter perforatör flebinin kullanımıyla ilgili deneyimimizi paylaşmaktır.

Metod: Bu çalışmada Çam ve Sakura Şehir Hastanesinde Ocak 2023–Ocak 2024 yılları arasında perine defekti olan 11 hastada IPAP flebi ile defekt onarımı, retrospektif olarak yaş, yapılan debridman sayısı, yatış süresi, defektin boyutu ve ek hastalıklar göz önünde bulundurularak değerlendirildi. Hastaların debridman ve VAC tedavisi ile rekonstrüksiyona hazır hale gelinceye kadar takip ve tedavisi sağlandı. Hasta litotomi pozisyonundayken iskiorektal fossa cilt işaretleyicisi ile işaretlendi. Defektin boyutuna ve perforanların lokalizasyonuna göre flep tasarlandı. Mevcut defektleri kapatmaya yönelik ortalama 10.2x6.4 cm boyutlarında cilt flepleri internal pudental arter perforatörlerinin uylukta lokalize olduğu noktalara göre tasarlandı. Perforatörlerin belirlenmesinde preoperatif ve intraoperatif el doppleri kullanıldı. İki hastada mevcut defekti kapatmaya yönelik bilateral IPAP flebi tasarlandı. İpsilateral bacak her zaman addüksiyonda tutulmuştur. Hastaların, genel durumları göz önünde bulundurularak anestezi yoğun bakım ünitesinde değil, plastik cerrahi servisinde takip edildiği görülmüştür. Ameliyat sonrası flep izlemi klinik gözlem ve geleneksel Doppler ultrasonografi veya ikisinin kombinasyonuyla yapıldı. Flepler takibinde renk, kanama, kapiller dolum, turgor ve sıcaklık açısından değerlendirildi.

Bulgular: Rekonstrüksiyon seçiminde lezyonların yaygınlığı, hastanın uyumu ve cerrahın deneyimi önemli yer tutmaktadır. Deri greftleri basit bir yöntem olmakla birlikte greft kontraksiyonu ve travmaya yatkınlığı endişe kaynağıdır. Öte yandan flep testiküler alan için daha iyi bir koruma sağlar ve kontraksiyonu daha azdır. İncelenen 11 hastanın'sı 7 fournier gangreni nedeniyle opere edildi. Hastaların hepsinin erkek olduğu saptandı. Ortalama yaş 58 olarak görüldü. (en küçük:43, en büyük:74) Hastaların ortalama hastaneden kalış sürelerinin 20.2 gün olduğu saptandı. (en kısa:8 gün, en uzun:50 gün) Opere edilen 8 hastanın DM hastalığına sahip olduğu görüldü. (%75) Opere edilen 11 hastanın 1 inde flep distalinde kısmi nekroz izlendi. Kısmi nekroz izlenen hastanın yaşlı, DM ve Hipertansiyon gibi ek hastalıklara sahip olduğu görüldü. Bir hastada seroma ve bir hastada hematom izlenmiş olup hiçbir hastada total nekroz izlenmedi. Hastalar postoperatif dönemde hemovac dren ile takip edilip, drenlerinden geleni<20 cc olduğunda drenler çekildi ve hastalar poliklinik takibe alındı.

Sonuç: IPAP flebi, postoperatif komplikasyon riskinin düşük olması, flep için güvenilir bir perfüzyon sağlaması, kolay uygulanabilir cerrahi olması, minimal donör alan deformitesi ve cilt dokusunun ince olması sebebiyle testise benzer bir doku olması ile skrotal ve perineal defekti olan olguların rekonstrüksiyon seçenekleri arasında uygulanabilecek güvenli bir seçenek olarak ortaya çıkmaktadır.

Anahtar Kelimeler: perine defekti, fournier gangreni, pudendal arter perforatör flep

SB-036
Kronik yara rekonstrüksiyonunda B planı; Aselüler Dermal Matriks !

Kurtuluş Öz, Zeki Çelik, Agit Sulhan, Abdullah Çölçınar, Musa Mert Tapkı, Perçin Karakol

Sağlık Bilimleri Üniversitesi, Başakşehir Çam ve Sakura Şehir Hastanesi, Plastik, Rekonstrüktif ve Estetik Cerrahi Kliniği, İstanbul

Giriş: Kronik yara, uygun tedaviye rağmen 3 aydan daha fazla süredir iyileşmeyen yaralardır. Kronik yaralarda yara iyileşmesi genellikle inflamasyon fazında kalmıştır. Rekonstrüktif mikrocerrahide geniş ve kapanması zor doku defektleriyle mücadele edilir. İmmünojenik nedenlerden dolayı bu defektleri kapatmak zordur. Özellikle kronik yaralarda, ekstrasellüler matriksin yapıtaşlarının bozulmasına neden olan inflamatuar ve proteolitik olaylar meydana gelmektedir. İmmünojenik olmayan ADM'ler; mühendislik ve tıptaki yenilikler ile doku defektlerini kapatmada klinik kullanıma girmesine rağmen hala araştırılmaya ve geliştirilmeye açıktır. ADM'ler; kollajen, elastin, laminin ve glikozaminoglikanlardan oluşurlar. ADM'lerin insan ve hayvan kaynaklı örnekleri bulunmakla birlikte sıklıkla sığır kaynaklı olan MatriDerm kullanılmaktadır. En sık meme, göğüs duvarı rekonstrükisyonlarında ve kronik yara iyileşmesinde kullanılmaktadır. ADM'ler kronik yaralarda deriyi yerine koymaktan çok yumuşak doku onarımını pekiştirmektedir ve KKDG'lerin beslenmesi ve tutunması için uygun mikroçevreyi sağlamaktadır.

Materyal-Metod: Çalışmamızda, Şubat 2023–Şubat 2024 tarihleri arasında polikliniğimize başvuran; diyabet ve travmaya sekonder doku defektleri olan 12 olguda ADM uygulaması sonrası yara yerleri retrospektif olarak değerlendirildi.

Bulgular: Bu çalışmaya 12 olgu dahil edildi (Şekil-1). Olguların 3'ü kadın, 9'u erkekti. Ortalama yaşları kadınlarda 52, erkeklerde 47,1 olarak değerlendirildi. En sık görülen semptom akıntılı, kötü kokulu yara olarak saptandı (%91,6). Olguların 4'ü (%33,3) alt ekstremitede diyabetik ülser, 2'si meme kanseri rekonstrüksiyonu sonrası doku defekti (%16,6), 6'sı (%50) ise yanık ve benzeri travma sonrası gelişen doku defektleriydi. Yara zeminlerinin ADM uygulaması sonrası, öncesine göre akıntının azaldığı, yaranın kapanma eğiliminde olduğu ve KKDG ile kombine

edildiğinde defektlerinin anlamlı derecede iyileşme eğiliminde olduğu gözlendi.
Tartışma: Yapılan bu çalışmada olgularımızın tümünde birkaç seans ADM uygulaması sonrasında yumuşak doku onarımının belirgin ölçüde gerçekleştiği ve yaraların kapanmaya hazır hale yaklaştığı gözlendi. Olgularımızın 10'unda ikili ve üçlü seanslar sonrasında ADM'yi KKDG ile destekleyerek yaraların kapandığı izlendi. Diğer iki meme rekonstrüksiyonu olgumuzdan birinde ise tek seansta yapılan ADM uygulamasıyla, diğerinde de ADM uygulaması ile eş zamanlı olarak KKDG uygulanarak kapsül kontraktürünün önüne geçildi. Çalışmamızda bu tedavi modalitesinin negatif yönlerine değinecek olursak; olgularımızın 2'sinde ADM uygulamasına sekonder seroma oluşumu, kalan 10 olguda ise ADM eliminasyonu gözlendi. Sonuçların literatürdeki çalışmalarla uyumlu olduğu izlendi. Bu çalışmada olgu sayısının azlığı ve yara iyileşmesinin objektif ölçütlere net olarak dayanmaması çalışmanın zayıf yanları olarak değerlendirildi.

Sonuç: Travma sonrası geniş doku defektleri, diyabetik ülserler ve meme rekonstrüksiyonu sonrası gelişen kapsül kontraktürü gibi durumlar; hastalarda yaşam kalitesini bozmakla beraber, tedavi edilmediği takdirde ciddi problemlere yol açmaktadır. Travmaya sekonder kemik ekspoze doku defektlerinde serbest veya pediküllü flep ile rekonstrüksiyonun uygun olmadığı hastalarda, ADM kullanımının KKDG ile desteklenerek doku defektlerini kapatmada iyi bir alternatif olduğu gözlendi. Bunun yanı sıra diyabete bağlı gelişen kronik yaralarda ADM kullanımının diyabetik ülserlerde KKDG ile kombine edilmesinin iyi bir alternatif olduğu gözlendi. Yine meme rekonstrüksiyonları sonrasında implant ekspozisyonu ve kapsül kontraktürü gibi durumlarla karşılaşıldığında ADM kullanımının bu defektleri kapatmada güncel tedavilerin yanında iyi bir alternatif olduğu gözlendi. Sonuç olarak bu çalışmamızda kronik yaraların, meme rekonstrüksiyonuna sekonder gelişen defektlerin, diyabetik ülser vb. yaraların tedavi stratejisinde serbest flep, greft gibi tekniklere alternatif olarak ADM de kombine edilerek kullanılmasının etkin bir şekilde yeri olduğu gösterildi. Çalışmadaki olgu sayısının azlığı sebebiyle daha geniş vaka grubuyla daha iyi sonuçlar elde edilebilir.

Anahtar Kelimeler: Aselüler Dermal Matriks (ADM), Doku defekti, Kısmi kalınlıkta deri grefti (KKDG)

Şekil-1

	YAŞ	DEFEKT NEDENİ	DEFEKT LOKALİZASYONU	DEFEKT BOYUTU	KOMORBİDİTE	YAPILAN TEDAVİLER
HASTA 1	15	ETİL ALKOL YANIĞI	SAĞ SERVİKAL BÖLGE	5X5 CM	YOK	MATRİDERM® + KKDG
HASTA 2	48	İŞ MAKİNESİ KESİSİ	SAĞ EL D2-D3 FLEKSÖR ZON 3	3X3 CM	YOK	MATRİDERM® + KKDG
HASTA 3	54	DM-2*	SOL AYAK KALKANEAL BÖLGE	8X8 CM	DM-2*, KAH**	ADM + KKDG
HASTA 4	53	DM-2*	SAĞ AYAK KALKANEAL BÖLGE	6X4 CM	DM-2*, KAH**, HT***	MATRİDERM® + KKDG
HASTA 5	73	KEDİ ISIRIĞI	SOL AYAK DORSUMU	10X8 CM	DM-2*, HT***	SURAL FLEP (FAİL) MATRİDERM® + KKDG
HASTA 6	63	DM-2*	SOL AYAK PLANTAR BÖLGE	12X7 CM	DM-2*, HT***	MATRİDERM® + KKDG
HASTA 7	53	ELEKTRİK YANIĞI	SOL EL BİLEĞİ	5X2 CM	YOK	MATRİDERM® + KKDG
HASTA 8	24	ARAÇ İÇİ TRAFİK KAZASI	SAĞ KRUS DİSTALİ ANTERİORU VE POSTERİORU	10X20 CM	DM-2*	FREE ALT FLEP (FAİL) MATRİDERM® + KKDG
HASTA 9	41	MEME KANSERİ	BİLATERAL MEME	-	MEME KANSERİ (BRCA1 +)	ADM + PROTEZ İLE REKONSTRÜKSİYON
HASTA 10	54	DM-2*	SAĞ AYAK PLANTAR BÖLGE	15X8 CM	DM-2*, HT***, KBY****	ADM + KKDG
HASTA 11	50	PENİSE YAĞ ENJEKSİYONU	PENİS DORSUMU	7X4 CM	SİGARA KULLANIMI	MATRİDERM® + KKDG
HASTA 12	52	MEME KANSERİ	BİLATERAL MEME	-	MEME KANSERİ	MATRİDERM® (TUTOPATCH) + KKDG

SB-037
Halen tedavisi zor ve uzun; basınç ülserleri ve rekonstrüksiyon seçenekleri

Perçin Karakol, Zeki Çelik, Ömer Büyükkaya, Kadir Barış Tiryaki, Ali Ensar Gündüz
Sağlık Bilimleri Üniversitesi İstanbul Başakşehir Çam ve Sakura Şehir Hastanesi

Giriş: Basınç ülserleri, dokuların uzun süre basınç altında kalmasına bağlı olarak vücudun daha çok kemik çıkıntılarının olduğu yerlerde ortaya çıkan yaralardır ve hemen daima iskemik doku kaybı vardır.(1) Görülme sıklığı incelenen hasta grubuna göre değişiklik gösterir. Plejik hastalardaki duyu kusuru ve motor kayıp, basıncın algılanmamasına ve ortadan kaldırılmamasına yol açar. Nem, enfeksiyon, sürtünme ve hastanın taşınması sırasında ortaya çıkan makaslama kuvvetleri gibi ekstrensek faktörler ile hastanın genel durum bozukluğu, malnutrisyon, ileri yaş ve diyabet gibi intrensek faktörler de bası yaralarının gelişmesini kolaylaştırırlar.(2) Landis 1930 yılında yaptığı mikroenjeksiyon çalışmasında prekapiller arteriollerdeki kan basıncını 32 mm Hg olarak belirlemiştir. Buna göre, doku basıncı bu değeri aştığında kapiller yatağa kan akımı engellenecek ve doku iskemisi oluşacaktır. Basınca en fazla maruz kalan bölgeler kemik çıkıntıların üzerinde bulunan yumuşak dokulardır.

Materyal ve Metod: Çalışmamıza Şubat 2023 - Şubat 2024 tarihleri arasında tarafımıza başvuran; defekt boyutları 2x3 cm - 12x18 cm arasında değişen; farklı evrelerde basınç ülseri olan 39 hasta dahil edildi. Basınç ülseri sebebiyle tarafımıza başvuran 29 hastadan 16 hastada evre 3 ve 13 hastada evre 4 basınç ülseri mevcuttu. Hastalar antibiyogram sonuçlarına uygun antibiyotik tedavisi altına alındı. 29 hastaya VAC tedavisi başlandı. Tüm hastalara olası komplikasyonlar ve planlanan cerrahi işlemler açıklandı. Hastaların aydınlatılmış onamları alındı. Defekt sahaları seri debridmanlarla defekt onarımına hazırlandı. 29 hastadan 10 hasta genel anestezi altında; 19 hasta ise spinal anestezi altında opere edildi. Sağlıklı granülasyon dokusu olan hastalara onarım açısından operasyon planlandı. Evre 3 olarak belirlenen hastaların 4'ünde yara bakımıyla tedavileri tamamlandı. Defekt onarımında 10 hastada superior gluteal arter perforatör flep (SGAP) ile onarım, 3 hastada lateral sakral arter perforatör (LSAP) flebi ile onarım, 2 hastada inferior gluteal arter perforatör (IGAP) flebi ile onarım, 2 hastada gluteus maksimus kas flebi ile onarım, 2 hastada tensor fasya lata flebi ile onarım ve 5 hastada ise rotasyon flebi ile onarım uygulandı.

Bulgular: Tüm hastalar postoperatif dönemde uygun pansumanlarla takip edildi. SGAP flebi ile onarım yapılan 4 hastada, LSAP flebi ile onarım yapılan 2 hastada, rotasyon flebi ile onarım yapılan 2 hastada yara yeri enfeksiyonuna sekonder detaşmanla karşılaşıldı. Hastaların, uygun antibiyoterapi ve debridmanı takiben sekonder süture edilerek defektleri onarıldı. 4 hastada oluşan dehissans gaita bulaşı ile ilişkilendirildi ve bu hastalara ostomi açılması planlandı. SGAP flebi yapılan hastaların 4'ünde postoperatif erken dönemde venöz yetmezlik sebebiyle kısmı flep kaybı izlendi. Bu hastalardan 2'si uygun debridmanı takiben pansumanla takibe alındı. Debridman sonrası süreçte defekt sekonder iyileşerek kapatıldı. Hastalar ortalama 12 (min:4-max:30) gün içinde hastaneden taburcu edildi ve 6 aylık takip süreci için kliniğimiz tarafından izlem altına alındı.

Tartışma ve Sonuç: Basınç ülserlerinde onarım gerek hastanın kendi komorbiditeleri, gerekse yara yeri özellikleri sebebiyle çoğu zaman zorlayıcı olmaktadır. Bakım verenin yara bakımı konusundaki yetersiz bilgi düzeyi ve yara bakımında uygulanan yanlışlar basınç ülserlerinin iyileşmesini olumsuz anlamda etkileyen faktörler olmaya devam etmektedir. İleri evre basınç ülserlerinde primer onarım çoğu zaman mümkün olmamaktadır. Defektlerin onarımında bir çok rekonstrüksiyon seçeneği mevcuttur. Uygun yara bakımı, enfeksiyon ve komorbiditelerin kontrol altına alınması ve doğru rekonstrüksiyon yönteminin seçilmesiyle basınç ülserlerinin tedavisinde yüksek başarı elde etmek mümkündür ancak basınç ülseri bulunan hastaların mevcut komorbiditeleri sebebiyle tekrarlama eğilimi yüksektir.(5)

Anahtar Kelimeler: basınç ülseri, SGAP, LSAP

SB-038
Kardiyak implante edilebilir cihazların enfeksiyonlarının tedavisinde submüsküler cep oluşturulması

Bora Edim Akalın[1], Reşit Alpsal[1],
Ekrem Bilal Karaayvaz[2], Mustafa Lütfi Yavuz[2]
[1]İstanbul Tıp Fakültesi, Plastik Rekonstrüktif ve Estetik Cerrahi Anabilim Dalı
[2]İstanbul Tıp Fakültesi, Kardiyoloji Anabilim Dalı

Giriş-Amaç: Kardiyak implante edilebilir cihazların bakteriyel enfeksiyonlarının 90'lı yıllardan itibaren arttığı çeşitli çalışmalarda vurgulanmıştır. Böyle bir implant ilişkili enfeksiyon için güncel kılavuzlar jeneratörün ve transvenöz kabloların ekstrakte edilmesinin gerekli olduğunu 1. derece kanıtlara dayanarak önermektedir. Buna rağmen, bir anket çalışmasında dünya genelinde bu kılavuzlara uyumun %62 olduğunu ortaya koydu. Bu yazıda fakültemizin Kardiyoloji Anabilim Dalı'nda, total sistem ekstraksiyonunun uygunsuz bulunduğu 8 vakaya yaklaşımımız ve sonuçları bildirildi.

Gereç Yöntem: 2019-2023 yılları arasında implantları ekspoze olan hastalara Kardiyoloji Anabilim Dalı tarafından tarafımıza enfeksiyonun tedavi edilmesi için konsülte edildi. Ameliyat hazırlıkları yapılan hastalarda bakteriyemi ve endokardit ekarte edildikten sonra, lokal anestezi altında jeneratörleri çıkarılarak sterilize edildi. Ertesi gün lojdaki kapsülün, kablolardan keskin ve künt disseksiyon ile çıkarılması, lojun ve kabloların hidrojen peroksit, povidon iyot ve izotonik sodyum klorürle yıkanması ve tekrar aseptik bir örtüm yapılarak, pektoralis major kasının altında yeni cep oluşturuldu. Sterilize jeneratörün yerleştirilmesi ve çalıştırılmasının ardından katlar kapatılarak operasyon sonlandırıldı.

Bulgular: Yaş ortalaması 67,5 (49-83) olan hastaların beşinde tip 2 diyabet, dördünde hipertansiyon, yedisinde koroner arter hastalığı, dördünde konjestif kalp yetmezliği bulunuyordu. Hastaların 2 tanesinde ilk cihazları, implantasyon sonrasındaki 36. ve 72. aylarda enfeksiyon gelişmişti. Mevcut cihazların takılmasından itibaren geçen süre ortalama 60 aydı, bu cihazların dördünde 2 adet diğer dördünde ise 3 adet kablo bulunmaktaydı. Ameliyat sonrası takiplerinde hastaların 4 tanesinde ortalama 36 aylık (12-54 ay) takip süreleri boyunca herhangi bir sorun yaşanmadı. 4 hastada ortalama 8 ay içinde (1-10 ay) yeniden gelişen enfeksiyon sebebiyle operasyon yapıldı. Bu hastalardan birinde, jeneratör, latissimus dorsi ve serratus kaslarının altında yeni bir cebe yerleştirildi. Mantar üremesi olan başka bir hastada ve üremesi olmayan başka bir hastada loj yıkanarak revize edildi, sırasıyla 36 ve 38 ay takip süresinde herhangi bir sorunla karşılaşılmadı. 8. ayında yeniden enfeksiyon ile başvuran, loju yıkanan, bundan 21 ay sonra aynı sebeple aynı işlem uygulanan bir hasta ise 27 aydır herhangi bir sorunla karşılaşmadan takip edilmektedir.

Sonuçlar: Kılavuzların önermelerine uyulamaması durumunda, kardiyak implante edilebilir cihazların enfeksiyonları tedavisinde total kapsülektomi, lojun antiseptik solüsyonlar ile yıkanması, submüsküler bir cep hazırlanarak cihaz ve kabloların bu cebe aktarılması mümkündür ve hastaların yarısında uzun süreli tedavi sağlamaktadır.

Anahtar Kelimeler: Kardiyak implante edilebilir cihaz, enfeksiyon, submüsküler

SB-039
Yüzeyel Temporal Arterin Paryetal Dalını Temel Alan Split Ada Flebi ile Geniş Lateral Kantal Defekt Rekonstrüksiyonu: Olgu Serisi

Ersin Yavuz[1], Cemal Burak Sirkeci[1], Can Ege Yalçın[1], Mehmet Demir[1], Levent Demir[1], Semih Bağhaki[2], Oğuz Çetinkale[1]
[1]Plastik, Rekonstrüktif ve Estetik Cerrahi, İstanbul Üniversitesi - Cerrahpasa Tıp Fakültesi, İstanbul, Türkiye
[2]Plastik, Rekonstrüktif ve Estetik Cerrahi, Koç Üniversitesi Hastanesi, İstanbul, Türkiye

Giriş: Lateral kantal bölge yüzün yeniden yapılandırılması en karmaşık yapılarından biridir. Büyük ve tam kat defektlerde rekonstrüksiyon için sadece bölgesel veya serbest flepler tercih edilmelidir. Bu çalışmada olduğu gibi, yüzeyel temporal arterin (STA) paryetal dalını temel alan bir ada flebi, özellikle frontal dalın risk altında olduğu durumlarda iyi bir alternatif rekonstrüksiyon seçeneği olabilir.

Materyal ve Metod 2019-2023 yılları arasında periorbital tümör rezeksiyonu yapılan hastalar retrospektif olarak incelendi. STA flebi ile rekonstrüksiyon yapılan olgular belirlendi. Hastaların demografik özellikleri, etiyolojisi, defekt ve flep boyutları, flep canlılığı ve fonksiyonel sonuçları değerlendirildi.

Bulgular 61, 75 ve 66 yaşındaki erkekler sırasıyla sol lateral kantal bölgede bazal ve skuamöz hücreli karsinom ile başvurdu. Tümör boyutları 5*3 cm, 6*4 cm ve 4,5*3 cm idi ve görüntülemede lateral orbita duvarı invazyonu vardı. Tüm hastalara lateral orbital duvarı da dahil olmak üzere en blok rezeksiyon uygulandı. İliyak kortikal kemik greftleri ile kemik defekti rekonstrükte edildi ve büyük yumuşak doku defektleri STA'nın paryetal dalını temel alan ada flepleri ile yeniden yapılandırıldı. Flebin palpebral komissürü rekonstrükte edecek bölgesi split edildi. Donör alanları kısmi kalınlıkta deri greftleri ile yeniden yapılandırıldı. Flep kaybı veya başka bir komplikasyon gözlenmedi. Lagoftalmus, ektropiyon ve epifora olmaksızın göz kapağının tam kapanması sağlandı.

Sonuçlar STA'nın paryetal dalını temel alan ada flepleri, mikrovasküler doku transferinin mümkün olmadığı geniş lateral kantal bölge defektlerinde güvenli ve güvenilir bir alternatiftir.

Anahtar Kelimeler: Lateral kantal defekt, Lokorejyonel Flep, Periorbital Tümör, STA

1. Olgu

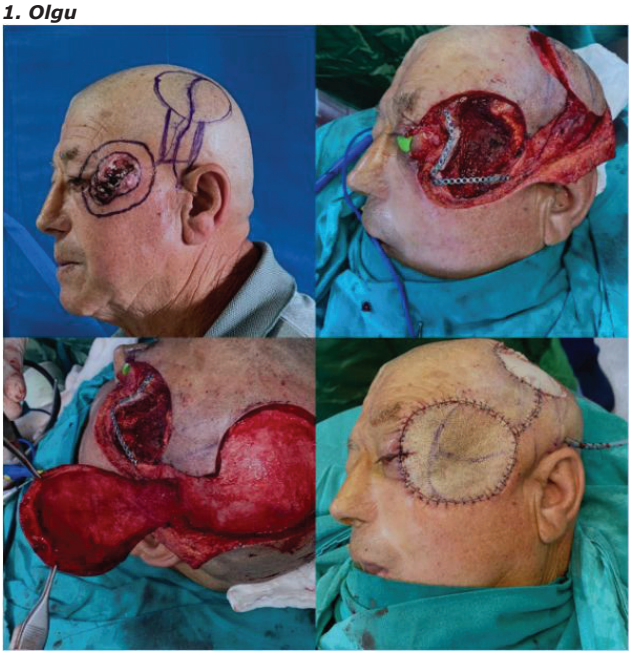

1.olgu hastasının pre-op ve per-op görüntüleri

2. Olgu



2. Olgunun pre-op ve per-op görüntüleri

3. Olgu



3. olgu hastasının pre-op, per-op ve post-op 1.ay görüntüleri

SB-040

Baş-Boyun Rekonstrüksiyonunda Flep Başarısını Etkileyen Tek Bir Faktör Var Mı?

Güven Ozan Kaplan, Galip Gencay Üstün, Gökhan Sert, Hakan Uzun
Hacettepe Üniversitesi Tıp Fakültesi, Plastik, Rekonstrüktif ve Estetik Cerrahi Anabilim Dalı

Amaç: Serbest doku aktarımı ile baş-boyun rekonstrüksiyonunda flep başarısını etkileyen faktörlerin incelenmesidir.

Yöntem-Gereç: 2018-2022 yılları arasında kliniğimizde serbest doku aktarımı ile baş-boyun rekonstrüksiyonu yapılan hastalar retrospektif olarak incelendi. Primer rekonstrüksiyon hastaları çalışmaya dahil edilirken, sekonder vakalar ve defekt yerleşimi yüzün üst 1/3'ünde olan hastalar çalışmadan dışlandı. Hastaların demografik verileri, ek hastalıkları, defekt etiyolojileri, rekonstrüksiyonda kullanılan flep çeşitleri, kullanılan alıcı arter ve venler ve yapılan ven anastomoz sayısı incelendi. Bu parametrelerin flep başarısı ve flepte arter/ven revizyon ihtiyacıyla olan ilişkisi araştırıldı.

Bulgular: Çalışmaya dahil edilen 70 hastadan 58'i (%83) erkek ve 12'si (%17) kadındı. Hastaların yaşının ortanca değeri 49 yıl (aralık: 6-85), takip süresinin ortanca değeri ise 51 (aralık: 2-100) aydı. Hastaların %46'sında komorbit hastalık bulunmaktaydı. Hastaların %34'ü sigara kullanıcısıydı, %11'inde diabetes mellitus ve %10'unda

da hipertansiyon mevcuttu. Operasyon süresinin ortanca değeri 480 dakikaydı (aralık: 240-980).
En yaygın kullanılan alıcı arter fasiyal arter (%47) iken, bunu superior tiroid arter (%17) izlemiştir. Alıcı ven olarak fasiyal ven 44 (%63) vakada, eksternal juguler ven (EJV) 6 (%9) vakada, fasiyal ve EJV 7 (%10) vakada, superior tiroid ven 6 (%9) vakada ve yüzeyel temporal ven 5 (%7) vakada kullanılmıştır. Defekt lokalizasyonu Tablo 1 ve kullanılan flepler Tablo 2'de özetlenmiştir.
Erken postoperatif dönemde, 7 (%10) hastada arter anastomoz revizyonu, 9 (%13) hastada ise venöz anastomoz revizyonu yapıldı. Revizyonlarda flep sağkalım oranı %64 idi. Genel flep sağkalım oranı ise %94 idi.
Bivariate analizde, arteriyel/venöz anastomoz revizyonu oranı ve flep sağkalım oranları ile yaş, cinsiyet, sigara içme durumu, diyabet ve hipertansiyon gibi hastaya ilişkin değişkenler açısından istatistiksel olarak anlamlı farklılık bulunmadı (Tablo 3). Arteriyel (p=0.811) / venöz (p=.681) anastomoz revizyonu ve flep sağkalımı (p=0.087) ile flep türü arasında anlamlı bir ilişki bulunmadı. Perforatör bazlı flepler (SCIP, MSAP, ALT), osteokütanöz flepler (fibula, iliak), fasiyokütanöz flepler (Radial ön kol) ve miyokütanöz flepler (VRAM, Gracilis) birbirleriyle karşılaştırıldığında benzer başarı oranları sergiledi. Ayrıca, anastomoz revizyonu / flep başarı oranları ile alıcı damar özellikleri arasında (alıcı arter/ven tipi ve ven anastomozlarının sayısı) anlamlı bir ilişki bulunmadı.
İstatistiksel olarak anlamlı tek farklılık, etiyoloji ile arteriyel anastomoz revizyonu gereksinimi (p = 0.002) ve flep sağkalım oranı (p = 0.046) arasında bulunmuştur. Malign tümör grubu, benign tümör grubuna kıyasla daha düşük bir arteriyel revizyon gereksinimi ve daha yüksek bir flep sağkalım oranına sahipti.

Sonuçlar:
• Baş-boyun defektlerinin rekonstrüksiyonunda, perforatör bazlı flepler konvansiyonel flepler ile benzer başarı oranı göstermektedir.
• Hasta yaşı, diabetes mellitus/ hipertansiyon gibi ek hastaların varlığı ve sigara kullanımı baş- boyun defektlerinin serbest flep ile onarımı için kontraendikasyon oluşturmamaktadır.
• Defekt etiyolojisi malignite olan hastalarda flep başarısının artmış olarak bulunmasının sebebi, etiyolojinin kendisinden çok malign vakalarda yapılan boyun diseksiyonu olabilir. Boyun diseksiyonu sonrasında, baş ve boyun bölgesindeki çoğu damar kolayca ulaşılabilir hale gelir, bu da cerrahların anastomoz için en uygun damarları seçmesine olanak tanır. Tüm damarlar eş zamanlı olarak değerlendirilerek, damarların çap uygunluğu, kan akımı ve defektle yakınlığı açısından en uygun damarlar seçilebilir hale gelir. Bu, malign etiyolojiye sahip hastalarda artmış flep başarısını açıklayabilir.
• Baş-boyun bölgesinde tüm damarlar, serbest doku aktarımında alıcı damar olarak güvenle kullanılabilir.

Anahtar Kelimeler: Baş-boyun rekonstrüksiyonu, flep, revizyon

Tablo 1

Defek Yerleşimi	n (%)
Mandibula	27 (38.6)
Ağız tabanı/Dil	3 (4.3)
Alt dudak	9 (12.9)
Üst dudak/Kolumella	2 (2.9)
Maksilla	15 (21.4)
Malar	10 (14.3)
Burun	1 (1.4)
Kulak	3 (4.3)

Defekt yerleşimi

Tablo 2

Kullanılan Flep	n (%)
Fibula osteoseptokütanöz	27 (38.6)
Radial ön kol	19 (27.1)
Anterolateral uyluk flebi	11 (15.7)
İliak osteokütanöz	4 (5.7)
Vertikal rektus abdominis miyokütanöz	3 (4.3)
Gracilis	2 (2.9)
Superficial Sirkumfleks İliak Perforatör	1 (1.4)

Rekonstrüksiyonda kullanılan flepler

SB-041
Baş boyun bölgesi rekonstrüksiyonlarında 'Superthın' Anterolateral Uyluk Flebi tecrübelerimiz

Ersin Gür[1], Turgut Furkan Kuybulu[4], Kutay Durukan[3], Esat İman[3], Yiğit Özer Tiftikcioğlu[3], Kerem Öztürk[2]
[1]Özel Klinik, Mansuroğlu mah. 1593/1 sok. No:6 /68, Bayraklı / İZMİR
[2]Ege Üniversitesi Tıp fakültesi, Kulak, Burun ve Boğaz Hastalıkları Ana Bilim Dalı, İzmir
[3]Ege Üniversitesi Tıp Fakültesi, Plastik, Rekonstrüktif ve Estetik Cerrahi Ana Bilim Dalı, İzmir
[4]Van Eğitim ve Araştırma Hastanesi, Van

Giriş ve Amaç: Anterolateral Uyluk Flebi (ALT) tanımlandığı günden bu yana, avantajları sayesinde gittikçe artan bir popülarite kazanmış ve baş boyun bölgesi de dahil olmak üzere birçok vücut bölgesi rekonstrüksiyonu için sıklıkla tercih edilen bir flep haline gelmiştir. Literatürde tanımlanmış en önemli dezavantajı, klasik ALT flebinin bazı hastalarda istenilen incelikte olmamasıdır. Baş boyun bölgesinde; oral kavite, özefagus ve dil gibi sıklıkla 3 boyutlu rekonstrüksiyon gerektiren bölgeler için bu durum problemli olabilmektedir. Bu nedenle çeşitli modifikasyonlar geliştirilmiştir. Bunlardan biri klasik ALT nin en ince hali olan 'Superthin ALT (S-ALT) dir. S-ALT, normal ALT flebinin avantajlarına sahip olmasının1 yanında flepte kısmi nekroz veya çeşitli dolaşım problemleri2 literatürde tartışmalı konular arasındadır. Çalışmamızda S-ALT flebinin baş boyun bölgesi rekonstrüksiyonlarında kullanımı ile ilgili tecrübelerimizi sunmayı planladık.

Gereç ve Yöntem: Çalışmaya 2018-2023 yılları arasında opere edilen toplam 33 hasta (12 Kadın, 21 Erkek) dahil edildi. Klasik ALT flebinin kullanıldığı baş boyun hastaları çalışma dışı bırakıldı. Yaş aralığı 40 – 81 arasında idi. Tüm hastalarda primer etiyoloji baş boyun bölgesi SHK (Skuamöz Hücreli Karsinom) olup defekt alanları oral kavite mukozası, dil, faringoözofageal alan, alt dudak ve mentum olarak belirlendi. Defekt boyutları 26 cm^2 ile 150 cm^2 arasındaydı. Faringoözafageal defekt onarımı yapılan 14 hastanın 13'ünde S-ALT, bir deri adası hem monitör amaçlı hem de boyun derisinin gergin olmadan kapatmak maksadıyla kimerik deri adalı tasarlandı. 1 hastada uygun 2 ayrı perforatör bulunamadığı için kimerik tasarım gerçekleştirilemedi. Literatürde de ayrıntılı şekilde tanımlanmış olan ve klinik pratiğimizde de sıkça kullandığımız normal ALT diseksiyonundan farklı olarak, merkezleri ciltte belirlenen ve işaretlenen perforatörlere denk gelecek şekilde yarıçapı 3 cm olan bir daire çizildi. Superthin flebin kaldırılmasına

periferden merkeze doğru başlandı. Flebin distal kenarı, yağı yüzeyel ve derin olarak ayıran yüzeysel fasyaya (scarpa fasyası) ulaşıncaya kadar insize edildi. Yüzeyel fasya üzerinden yaklaşık 5 mm lik kalınlık ile diseksiyona daire sınırına ulaşılıncaya kadar devam edildi. Subdermal pleksusun devamlılığının bozulmaması için yüzeysel yağ tabakasının flebe dahil edilmesine dikkat edildi. Perforatörleri çevreleyen dairelerin sınırlarına ulaşıldıktan sonra perforatör dallarının diseksiyonu için Loupe büyütme ile daha titiz bir mikrodisseksiyon yapıldı. Bu dallar üzerinde perforatörlerin girdiği derin fasyaya diseksiyon yapıldı.3

Bulgular: Flep kalınlığı ortalama 5 mm idi. İki hastada venöz tromboz, 1 hastada hematom, 6 hastada yara yeri dehissansı görüldü. Venöz tromboz görülen 2 hasta acil kurtarma operasyonuna alınarak anastomozlar revize edildi. Hiçbir hastada flep kaybı ya da revizyon gerektirecek parsiyel kayıp görülmedi.

Tartışma ve Sonuç: Serbest uyluk flebi ilk olarak 1981 yılında Song ve arkadaşları 4 tarafından tanımlanmış olup, mikrocerrahideki gelişmeler sonucunda bugün kullandığımız klasik ALT flebi dünyada bir birçok merkez tarafından kullanılmaktadır 5. Literatürde klasik ALT subfasiyal (Derin fasya) olarak kaldırılmakta ve suprafasiyal olarak modifiye edilebilmektedir. S-ALT ise yüzeyel fasyanın üzerinden flebin kaldırılmasıdır. Kendi klinik tecrübemizde, titiz bir mikrocerrahi diseksiyon ile S-ALT nin güvenle kullanılabileceğini tecrübe ettik. Yukarıda da açıklanan yöntemle operasyon süremizde belirgin bir uzama görülmedi. Literatürde bazı çalışmalarda tanımlanan parsiyel doku nekrozu veya dolaşım problemleri kendi serimizde görülmemiştir. S-ALT nin kazandırdığı incelik ve şekil verilebilirlik nedeniyle 3 boyutlu yumuşak doku rekonstrüksiyonu gerektiren alanlar için kullanışlı bir alternatif oluşturduğunu ve yeterli tecrübe ile gelecekte rutin olarak kullanılacağı düşüncesindeyiz.

Anahtar Kelimeler: ALT, Anterolateral Uyluk flebi, Baş-Boyun, Superthin

Resim 1

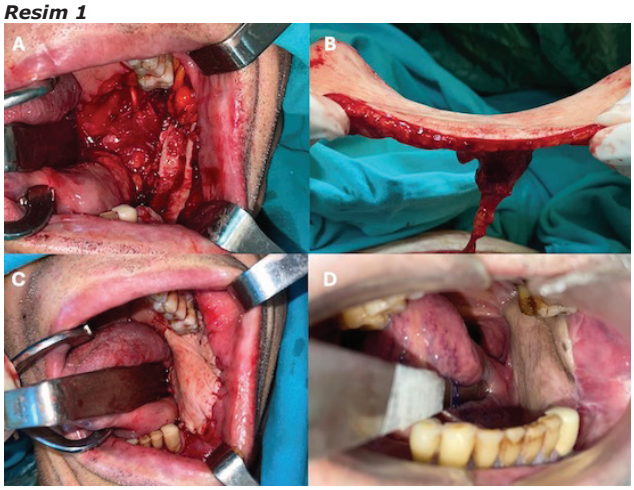

(A) Sol bukkal karsinom rezeksiyonu sonucu oluşan yumuşak doku defekti. (B) Aynı hastadan alınan S-ALT flebi. (C) Per op flep inseti. (D) Aynı hastanın post op 1. yıl görüntüsü

Tablo 1

Hasta	Cinsiyet	Etiyoloji	Yaş	Defekt Alanı	Komorbidite	Defekt Boyutu	Komplikasyonlar	Flep Kaybı	Kimerik deri adası
1	K	SHK	50	Bukkal mukoza	-	6x4.5 cm	-	-	-
2	E	SHK	51	Dil	KAH, Hipertansiyon	8x5 cm	Yara yeri dehissansı	-	-
3	K	SHK	78	Dil ve ağız tabanı	Hipertansiyon + Hipotiroidi	6.5x4 cm	-	-	-
4	K	SHK	40	Dil	-	7.5x6 cm	Hematom	-	-
5	K	SHK	75	Dil	Hipertansiyon, Diyabetes mellitus	11x6cm	-	-	-
6	E	SHK	69	Ağız tabanı	Hipertansiyon, KOAH	7x5cm	-	-	-
7	E	SHK	81	Dil	Lenfoma, Hipertansiyon, Diyabetes mellitus	7x4cm	Venöz tromboz	-	-
8	K	SHK	74	Ağız tabanı	-	6x4.5 cm	Venöz tromboz	-	-
9	K	SHK	52	Ağız tabanı	Sjögren sendromu, Hipotiroidi	8x5 cm	-	-	-
10	K	SHK	74	Alt dudak + mentum	Hipertansiyon + Hipotiroidi	10x6 cm	-	-	-
11	K	SHK	70	Bukkal mukoza	-	6x8cm	-	-	-
12	E	SHK	61	Ağız tabanı	Hipertansiyon	8x5 cm	-	-	-
13	E	SHK	65	Dil	KOAH	7x4 cm	-	-	-
14	K	SHK	70	Ağız tabanı	Hipotiroidi	8x6 cm	Yara yeri dehissansı	-	-
15	K	SHK	77	Dil ve ağız tabanı	KAH, Hipertansiyon	10x6 cm	Yara yeri dehissansı	-	-
16	K	SHK	63	Bukkal mukoza	Diyabetes mellitus	6x4.5 cm	-	-	-
17	E	SHK	55	Ağız tabanı	-	8x5 cm	-	-	-
18	E	SHK	69	Dil	Hipertansiyon, KOAH	7x5 cm	-	-	-
19	E	SHK	53	Bukkal mukoza	-	6x5 cm	-	-	-
20	K	SHK	71	Faringoözofageal defekt	-	12x8 cm	-	-	+
21	E	SHK	57	Faringoözofageal defekt	KRT, Sigara	11x8.5 cm	-	-	+
22	E	SHK	71	Faringoözofageal defekt	KRT, Sigara, Hepatit B+	12x8.5 cm	Yara yeri dehissansı	-	+
23	E	SHK	57	Faringoözofageal defekt	KRT, Sigara, KOAH	10x7 cm	Yara yeri dehissansı	-	+
24	E	SHK	63	Faringoözofageal defekt	KRT, Sigara	11x 7 cm	-	-	+
25	E	SHK	71	Faringoözofageal defekt	KRT, Sigara, Hipertansiyon, Hipotiroidi	12x7 cm	-	-	+
26	E	SHK	61	Faringoözofageal defekt	RT, Kyphosis, sol ECA rüptürü	15x10 cm	-	-	+
27	E	SHK	62	Faringoözofageal defekt	KRT, Hipertansiyon, AF, Anjio	10x7 cm	-	-	- (uygun perforator olmaması nedenli monitor amaçlı flowthrough ALT ile Double free flep kullanıldı.)
28	E	SHK	65	Faringoözofageal defekt	KRT	11x6 cm	-	-	+
29	E	SHK	57	Faringoözofageal defekt	KRT	10x7 cm	Yara yeri dehissansı	-	+
30	E	SHK	64	Faringoözofageal defekt	KRT, Sigara, Hipertansiyon,	11x6 cm	-	-	+
11	E	SHK	68	Faringoözofageal defekt	KRT, Sigara, Hipotiroidi	11x7 cm	-	-	+
32	E	SHK	59	Faringoözofageal defekt	KRT, Sigara, KOAH	12x6 cm	-	-	+
33	E	SHK	63	Faringoözofageal defekt	KRT, Sigara, Hipertansiyon, KOAH	11x6 cm	-	-	+

Hastaların Demografik Özellikleri KAH: Koroner arter hastalığı, SHK: Skuamöz Hücreli Karsinom, KOAH: Kronik Obstrüktif Akciğer Hastalığı, KRT: Kemoradyoterapi

SB-042
Serbest Fleplerle Burun Defektlerinin Rekonstrüksiyonu: Nasal Sub Ünitelerine Yönelik Bir Yaklaşım

Alper Aksoy[1], Daghan Dağdelen[2], Polat Biçici[3], Emin Sır[4]
[1]*Konur Hastanesi Plastik Rekonstruktif Estetik Cerrahi Bölümü, Bursa*
[2]*Marmara Üniversitesi Tıp Fakültesi Plastik Rekonstruktif Estetik Cerrahi AD İstanbul*
[3]*Hayat Hastanesi Plastik Rekonstruktif Estetik Cerrahi Bölümü, Bursa*
[4]*Kavram Meslek Yüksek Okulu, İzmir*

Amaç: Burun, kompleks yapısı ve anatomik ilişkileri nedeniyle rekonstrüksiyonu zor bir bölgedir.Total burun defekleri ve parisyel defktleri için literatürde birçok cerrahi teknik tanımlanmıştır. Bu çalışmada amacımız burun nasal subunitlerinin serbest flepler ile onarımında kullandığımız algoritmayı sunmaktır. **Gereç ve Yöntemler:** Çalışmaya burunda nasal subunitlerinden(dorsum, alar kanatlar, kolumella ve tip) defekti olan hastalar dahil edildi. Bu hastalar; yaş, cinsiyet, defekt etilojisi, defekt boyutu, uygulanan rekonstrüksiyon yöntemi, felp donor alanları ve alaıcı damar açısından değerlendirildi.

Bulgular: 2019-2023 tarihleri arası 6 kadın, 5 erkek olmak üzere toplam 11 hasta çalışamya dahil edildi. Ortalama yaş 45,2 idi. Nasal defektler subunitlere göre ayrıldıgında 2 hastada kolumella, 1 hastada nasal tip, 6 hastada alar kanatlar ve 2 hastada nasal dorsum defekti mevcut idi. Rekonstrüksiyon yöntemleri değerlendirildiğinde; Kolumella rekonstruksiyonu için ayak 1 web aralıgı serbest flebi, nasal tip için posteior aurikuler serbest flep, alar kanatlar için serbest helilal rim flebi, nasla dorsum içinde superfisial sirkumfleks ilac arter serbest peforator flebi kullanıldı. Alıcı damar olarak hastada anguler arter ve ven kullanıldı. Arter anastomozu 3 hastada reverse olarak yapıldı. Flep kaybı görülmedi.

Sonuç: Çalışmada temel olarak nasal subunitte bulunan defekte yönelik rekonstrüksiyon yapıldı. Kolumella, nasal tip, alar kanatlar, nasal dorsumda şeklinde ayrılan alt bölgeler kendi içinde anatomik ilişkilere göre rekonstrüksyion algoritması oluşturuldu. Burun cildi rekonstrüksiyonunda seçilecek yönteminin önceden belirlenmiş bir algoritamaya göre seçilmesi ile en iyi sonucu elde etmek ve komplikasyon oranını en aza indirmek mümkün olmaktadır.

Anahtar Kelimeler: nasal subunit, serbest flep, burun rekonstruksiyonu

helikal flep ile onarım

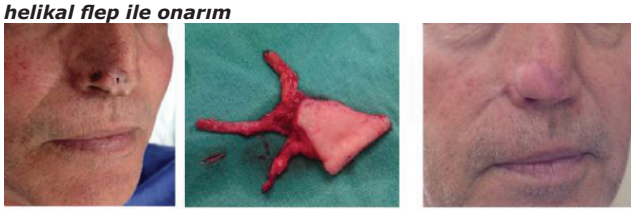

preo-op

SB-043
Oral kavite rekonstrüksiyonunda serbest fleplerle onarım tecrübelerimiz

Yavuz Yıldırım[1], Ümit Değirmenci[1], Metehan Cankurtaran[1], Ercan Doğan[1], Ahmet Safa Doğan[1], Onur Gündoğan[1], Mustafa Kassap[1], İlknur Tunç[2], Ömer Bayır[2], Sebat Karamürsel[1]
[1]*Ankara Etlik Şehir Hastanesi Plastik,Rekonstrüktif ve Estetik Cerrahi Ana Bilim Dalı*
[2]*Ankara Etlik Şehir Hastanesi Kulak,Burun,Boğaz ve Baş-Boyun Cerrahisi Ana Bilim Dalı*

Giriş ve Amaç: Oral kaviteyi oluşturan anatomik bölgelerde oluşan defektlerin etiyolojisi genellikle tümör, enfeksiyon ve travma gibi nedenlere bağlıdır. Oral kavitede meydana gelen doku defektleri hastanın görünümünü, konuşmasını, yutmasını ve çiğnemesi gibi fonksiyonlarını etkiler. Bu nedenle bölgenin anatomik ve fonksiyonel bütünlüğünü oluşturmak elzemdir ve önemi nedeniyle plastik cerrahlar için zorlu vakalardır. Bu çalışmada oral kavite rekonstrüksiyonunda son 30 yılda altın standart haline gelmiş olan serbest doku transferi ile onarım konusundaki tecrübelerimizi literatürle karşılaştırmalı olarak aktarmayı amaçladık.

Gereç-Yöntem: Bu çalışmada 2016-2023 yılları arasında oral kavitede doku defekti olup serbest doku nakli ile onarım yapılmış hastalar retrospektif olarak tarandı ve çalışmaya dahil edildi. Hastalar yaş, cinsiyet, ek hastalık, defekt bölgesi, kullanılan serbest flep, alıcı arter, alıcı ven, komplikasyon ve yatış süresine göre incelendi.

Bulgular: Belirlenen tarihler arasında oral kavitede doku defekti nedeniyle serbest flep uygulanmış toplamda 108 hasta tespit edildi. Hastaların 76'sı erkek, 32 si kadın cinsiyetteydi. En genç hasta 13 yaşında iken en yüksek yaş 92 olarak tespit edildi. 70 hastada ek hastalık yokken, 18 hastada primer hipertansiyon, 19 hastada diabetes mellitus gözlendi. Etiyolojide 83 hastada squamoz hücreli kanser mevcutken, 9 hastada ateşli silah yaralanması, 3 hastada osteosarkom, 3 hastada malign mezenkimal tümör izlendi. En sık kullanılan serbest flep 52 vaka ile serbest fibula flebi iken 41 radyal önkol flebi ve 18 ALT flep tespit edildi. 3 hastaya 2 adet serbest doku nakli yapıldığı görüldü. Bunlardan 2'si 2'şer free fibula iken bir hastada da 1 adet radyal önkol ve ALT flep yapıldığı tespit edildi. Alıcı arter olarak en sık kullanılan 82 hastada fasial arter iken, 18 kez superior tiroidal arter, 4 kez lingual arter, 3 kez transvers servikal arter ve bir kez de maksiller arter kullanılmış olarak bulundu. Alıcı ven ise 73 hastada external juguler ven, 26 hastada fasial ven, 2 hastada superior tiroidal ven, 5 hastada retromandibular ven, 1 hastada lingual ven, 1 hastada transvers servikal ven olarak izlendi. 77 hastada komlikasyon gelişmedi. 10 hastada boyuna hematom geliştiği izlendi; 4 hastaya ameliyathanede müdahala edilirken 6 hastaya yatak başı işlem yapıldığı tespit edildi. 7 hastada enfeksiyon geliştiği izlendi. 7 hastada flap kaybı yaşandı, bu gruptan 4 hasta ilk 3 günde meydana gelen 4'ü venöz 1'i arteriyel tromboz gelişen hastalardı. Geri kalan 3 hastada 2'si 7.günde venöz trombozla, kalan 1 hastada 8.günde meydana gelen venöz tromboz nedeniyle flep kaybı yaşandığı izlendi.

Tartışma ve Sonuç: Oral kavite rekonstrüksiyonu yalnızca serbest flep cerrahisinin getirdiği zorluklarla değil aynı zamanda hem estetik hem de fonksiyonel beklentinin olduğu bir bölge olması nedeniyle zorlu bir rekonstrüksiyon bölgesidir. Bu hasta grubunun etiyolojik olarak çoğunluğunu neoplazilerin oluşturması ve hastaların genel olarak ileri yaş ve kemoterapi-radyoterapi almış veya alacak hastalar olması sebebiyle sadece operasyon öncesi

ve operasyon sırasında değil hastanın ameliyat sonrası ve taburculuk döneminde dahi sıkı takip gerektirmesi sebebiyle hasta yönetiminde zorluklar içermektedir. Kompozit defektlerde literatürle benzer şekilde serbest fibula flebi öncelikli tercihimiz olmuştur, Osteokütan serbest fibula flebiyle kapatamadığımız defektler yalnıca 3 hastamızda mevcuttur, çoklu flep yaklaşımını en son çare olarak görmekteyiz. Literatür incelendiğinde son birkaç yılda oral kavitede yalnızca yumuşak doku defekti olan hastalarda serbest flep tercihi radyal ön kol flebinden ALT flep yönüne kaymıştır. Kendi kliniğimizde de benzer şekilde artık öncelikli olarak ALT flep tercih etmekteyiz. Boyunda alıcı arter konusunda literatürle benzer yaklaşımımız mevcuttur fakat alıcı ven de literatürde tercih çoğunlukla fasiyal ven iken bizim serimizde external juguler ven tercih edilmiştir. Komlikasyonlardan arter ve ven trombozları diyabetik hastalarda daha sık görünmektedir.

Anahtar Kelimeler: mikrocerrahi, oral kavite, rekonstrüksiyon, serbest flep

ALICI VEN TERCİHLERİ

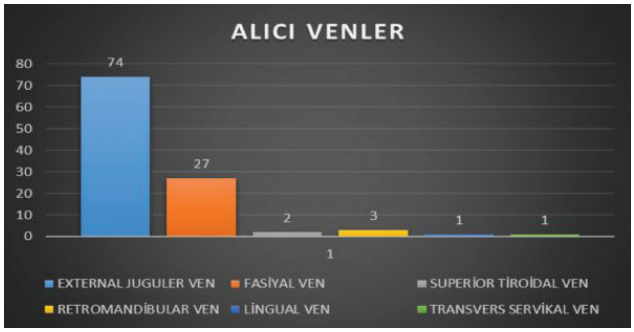

DİLDE SCC HASTASI PREOP ENDOSKOPİK GÖRÜNTÜLEME FOTOĞRAFI



GİNGİVADA SCC HASTASI OSTEOKÜTAN FİBULA FLEP SONRASI FOTOĞRAFI



GİNGİVADA SCC HASTASININ PREOP FOTOĞRAFI

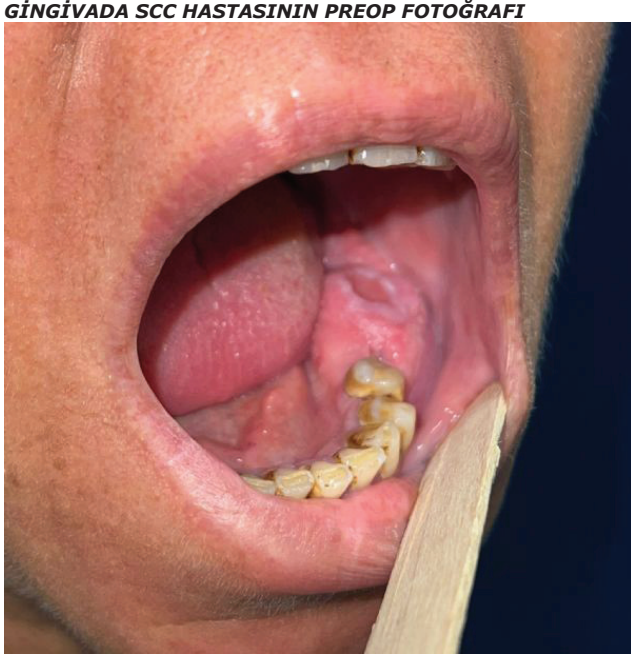

SB-044
Intraoral Kanserlerin Ablasyonu Sonrasında Gelişen Defektlerin Serbest Fleplerle Rekonstrüksiyonu

Burak Özkan, Süleyman Savran, Çağrı A. Uysal
Başkent Üniversitesi Tıp Fakültesi Plastik, Rekonstrüktif ve Estetik Cerrahi Anabilim Dalı

Amaç: Bu çalışmadaki amacımız, onkolojik cerrahi sonrasında gelişmiş ağız içi defektlerin kapatılmasında kullandığımız serbest flepleri lokalizasyonu eksenli retrospektif olarak incelemek ve tecrübelerimizi paylaşılmaktır.

Gereç ve Yöntemler: 2017 ve 2024 yılları arasında Başkent Üniversitesi Plastik, Rekonstrüktif ve Estetik Cerrahi Bölümü tarafından tonkolojik rezeksiyon sonrası ağız içi defekti gelişmiş ve serbest fleplerle onarım yapılan hastalar retrospektif olarak tarandı. Travma, ateşli silah yaralanmaları nedeniyle opere edilen hastalar çalışma dışında bırakıldı ve 20 hasta çalışmaya dahil edildi. Hastaların demografik verileri, tümör patolojileri, flep tipleri ve boyutları, alıcı saha damarları, anastomoz tipi ve sayıları, radyoterapi durumları, erken ve geç komplikasyonları, takip süreleri, lenftatik-uzak metastaz durumları ve sağkalımları incelendi.

Bulgular: Hastaların 13'u erkek, 7 si kadındı. Yaş ortalaması 60.2'idi (22-94). Defektlerin lokalizasyonu 14 hastada ağız taban ve laterali, 6 hastada ağız tavanıydı. Hastaların 4 tanesi daha önce tümör eksizyonu gelişmiş, boyun diseksiyonları yapılmış nüks hastalardı. Defektlerin ortalama çapı 105 cm2 (5x4/17x14cm)'idi. 16 hastada tümör ablasyonuna ek olarak boyun diseksiyonu yapıldı. 10 hastaya serbest radyal ön kol flebi, 4 hastaya anterolateral uyluk flebi, 4 hastaya latissimus dorsi kas deri flebi 2 hastaya serbest fibula flebi uygulandı. Ağız tabanına eşlik eden mandibula defekti olan 6 hastadan 2 sine serbest fibula flebi, 4 hastaya ise 2.4 mm profilli titanyum rekonstrüksiyon plağıyla mandibyla rekonstrüksiyonu yapıldı. Tümör patolojileri çoktan aza skuamoz hücreli karsinom, malign mezenkimal tümör, ameloblastom, mukoepidermoid karsinom idi. Anastomozlar daha önce boyun diseksiyonu yapılmış ve radyoterapi görmüş hastalarda karotid artere end to side şeklinde yapılırken, diğer hastalarda çoktan aza superior tirorid arter, fasial arter, lingual artere uç-uca olacak şekilde yapıldı. 3 hastada erken post operatif dönemde görülen hematom nedeniyle hastalar revizyona alındı. Hiçbir flep kaybedilmedi. Tüm hastalar post operatif 1. ayda radyoterapiye yönlendirildi. Ortalama takip süresi 434 gün (90-1700)'dü. 1 hastada ilk 6 ay içinde nüks görülürken, 2 hasta takip süresi içerisinde sistemik metastaza bağlı nedenlerle kaybedildi.

Sonuç: Ağız tabanı ve tavanında, onkolojik cerrahi sonrasında gelişen defektlerin onarılmasında serbest flepler yeterli miktarda dokuyu tek seansta temin edebilmektedir. Cerrahide başarı için preoperatif dönemde iyi bir planlama, alıcı saha ve flep seçiminin iyi yapılması, post-operatif dönemde özenli takip ve gerektiğinde revizyon için erken aksiyon alınması ve hastaların post-operatif takiplerinin mulitidisipliner yaklaşımla yapılması gerektiğini düşünüyoruz.

Anahtar Kelimeler: ağız içi kanser, serbest fleple onarım, skuamoz hücreli karsinom

Resim 1

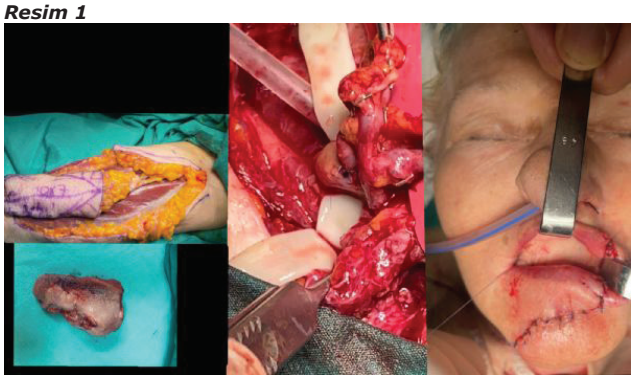

Daha önce boyun diseksiyonu geçirmiş nüks dil skumöz hücreli karsinomu olan hastanın radyal ön kol flebine alıcı saha olarak karotid artere end to side anastomozu

Resim 2



Damak defekti rekonstrüksiyonunda serbest ön kol kol flebi ve geç dönem sonucu

Resim 3



Mukoepidermoid karsinom nedeniyle eksizyon sonrası oluşan defektin latissimus dorsi kas deri flebi ile rekonstrüksiyonu ve geç dönem görünümü

SB-045
Kompozit baş ve boyun bölgesi defektlerinde çift serbest flep kullanım endikasyonları ve klinik sonuçları

İlhan Erdem, Bülent Saçak,
Zeynep Deniz Akdeniz Doğan,
Ahmet Hamdi Sakarya, İbrahim Mansuroğlu
Marmara Üniversitesi Tıp Fakültesi Plastik, Rekonstrüktif ve Estetik Cerrahi Ana Bilim Dalı, İstanbul

Giriş: Baş ve boyun bölgesinde kompozit doku defekti kemik, oral mukoza, cilt ve yumuşak dokuyu içerir ve genellikle ileri evre tümörlerin cerrahi tedavisinin sonucudur. Bu tür defektlerin rekonstrüksiyonu hem fonksiyonel hem de estetik olarak cerrahi zorluk yaratmaktadır. Çünkü bu bölgenin kompozit defektleri yetersiz şekilde rekonstrükte edilirse estetik sonuçlara ek yeme, konuşma,solunum ve tükürük tutma gibi fonksiyonlarda yetersizlik kaçınılmazdır. Teknik gelişmelerle birlikte bu bölgenin rekonstrüksiyonda serbest flep transferi altın standart haline gelmiştir. Kompozit defektlerde tek bir flebin boyut, optimum fonksiyonel ve estetik sonuç veremeyebileceği zamanla farkedilmiş ve ikinci bir flebin eş zamanlı kullanımı gündeme gelmiştir. Kompozit defektlerin aksine birleşik defektlerde osteokütan tek bir flep ile rekonstrüksiyon yapılabilse de yeterli yumuşak doku hacmi sağlamada yetersiz olabilmektedir. Özellikle ölü boşluk hacminin yüksek olduğu bu bölgede bu ciddi sorunlara yol açabilmektedir. İkinci serbest flep kullanımı tüm bu olumsuz durumlara ek bir çözüm getirebilmekte, daha fonksiyonel ve daha estetik rekonstrüksiyonlara imkan verebilmektedir.

Yöntemler: 2015 -2023 yılları arasında çift serbest flep ile baş ve boyun rekonstrüksiyonu yapılan 26 hasta (52 flep) retrospektif şekilde incelendi. Hastaların demografik özellikleri, rekonstrüksiyon yöntemleri ve operasyon sonuçları kaydedildi.

Bulgular: 2015 -2023 yılları arasında toplam 26 hastaya çift serbest flep rekonstrüksiyonu uygulandı. Hastaların 25'i tümör 1'i travma defektine sahipti. Yaş ortalaması 54,4 idi. Vakaların %67'sinde komorbiditeler mevcuttu ve %70'i sigara içiyordu. En sık görülen tümör ileri evre skuamöz hücreli karsinomdu. Oral kavite (%62), maksilla / damak (%15) veya hipofarenksi/farenks ve proksimal özafagus (%23) sırasıyla etkilenen bölgelerdi. En sık fibula ve ALT serbest flep kombinasyonu kullanıldı (n=15), bunu fibula ve grasilis (n=5) izledi. Diğerleri ALT ve ALT (n=2), ALT ve jejenum (n=2), dorsalis pedis ve grasilis serbest flebi kombinasyonlarıydı. 10 hastada preoperatif radyoterapi öyküsü mevcuttu. Radyoterapi tedavisi alan 10 hastada flep sağkalım oranı % 85 (17/ 20 flep), radyoterapi almayan 16 hastada ise flep sağ kalım oranı %90,6 (29/32) idi. Total flep sağkalım oranı % 88,4 (46/52) olarak saptandı. Kliniğimizde tek serbest flep ile baş ve boyun rekonstrüksiyonu yapılan hastalarda bu oran % 92,9 idi. Çift serbest flep yapılan hastalarda ilk yıl mortalite oranı % 38,4 (10 / 26 hasta),tek serbest flep yapılan hastalarda ise % 19,5 (64/327) olarak saptandı.

Sonuçlar: Kompozit baş ve boyun bölgesi defeklerinin çift serbest flep ile rekonstrüksiyonu birçok avantaj içerir. Anatomi daha iyi taklit edilebildiğinden estetik sonuçların yanısıra yeme, konuşma, solunum ve tükürük kontrolü gibi temel yaşamsal fonksiyonlarda daha başarılı sonuçlar elde edilebilir. Flep sağkalım oranları tek serbest flep operasyonlarına yakındır. Daha uzun operasyon süreleri, daha kapsamlı cerrahi diseksiyon ve alıcı damar bulmadaki güçlükler temel zorluklardır. Kompozit defektler genelde ileri evre tümörlerde oluşabileceğinden bu hastalarda uzun operasyon sürelerinin de etkisiyle mortalite artabilmektedir. Dolayısıyla temelde cilt yüzey alanı/vaskilarizasyon yeterli olmadığı, kimerizmin peroperatif yaralanmalar ve anatomik varyasyonlar ile mümkün olmadığı ve 3 'den fazla doku komponentinin tek bir flep ile inşa edilemeyeceği durumlarda çift serbest flep endikedir. Operasyon süresi ve buna bağlı morbiditeler düşünüldüğünde uygun hasta ve cerrahi endikasyon şeçimi çok önem arzetmektedir.

Anahtar Kelimeler: çift, flep, kompozit

SB-046
Bifid Burun Deformitesinde Kaudal Tabanlı Roll-Over Dermofat Flep ile Onarım

İbrahim Akpınar, Saruhan Mahmutoğlu,
Burak Arkan, Selahattin Galyan, Mutlu Deng Alvaç,
Larasu Yıldıran, Kamuran Zeynep Sevim, Ayşin Karasoy Yeşilada
SBÜ Şişli Hamidiye Etfal Eğitim ve Araştırma Hastanesi Plastik, Rekonstrüktif ve Estetik Cerrahi Kliniği, İstanbul

Giriş: Bifid burun nadir bir konjenital anomali olup, yüz konjenital anomalilerinin yalnızca 1/1000'ini oluşturur. Hipertelorizm ve orta hat dudak yarıkları ile sıklıkla ilişkilendirilmiştir. Burun ucundaki basit bir oluktan tüm nazal osteokartilajenöz iskeletin tutulmasına kadar değişkenlik göstermektedir. Boo-Chai 3 kardeşte bifid burun vakasını bildirerek genetik aktarıma dikkat çekmiştir. Anatomik açıdan bakıldığında, bifid burun deformitesi 4. ile 6. gestasyonel haftalarda medial nazal proseslerin birleşememesi ile birlikte lateral nazal proseslerin anormal gelişiminin bir sonucudur. Yazımızda bifid burun hastalarında interdomal boşluğun projeksiyonunu artırmak için açık bir yaklaşımla kaudal tabanlı (kolumella tabanlı) bir dermofat flebinin hazırlandığı cerrahi tekniğe değinilmektedir.

Materyal-Metod: 2010 ile 2013 yılları arasında, çeşitli derecelerde bifid burnu olan 3 hasta, interdomal projeksiyonu sağlamak amacıyla kaudal tabanlı roll-over dermofat flep tekniği kullanılarak opere edilmiştir. Hastalar doğumdan itibaren takip edilmiş ve bifid burun deformitesi nedeni ile plastik cerrahi kliniğine yönlendirilmiştir. Yüzlerinin fizik muayenesinde, iki burun deliğinin ve alar kıkırdakların simetrik olduğu, ancak alar kubbeler arasında belirgin bir bifid burun görünümüne neden olan 1- 1.5 cm'lik bir mesafe olduğu görüldü. Burun ucu bölgesi yoktu, geniş burun kökü ve medyan burun oluğu vardı. Kolumella normal boyutlardan yaklaşık 1 cm daha geniş görünüyordu, ayrıca labial frenulumda da duplikasyon vardı. Maksillofasiyal BT'de kıkırdak septum ve kemik septum "Y" şekli oluşturan 2 farklı yapıda görüldü. Bu hastalarda postop dönemde 6 ay boyunca nostril retainer kullanıldı. Ameliyattan 2 yıl sonra nazal apeks şekli iyiydi.

Tartışma: Bifid nazal deformitesinin nedeni hala bilinmemektedir. En çok kabul edilen etiyoloji, medial nazal proseslerden oluşan yapıların embriyogenezin 4. ile 6. haftaları arasında gelişememesidir. Hafif vakalarda bile diğer intrakraniyal anomalilerle birlikte görülebileceğinden, ameliyattan önce maksillofasiyal BT veya MRI görüntülemesi şarttır. Bifid burun deformitesini düzeltmek için çeşitli teknikler tanımlanmış. Bazı çalışmalar, iyi bir burun şekli elde etmek için lokal flep veya kıkırdak kalıplama tekniklerinin şart olduğunu savunmaktadır. Yayınlanmış vakaların çoğunda açık rinoplasti yaklaşımı

kullanılmaktadır, ancak biz bu yaklaşımın burun sırtındaki katlanma ve deri fazlalığını düzeltmede başarısız olduğuna inanıyoruz. Nazal dorsumdaki cilt dokusunun fazlalığına yerleştirilen dikey eliptik bir insizyon kullanıyoruz.

Sonuç: Deneyimlerimize göre, dermal doku fazlasını kaudal tabanlı bir dermofat flep olarak hazırlamayı ve burun ucu bölgesini büyütmek için kraniyal uca doğru kendi üzerine yuvarlamayı ve domal kıkırdakların üstünde pürüzsüz bir kontur sağlamayı yararlı bulduk. Bu tekniği kullanarak nazal dorsumdaki deri fazlalığını düzeltmeyi, kolumellayı daraltmayı, burun ucunun projeksiyonunu dermofat flep ile arttırmayı, filtrum ve dudak deformitelerini düzeltmeyi başardık. Böyle bir teknik modifikasyonu bildiğimiz kadarıyla mevcut literatürde tanımlanmamıştır ve bifid burun hastalarının tedavisine değerli bir katkı sağlayacaktır.

Anahtar Kelimeler: bifid burun, kolumella, konjenital

SB-047
El yaralanması sonrası acil serviste çekilen fotoğraflardan yaralı yapıların ve parmak dolaşımının değerlendirilmesi

Osman Orman[1], Baki Avşar Uzun[1], Ali Aydoğdu[2], Ethem Ayhan Ünkar[1], Mehmet Baydar[3], Gökhan Pehlivanoğlu[1]
[1]Baltalimanı Metin Sabancı Kemik Hastalıkları Eğitim ve Araştırma Hastanesi
[2]Kayseri Şehir Hastanesi
[3]Medical Park Maltepe Hastanesi

Amaç: Bu çalışma, acil serviste çekilen ve el cerrahlarıyla paylaşılan akıllı telefon fotoğraflarının dolaşım ve nörovasküler bozuklukların yanı sıra tendon ve kemik yaralanmalarının belirlenmesinde tanısal doğruluğunu değerlendirmeyi amaçladı.

Yöntemler: Ocak 2020 ile Ocak 2022 tarihleri arasında acil servisimize başvuran 50 hastanın el yaralanmalarına ait fotoğrafları bir anket tasarlamak için kullanıldı. Yaralanan yapılara ilişkin kapalı uçlu soruların yer aldığı bu anket, Türkiye'deki El Cerrahları WhatsApp grubu aracılığıyla bir grup el cerrahıyla paylaşıldı. Cerrahların deneyim düzeyleri 0-5 yıl, 5-10 yıl ve 10 yıl üzeri olarak kategorize edildi. Tanısal doğruluk, sonuçların referans standart olarak ameliyat notlarıyla karşılaştırılması yoluyla değerlendirildi.

Bulgular: Çalışmaya toplam 94 el cerrahı katıldı. Akıllı telefon fotoğraflarından el/parmaklardaki dolaşım sorunlarını tahmin etme doğruluğu %81,9, duyarlılık %48,0 ve özgüllük %91,4 oldu. Nörovasküler yaralanmalar için doğruluk %63,0, duyarlılık %63,9 ve özgüllük %61,5 idi. Tendon yaralanmalarını tahmin etme doğruluğu %64,9, duyarlılığı %81,1 ve özgüllüğü %42,5 idi. Kemik yaralanmalarını tahmin etme doğruluğu %74,7, duyarlılığı %70,9 ve özgüllüğü %79,9 idi. El cerrahlarının deneyim düzeylerine göre tanısal doğruluk açısından anlamlı bir fark gözlenmedi.

Sonuç: Yaralı ellerin akıllı telefon fotoğrafları, acil el cerrahisi kararında doğru tanısal değerlendirmelere ve acil servis doktorları ile el cerrahları arasında daha iyi iletişim kurulmasına olanak tanıyan yararlı bir araç olabilir. Akıllı telefon fotoğrafları, klinik muayenenin yerini tutmasa da karar vermeyi kolaylaştırabilir ve tedavi planlamasını hızlandırabilir. Ayrıca acil serviste hasta ve yaralanma geçmişi, kısa video klipler, basit muayeneler ve görüntülemeler gibi ek veriler, bekleme sürelerini azaltabilir ve potansiyel olarak gereksiz yönlendirmeleri önleyebilir. Bu teknolojinin acil durumlarda uygulanması, kaynak tahsisini optimize edebilir ve hasta bakımını iyileştirebilir.

Kanıt Düzeyi: IV

Anahtar Kelimeler: teletıp, sağlıkta haberleşme, gereksiz sevk, fizibilite

Örnek soru

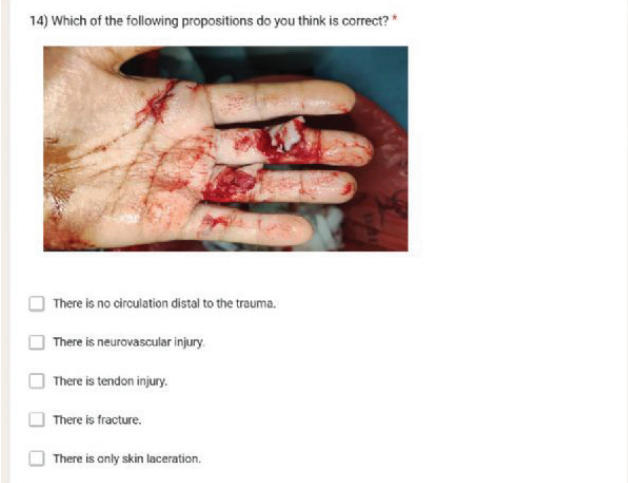

Yapılan anketten soru örneği

SB-048
El Ekstansör Tendon Yaralanmaları Sonrası Rehabilitasyonda Aktif ve Pasif Hareket Sonuçlarının Değerlendirmesi

Doğukan Uzel, Emrah Aras, Çağla Çiçek, Gaye Filinte
Sağlık Bilimleri Üniversitesi Kartal Dr. Lütfi Kırdar Şehir Hastanesi, Plastik Rekonstrüktif ve Estetik Cerrahi Kliniği, İstanbul

Amaç: El ve el bileği akut travmatik tendon yaralanmaları sık görülen yaralanmalardandır. Tendon yaralanmaları içerisinde ekstansör tendon yaralanmaları fleksör tendon yaralanmalarından daha sık görülmektedir. Ekstansör tendon yaralanmaları baş parmakta en sık zon 2 ve zon 3'te, diğer parmaklar için ise en sık zon 3 ve zon 5'te karşımıza çıkmaktadır. Tendon yaralanmalarında cerrahi teknik kadar onarım sonrası rehabilitasyon da önem arz etmektedir. Tendon rehabilitasyonunda, geleneksel immobilizasyon protokollerinin yanında erken hareket protokollerinin de önemi artmaktadır. Erken hareket protokolleri aktif ve pasif olarak ikiye ayrılır. Yapılan çalışmalarda erken aktif ve erken pasif hareket protokollerinin uzun dönem sonuçlarında birbirlerine üstünlüğü görülmemiştir ancak erken aktif protokollerinin iş hayatına dönüşte, pasif hareket protokollerine üstünlüğü olduğu savunulmaktadır. Çalışmamızda ekstensör tendon onarımlarının rehabilitasyonu sırasında uygulanan protokollerden erken pasif hareket ve erken aktif hareket protokolleri arasındaki 4. ve 12. haftadaki sonuçlarının değerlendirilmesi amaçlanmıştır.

Materyal Method: Kartal Dr. Lütfi Kırdar Şehir Hastanesi Plastik, Rekonstrüktif ve Estetik Cerrahi kliniğinde opere edilen ekstansör zon 5-6-7 yaralanmaları prospektif çalışmaya dahil edildi. Toplam hasta sayısı grup başına 15 olgu olarak planlandı. Hastaların ortalama yaşı erken aktif

hareket grubu için 39,7 (18-62), erken pasif hareket grubu için 35,8 (19-58) olduğu anlaşıldı. Hastaları her iki grup içinde 5-10 gün içerisinde protokole uygun hareket başlandı. Hastaların 4 ve 12. hafta sonuçları değerlendirildi. Bu amaçla hastaların Jamar dinamometre ile ölçülen kavrama gücü, gonyometre ile total eklem açıklığı (MKP, PİP, DİP eklem) değerlendirilmiş, fleksiyon defisiti hesaplanmış ve hastaların HQ-8 anketine göre memnuniyet skorları kayıt alınmıştır.

Sonuçlar: Akut travmatik ekstansör tendon onarımı sonrası erken aktif hareket ve erken pasif hareket protokolleri uygulanmış hasta gruplarında 4 ve 12. hafta dinamometre ile yapılan kavrama gücü ölçümleri yaralanmamış el ile karşılaştırıp yüzdesi alınarak hesaplanmıştır. 4 ve 12. haftada dinamometre ile ölçülen kavrama gücü erken aktif hareket grubunda üstün bulunmuştur. Gonyometre ile ölçülen eklem hareket açıklığında fleksiyon defisit açısı hesaplanarak 4 ve 12. haftada erken aktif hareket grubunda MKP, PİP ve DİP eklemlerin tümünde fleksiyon defisiti daha az olduğu bulunmuştur. HQ-8 anketi kullanılarak skorlanan hasta memnuniyeti 4 ve 12. haftada erken aktif hareket grubunda üstün bulunmuştur.

Tartışma: Literatürde ekstansör tendon onarımı sonrası rehabilitasyon, 0-5 günler arası 'derhal' veya 5-10. günler arası 'erken' başlangıçlı olarak ayrılmaktadır. Bu çalışmada tendon onarımı sonrası ilk 5 gün tam immobilizasyon uygulanmış olup, hareket protokollerine 5-10. Günler arası ortalama olarak ise 6. günde başlanmıştır. Erken pasif hareket protokolünde Evans protokolü, erken aktif hareket protokolünde ise Norwich protokolüne uygun olarak rehabilitasyon uygulanmıştır. Literatürdeki çalışmalarda protokoller karşılaştırılmış olup rehabilitasyonda en efektif protokolün hangisi olduğuyla ilgili konsensus bulunmamaktadır. Ancak erken aktif hareket protokolleri erken pasif hareket protokollerinden daha fazla tavsiye edilmektedir. Bu çalışmada da parametreler değerlendirilerek hastaların yaralanmış eli ile yaralanma olmayan eli karşılaştırılmıştır ve günlük el fonksiyonlarına dönüş süreci 4. ve 12. haftalarda izlenip; erken aktif hareket protokolünün 4. ve 12. haftalarda erken pasif hareket protokolüne bakılan parametrelerde üstün olduğu görülmüştür.

Anahtar Kelimeler: Ekstansör Tendon Rehabilitasyonu, Erken Aktif Hareket, Erken Pasif Hareket

Erken Aktif Hareket

Hasta Numarası	Dinamometre (4.Hafta)	Dinamometre (12.Hafta)	MKP Eklem (4.Hafta)	MKP Eklem (12.Hafta)	PİP Eklem (4.Hafta)	PİP Eklem (12.Hafta)	DİP Eklem (4.Hafta)	DİP Eklem (12.Hafta)	HQ-8 (4.Hafta)	HQ-8 (12. Hafta)
1	%55	%73	0	0	20	10	10	10	200	120
2	%21	%57	20	5	30	20	50	20	420	300
3	%44	%68	15	0	20	10	10	15	160	120
4	%34	%65	20	10	25	5	20	20	180	140
5	%61	%90	0	0	10	5	10	5	60	50
6	%23	%75	15	0	30	10	30	15	100	60
7	%31	%70	20	0	20	10	50	30	120	100
8	%74	%103	0	0	0	0	10	0	100	70
9	%58	%88	0	0	0	0	10	0	50	30
10	%69	%93	0	0	0	0	10	0	40	40
11	%47	%93	10	0	10	0	10	0	60	40
12	%53	%87	5	0	10	0	10	0	30	20
13	%58	%81	5	0	0	0	20	0	80	50
14	%51	%92	5	0	10	0	10	0	50	30
15	%37	%66	20	5	15	5	20	10	240	200

Erken Pasif Hareket

Hasta Numarası	Dinamometre (4.Hafta)	Dinamometre (12.Hafta)	MKP Eklem (4.Hafta)	MKP Eklem (12.Hafta)	PİP Eklem (4.Hafta)	PİP Eklem (12.Hafta)	DİP Eklem (4.Hafta)	DİP Eklem (12.Hafta)	HQ-8 (4.Hafta)	HQ-8 (12. Hafta)
1	%56	%61	30	20	10	10	20	20	360	300
2	%34	%66	30	10	20	15	20	10	290	240
3	%44	%88	35	0	20	0	15	10	120	40
4	%35	%68	40	20	30	10	20	15	220	140
5	%47	%73	25	10	20	10	20	10	300	250
6	%46	%57	25	15	25	10	20	20	480	320
7	%29	%53	30	15	25	10	20	10	450	300
8	%33	%65	25	15	25	15	30	10	390	240
9	%42	%76	20	10	20	10	25	10	280	160
10	%21	%75	40	15	30	15	30	10	370	200
11	%65	%88	10	0	20	0	10	0	80	40
12	%54	%82	10	0	20	0	20	0	100	30
13	%51	%77	10	0	15	0	20	10	170	90
14	%28	%65	15	10	20	5	10	5	240	170
15	%31	%68	20	5	15	10	10	0	320	200

SB-049
El Volarindeki Sinirlerin Aksonal Haritalandırılması: Stereolojik Yaklaşım

İsmail Hakkı Kantar[1], Sare Demirtaş[1], Gökçe Yıldıran[1], Zeliha Esin Çelik[2], Zekeriya Tosun[1]
[1]Selçuk Üniversitesi Tıp Fakültesi, Plastik Rekonstrüktif ve Estetik Cerrahi Ana Bilim Dalı, Konya
[2]Selçuk Üniversitesi Tıp Fakültesi, Patoloji Ana Bilim Dalı, Konya

Giriş: El volar yüzde duyu innervasyonu sağlayan 2 ana sinir median ve ulnar sinirdir. Her iki sinirin dallanması ile distale kadar volar yüzde duyu innervasyonu devamlılık arz eder. Bu çalışmanın amacı taze donmuş kadavralar üzerinde median ve ulnar sinirin el bileği seviyesi ve distalinde verdiği duyu dallarının akson sayılarının stereolojik ölçümlerinin yapılarak haritalandırılmasıdır.

Materyal-Metod: Toplamda 3 adet taze donmuş kadavranın üst ekstremitesi çalışmada kullanıldı. Median sinir, ulnar sinir, 4 adet common digital sinir ve her bir parmağa giden radial ve ulnar digital sinirlerin tamamı diseksiyon ile açığa çıkartıldı. Bahsedilen sinirlerden farklı seviyelerden ortalama 2 milimetre uzunlukta tam kat sinir örnekleri alındı. Parafin blokta bloklayıp hematoksilen eozin boyası ile doku takibi sonrası kesitler alındı. İmmünohistokimyasal olarak çalışılan preparatlar s100 boyama ile aksona ait yapılarda boyanma elde edilerek boyama yapılan preparatlardan elde edilen fotoğraflar kullanıldı. İki bağımsız plastik cerrah tarafından ImageJ yazılımı (Ulusal Sağlık Enstitüleri) üzerinden her bir sinire ait niceliksel histomorfolojik ölçümler yapıldı ve ortalama değerler rapor edildi.

Bulgular: Taze donmuş kadavraların üst ekstremitelerinden elde edilen her bir sinir ortalama akson sayıları median sinir karpal tünel seviyesindeki kesitte 8850; ulnar sinir guyon kanalı seviyesindeki kesitte 6300; Common digital sinirler radialden ulnare doğru sırasıyla 3100, 2750, 4113, 4050 şeklinde sonuçlanmıştır.

Her bir parmağa giden dijital sinirler için ise akson sayısı değerleri ortalama 1.parmak interfalengeal(IF) eklem trasesinde radial digital sinir(RDS) 1100, ulnar digital sinir(UDS) akson sayısı 1040; 2.parmak proksimal interfalengeal (PIF) eklem RDS 1280, UDS 1183; 3. Parmak PIF eklem RDS 1100, UDS 1360; 4. Parmak PIF eklem RDS 980, UDS 1090; 5. Parmak RDS 900, UDS 890 olarak hesaplanmıştır.

Tartışma: Son yıllarda rekonstrüktif mikrocerrahide kaydedilen gelişmeler, el ve üst ekstremite cerrahisinde seçici sinir transferlerinin daha kolay uygulanabilir olmasını sağlamıştır. Sinir transferleri; donör ve alıcı sinirlerin konumu, dal sayısı ve akson sayısı eşleşmesi gibi parametrelere dayanarak planlanır. Başarılı sinir transferleri gerçekleştirebilmek için alıcı ve donör periferik sinirlerin anatomilerine hakim olunması ve akson sayılarının bilinmesi şarttır. Akson sayılarının kantitatif analizi sayesinde cerrahlar sinir transferi sonrası reinervasyon potansiyelini maksimuma çıkarabilirlerken donör saha morbiditesini de minimalize edebilirler. Geçmişte ulnar sinir ya da median sinir aksonal sayıları ile ilgili anatomik kadavra çalışmaları yapılmış olsa da dijital sinirler ile ilgili literatürdeki bilgiler sınırlıdır. Bununla birlikte ayaktan ele parmak nakilleri gibi el cerrahisini ilgilendiren kompleks operasyonlarda dijital sinirlerin başarılı nörotizasyonu için akson sayıları ile ilgili bilgilere sahip olunması gerektiği düşünülmektedir. Çalışmada az sayıda taze donmuş kadavra ile çalışılması bir kısıtlılık olarak karşımıza çıkabileceği düşünülse de kadavralardaki tüm parmakların bilateral dijital sinirleri incelenerek daha fazla sayıda veriye ulaşılması hedeflenmiştir. Hata payını azaltmak amacıyla iki bağımsız cerrah tarafından aynı teknik ile tekrarlanan ölçümler yapılmış ve ortalamaları çalışmaya yansıtılmıştır.

Sonuç: Bu çalışmada elin periferik sinirlerinin aksonal mimarisine dair ortaya konulan detaylı bilgilerin, cerrahlara herhangi bir klinik durumda en uygun sinir transferinin planlanması için yol gösterici olacağı ve bir rehber olarak hizmet edebileceği düşünülmektedir.

Anahtar Kelimeler: akson, duyu, el, sinir

SB-050
The Effect of Plate Location on Radial Nerve Palsy Recovery Time Associated with Humeral Shaft Fractures

Zeki Günsoy, Sinan Oğuz Kaya, Gökhan Sayer, Mustafa Dinç, Ömer Cevdet Soydemir, Furkan Çatak
Sağlık Bilimleri Üniversitesi Bursa Şehir Hastanesi

Background: This study aims to investigate the influence of plate placement on nerve regeneration in humerus shaft fractures accompanied by radial nerve injury.

Methods: A retrospective analysis was conducted on a cohort of 94 patients with humerus fractures and concomitant radial nerve injury treated between January 2018 and November 2022. After applying exclusion criteria, 31 patients were included in the study. Clinical outcomes were assessed by comparing demographic data, surgical duration, radial nerve recovery time, the Mayo Elbow Performance Score (MEPS), Disabilities of the Arm Shoulder and Hand (DASH), and the Medical Research Council (MRC) scale.

Results: Two distinct groups were established: lateral plating and anteromedial (AM) plating. These groups demonstrated comparability regarding age, gender, and body mass index (BMI). No statistically significant differences were observed between the groups concerning MEPS and MRC. The AM plating group notably exhibited shorter surgical durations, faster recovery times, and lower DASH scores.

Conclusion: According to the findings of this investigation, in cases of humerus fractures accompanied by radial nerve injury, AM plating may be preferable over lateral plating due to its association with reduced surgical durations, expedited nerve recovery, and superior functional outcomes.

Keywords: radial nerve palsy, humerus shaft fracture, nerve exploration, internal fixation, plate

Patient Selection

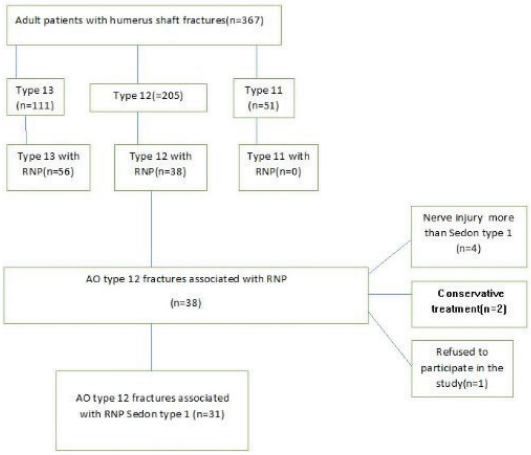

Surgical Method



Nerve recovery times and DASH scores of the groups

	Anteromedial (n = 15)	Lateral (n = 16)	p-value
Nerve recovery time (Mean ± SD weeks)	23.87 ± 4.01	35.00 ± 8.15	<0.001
DASH score	13.13 ± 2.16	15.38 ± 2.77	0.019
MAYO score	90(76-95)	90(78-95)	0,711
MRC muscle power	4(3-5)	4(4-5)	0,984

Summary of the patient groups

	Anteromedial (n = 15)	Lateral (n = 16)	p-value
Age (mean ± SD)	43.47 ± 12.11	42.94 ± 12.56	0.906
BMI*8 (mean ± SD)	22.73 ± 2.89	23.69 ± 4.55	0.495
Surgery Time (mean ± SD)	97.87 ± 12.91	112.88 ± 13.33	0.003
Gender (n%)	Male 8 (53.3) Female 7 (46.7)	10 (62.5) 6 (37.5)	0.605
AO Classification (n%)	A1 3 (20.0) A2 4 (26.7) A3 2 (13.3) B1 4 (26.7) C1 2 (13.3)	2 (12.5) 3 (18.8) 5 (25.0) 4 (25.0) 3 (18.8)	0.895
Open Fracture (n%)	No 13 (86.7) Yes 2 (13.3)	15 (93.8) 1 (6.3)	0.600
Trauma Etiology (n%)	Traffic injury 9 (60.0) Fall 4 (26.7) Beat 2 (13.3)	6 (37.5) 8 (50.0) 1 (6.3)	0.422

** Body mass index*

SB-051

Alt Ekstremitenin Flep ile Rekonstrüksiyonu Klinik Deneyimlerimiz, Postoperatif Takiplerinde Lenfödem Yanıtı

Ahmet Biçer, Furkan Ekrem Çınar, Ayberk Şahin, Fikret Çalışkan

Ege Üniversitesi Tıp Fakültesi,Plastik Rekonstrüktif ve Estetik Cerrahi Ana Bilim Dalı, İzmir

Giriş: Lenfödem hastanın yaşam kalitesini düşüren ve uzun vadedeki en kötü potansiyel komplikasyonlardan biridir. Lenfödemin temel nedeni olarak;lenf düğümlerine, lenfatik damarlara, kan damarlarına doğrudan zarar verilmesi sayılabilir. Ayrıca venöz dönüşü iyileştiren manevralar ve mobilizasyonun lenfödemi erken dönemde iyileştirebileceği bilinmektedir. Alt ekstremite için sıklıkla ciddi travma veya tümörler için geniş rezeksiyon sonrasında alt ekstremitelere geleneksel rekonstrüktif araçlar olarak, uyluk ve bacak proksimal üçte biri rekonstrüksiyonunda lokal flepleri önerirken, mikrovasküler flepler yerel dokuların azlığı nedeniyle distal üçte birlik bacak ve ayak için en faydalı olanlardır. Hastanın cinsiyeti, defektin yeri, kruriste gelişen lenfödem arasındaki ilişkiyi merak ettik.

Materyal-Metod: İzmir Ege Üniversitesi Hastanesi Plastik, Rekonstrüktif ve Estetik Cerrahi Kliniğinde Ekim 2019 ve Ocak 2024 tarihleri arasında alt ekstremitenin yumuşak doku tümörlerinin geniş rezeksiyonu, alt ekstremite travmaları veya plak ekspozisyonu sonrasında pediküllü ve serbest flep ile rekonstrüksiyon yapılan ve tarafımızca düzenlenen takiplere uyum gösteren 33 hasta oldu. Hastanın tıbbi kayıtları, şu değişkenler açısından analiz edildi: Hastanın cinsiyeti, defektin meydana geliş mekanizması, defektin yeri, flep tipi, ameliyat sonrası



mobilizasyon süreci, sağlam ve defektli bacaklarda proksimal,orta bölüm ve distal cruris çapları karşılaştırıldı. Önceden lenfödemi olan hastalar da çalışma dışı bırakıldı. Tanımlayıcı istatistikler ve t testleri, P değeri <0,05 olarak tanımlanan anlamlılıkla yapıldı.

Bulgular: Hastaların 8'i kadın ve 25'i erkek hastadan oluşuyor. Defektler 5 hastada diz üstünde ve 28 hastada diz altında yer almaktadır. Diz altında yer alan, 12 hastada distal kruriste 5 hastada orta bölüm kruriste, 5 hastada proksimal kruriste ve 6 hastada ayak ve bilekte yer almaktaydı. Kullanılan flep, 2 hastada serbest latissimus dorsi flebi, 7 hastada serbest anterolateral uyluk flebi 3 hastada serbest fibula flebi, 1 hastada serbest kasık-iliak kemik flebi, 2 hastada sural flep, 6 hastada propellar flebi bunlardan 4 tanesi peroneal arter bazlıydı. 2 hastada V-Y flep, 3 hastada gastroknemius, 1 hastada soleus,2 hastada anterior/posterior tibial kas flebi, 1 hastada medial plantar arter, 1 hastada Lateral tarsal arter flebi,1 hastada Cross-leg flebi ile rekonstrüksiyon uygulandı.3 hafta öncesinde 10 hasta mobilize edilmişken, 23 hasta 3 haftadan sonra mobilize olmuştu. Defekt mekanizmalarında 10 hastada Araç İçi/Dışı travma, 7 hastada tümör rezeksiyonu, 2 hastada implant ekspozisyonu, 4 hastada düşme, 4 hastada krush yaralanma ve 5 hastada ise ateşli silah yaralanması olarak tanımlandı. Major arter yaralanması olmayan uylukta defekti olan hastaların defekt bölgelerin en yakın bölgede çap düşüşü saptandı. Defekt / sağlam taraftaki orta bölüm çap oranları incelendiğinde kadınlarda anlamlı şekilde büyük çap saptandı. Mobilizasyon ile flep tipi, defekt lokasyonu, defektin mekanizması ve cinsiyet arasında anlamlı bir ilişki saptanmadı. Flep tipi ile defekt lokasyonu, defektin mekanizması ve cinsiyet arasında anlamlı bir ilişki saptanmadı.

Sonuç: Bu çalışma, uylukta defekt konumunu ve kadın cinsiyetin postoperatif lenfödem gelişimi için risk faktörleri olduğunu tanımladı. Erken lenfödemin klinik bulguları belirsiz olması nedeniyle bu risk faktörlerine ilişkin artan farkındalık, bu hastalarda lenfödemin teşhisini kolaylaştırabilir.

Anahtar Kelimeler: alt ekstremite rekonstrüksiyonu, lenfödem, mobilizasyon

Alt ekstremite rekonst. uygulanan hastaların cinsiyeti, defektin mekanizması, defektin yeri, flep tipi, ameliyat sonrası mobilizasyon süreci, sağlam ve defektli kruriste proksimal,orta bölüm ve distal cruris çapları, defekt/sağlam kruris çap oranları

HASTA	FLEP (FREE 1; PEDİKÜL 2)	LOKASYON (UYLUK 1, KRURİS PROKSİMALİ 2, KRURİS ORTASI 3, KRURİS DİSTALİ 4, AYAK 5)	MOBİLİZASYON (< 3 HAFTA 1; > 3 HAFTA 2)	DEFEKT TARAF PROKSİMALKRURİS ÇAP	DEFEKT TARAF ORTA KRURİS ÇAP	DEFEKT TARAF DİSTAL KRURİS ÇAP	SAĞLIKLI TARAF PROKSİMAL KRURİS ÇAP	SAĞLIKLI TARAF ORTA KRURİS ÇAP	SAĞLIKLI TARAF DİSTAL KRURİS ÇAP	DEFEKT/ SAĞLIKLI TARAF PROKSİMAL KRURİS ÇAP ORANI	DEFEKT/ SAĞLIKLI TARAF ORTA KRURİS ÇAP ORANI	DEFEKT/ SAĞLIKLI TARAF DİSTAL KRURİS ÇAP ORANI	MEKANİZMA (ADTK -AİTK 1, ASY 2,KRUSH 3, DÜŞME 4, PLAK EKSPOZİSYONU 5, TÜMÖR EKSİZYONU 6,DİĞER 7)	CİNSİYET (ERKEK 1, KADIN 2)
1	1	3	2										1	1
2	1	5	1	36	51	31	35	56	22	1,028571429	0,910714286	1,409090909	1	1
3	2	3	1										1	1
4	2	4	2										1	1
5	2	1	2	20	27	28	21	29	27	0,952380952	0,931034483	1,037037037	1	1
6	2	2	2										1	1
7	1	4	1	45	40	26	46	40	33	0,97826087	1	0,787878788	1	2
8	1	3	2	38	54	23	41	51	23	0,926829268	1,058823529	1	2	1
9	1	4	2	34	34	24	31	34	23	1,096774194	1	1,043478261	2	1
10	1	5	1										2	1
11	2	5	1										2	1
12	2	3	2	40	25	32	44	36	32	0,909090909	0,694444444	1	2	1
13	1	5	2	36	42	20	36	42	21	1	1	0,952380952	3	2
14	2	4	2	36	33	26	36	39	30	1	0,846153846	0,866666667	3	1
15	2	4	2	37	55	25	38	54	24	0,973684211	1,018518519	1,041666667	3	1
16	2	1	1										3	2
17	2	1	2										4	2
18	2	4	2	37	33	27	36	36	23	1,027777778	0,916666667	1,173913043	4	1
19	2	4	2										4	1
20	1	4	2										1	1
21	2	2	1	37	40	25	33	35	21	1,121212121	1,142857143	1,19047619	5	2
22	2	2	2	38	28	22	39	28	22	0,974358974	1	1	5	2
23	2	5	1										7	1
24	1	1	2	26	32	20	27	32	20	0,962962963	1	1	6	2
25	1	4	2										6	1
26	2	2	2	40	55	30	42	60	30	0,952380952	0,916666667	1	6	1
27	2	3	2	34	31	20	34	37	23	1	0,837837838	0,869565217	6	1
28	2	5	2	32	30	20	34	35	22	0,941176471	0,857142857	0,909090909	6	1
29	2	2	2	50	23	23	36	22	22	1,388888889	1,045454545	1,045454545	6	2
30	1	4	1	32	23	26	31	24	18	1,032258065	0,958333333	1,444444444	1	1
31	1	4	1	31	28	23	30	32	21	1,033333333	0,875	1,095238095	6	1
32	1	1	2										4	1
33	2	4	2										1	1

SB-052

Lenfödem Tanılı Hastalarda Cerrahi Girişimlerin Yaşam Kalitesi Üzerindeki Etkisi: Prospektif Bir Değerlendirme

Levent Demir, Can Ege Yalçın, Mehmet Demir, Serkan Melenkiş, Esra Zeynep Kurtoğlu, Alp Ercan, Anıl Demiröz

İstanbul Üniversitesi- Cerrahpaşa Tıp Fakültesi, Plastik, Rekonstrüktif ve Estetik Cerrahi Ana Bilim Dalı, İstanbul

Giriş: Lenfödem yönetiminde, cerrahi tedavinin etkinliği, farklı evrelerde teknik seçimi ve anastomoz sayısı gibi konular üzerinde tartışılan, netlik kazanamamış alanlardır. Bu çalışmanın amacı, Lenfödem Yaşam Kalitesi (Lymphedema Quality of Life - LymQOL) anketini kullanarak lenfödemli hastalarda cerrahi tedavinin ve bahsedilen diğer kriterlerin yaşam kalitesi (QOL) üzerindeki etkisini değerlendirmektir.

Yöntemler: Bu prospektif kohort çalışmasına, Ocak 2019 ile Aralık 2023 tarihleri arasında tek bir kurumda tek cerrah tarafından ameliyat edilen ve çeşitli derecelerde lenfödem tanısı konulan 30 hasta dahil edilmiştir. Yaş, cinsiyet, tutulan bölge ve ölçümler dahil olmak üzere demografik ve klinik veriler kaydedilmiştir. Lenfödem hastalarında yaşam kalitesini değerlendirmek için özel olarak tasarlanmış, doğrulanmış bir araç olan Ekstremite Lenfödemi için Yaşam Kalitesi (YK) Değerlendirme Aracı (LYMQOL) anketi, cerrahi müdahaleden önce ve son prosedürden üç ay sonra çalışma katılımcılarına uygulanmıştır. Toplam LYMQOL ve bireysel alt küme (fonksiyon, semptom, görünüm ve ruh hali) skorları, genel yaşam kalitesi skorları ayrı olarak değerlendirilmiştir. İstatistiksel analiz JASP (Sürüm 0.17.2, JASP Ekibi) yazılımı aracılığıyla gerçekleştirilmiştir.

Bulgular: Çalışma örneklemi 21 (%70.0) kadın ve 9 (%30) erkekten oluşmakta ve ortalama takip süresi 20.7±12.6 ay idi. Yaş ortalaması 40.0±20.3 olarak hesaplandı. Lenfödem, hastaların %40.0'ında sekonder olarak meydana gelmiş ve altta yatan en yaygın etiyoloji malignite ile ilişkili olarak bulundu (%26.7). Alt ekstremiteler (%83.3) üst ekstremitelere göre daha sık tutulmuştu. Lenfatikovenöz anastomoz (LVA) en sık uygulanan girişim yöntemiydi (%93.3) ve bu yöntemde uygulanan ortalama anastomoz sayısı 3.0±1.7 idi. Müdahalelerin sonucunda toplam LYMQOL skorlarında (ameliyat öncesi 62.5±17.3 ve ameliyat sonrası 45.8±16.4, p<0.001) ve fonksiyon, görünüm, semptom ve ruh hali ile ilgili alt grup skorlarında istatistiksel olarak anlamlı azalma ve genel yaşam kalitesi skorlarında artış (ameliyat öncesi 5.3±1.5 ve ameliyat sonrası 6.7±1.7, p=0.002) saptandı. Prosedür sayısı ve LVA anastomoz sayısı ile bu skorlar arasında anlamlı bir ilişki saptanmadı.

Sonuç: Bu çalışma, lenfödemli hastalarda cerrahi tedavinin etkinliğine yönelik bulgular sağlamıştır. Cerrahi müdahale öncesinde hastalık şiddeti, evresi, genel sağlık durumu ve hasta tercihleri gibi faktörler detaylı incelenerek uygun cerrahi teknik seçildiğinde, hastaların yaşam kalitesinde belirgin artış sağlamak mümkündür. Çalışmamızın sonuçlarına dayanarak bu artışın hastalığın evresinden, süresinden, hasta yaşından ve yapılan işlemin tipinden bağımsız olduğu söylenebilir.

Anahtar Kelimeler: Cerrahi, Lenfödem, Lenfovasküler Anastomoz

SB-053

Başparmak Pulpa Rekonstrüksiyonlarında Birinci Dorsal Metakarpal Arter Flepi ve Moberg Flepin Karşılaştırılması

Barış Acar, Osman Orman, Ayşe Şencan, Ethem Ayhan Ünkar, Hakan Ertem, Baki Avşar Uzun

M.S. Baltalimanı Kemik Hastalıkları EAH, El Cerrahisi Kliniği, İstanbul

Amaç: Çalışmamızın amacı, başparmak pulpa defektlerinin rekonstrüksiyonunda Moberg flebi ile 1. dorsal metakarpal arter flebini karşılaştırmaktır.

Materyal-Metod: 2017-2022 yılları arasında, başparmakta <1.5 cm2 pulpa defektlerinde rekonstrüksiyon için kullanılan Moberg ve birinci dorsal metakarpal arter (BDMA) fleplerini inceledik. Hastaların demografik veri olarak yaş, cinsiyet, yaralanmanın gerçekleştiği yer (ev, işyeri), yaralanma tarafı, acil/elektif ameliyat durumu, takip süreleri kaydedildi. Klinik değerlendirme için flep canlılığı, soğuk intoleransı ciddiyet skoru (0-3;normal, 4-25;hafif, 26-50;orta, 51-75; ciddi, 76-100; ileri ciddi), iki nokta ayrım testi (mm), Semmes Weinstein monofilaman testi (g), interfalangial (IF) ve metakarpofalangial (MF) eklem total eklem hareket açıklıkları ve vizüel analog skala (VAS) ile benzerlik algısı kaydedildi.

Sonuçlar: 6 hastaya BDMA flebi (Grup I), 21 hastaya Moberg flebi (Grup II) uygulandı. Grup I'in yaş ortalaması 41.5(29-58), Grup II'nin yaş ortalaması 41.8(19-62)'ydi. Grup II'deki bir hasta haricinde tüm hastalar erkekti. İki hastanın başparmak yaralanması ev kazası ile oluşurken 25 hastada iş kazası mevcuttu. Grup I'de takip süresi ortalama 35(13-93) ayken Grup II'de 52,3(8-109) aydı. Her iki grup arasında demografik veriler açısından fark yoktu. Her iki grupta da flep canlılık oranı tamdı. Soğuk intoleransı ciddiyet skoruna göre Grup I'de bir hasta orta, 5 hasta hafif, Grup II'de 18 hasta hafif soğuk intoleransına sahipken 3 hastada soğuk intoleransı yoktu. İki nokta ayrım testi, BDMA grubunda 10.33 ± 3.26, Moberg grubunda 7.66 ± 2.35 mm'ydi. Moberg 2 nokta ayrım testinde anlamlı olarak üstündü. (p<0.05) Semmes-Wenstein monofilaman testi BDMA flep grubunda ortalama 4.66 ± 2.73 gr, Moberg flep grubunda 2.88 ± 2.01 gr'dı fakat anlamlı fark yoktu (p=0.09). IF ve MF eklem total eklem hareket açıklıkları her iki grupta benzerdi. (p sırasıyla 0.94, 0.90) VAS Moberg flep grubunda anlamlı olarak yüksekti (p <0.05)

Sonuç: BDMA ve Moberg flep, başparmak pulpa rekonstrüksiyonunda iyi sonuçlar vermektedir. Moberg flep, iki nokta ayrım testi ve VAS benzerlik algısında BDMA flepe göre üstün görünmektedir.

Anahtar Kelimeler: başparmak, rekonstrüksiyon, moberg, birinci dorsal metakarpal arter

BDMA



Moberg Flep



SB-054

Kliniğimizde WALANT Yöntemiyle El Cerrahisi Uygulama Deneyimimiz Ve Sonuçları

Oğuzhan Karakoç, Selman Hakkı Altuntaş

Süleyman Demirel Üniversitesi Tıp Fakültesi, Plastik Cerrahi Anabilim Dalı, Isparta

Giriş-Amaç: El cerrahisinde yapılan onarım ya da uygulamanın intra-operatif aktif hareket ile kontrol edilmesi cerrahinin sonuçları açısından büyük önem taşımaktadır. Fakat bu durum genel/rejyonel anestezi ile mümkün değildir. Günümüzde, sadece cerrahi alana adrenalinli lokal anestezik solüsyonlar (tümesan) ile infiltrasyon yapılarak sağlanan anestezi yöntemi olan WALANT yaygın olarak kullanılmaktadır. WALANT yöntemi ile uygulamalar hem hasta memnuniyeti, hem sonuçlar hem de maliyet açısından el cerrahisinde büyük iyileştirmeler sağlamıştır. Bu çalışmamızda kliniğimizde WALANT yöntemi ile uyguladığımız el cerrahisi vakalarındaki deneyimlerimizi ve yöntemlerimizi aktarmayı amaçladık.

Gereç-Yöntem: Bu çalışmada akut ve geç dönem tendon onarımları, tenoliz,tendon transferleri, falanks/metakarp fraktür onarımı, dupuytren kontraktürü, tetik parmak, rotasyon osteotomisi cerrahilerinin WALANT yöntemi ile uygulanan hastaların erken ve orta dönem sonuçları değerlendirilmiştir. Tüm hastalar uyanık ve turnikesiz şekilde opere edilmiştir. Hastalarımıza yapılacak cerrahi detaylı şekilde anlatılmış olup, ameliyat kendileri ile koordine olunarak gerçekleştirileceği söylenilmiştir. İnfiltrasyon işlemi zamandan kazanmak adına serviste hasta yatağında uygulanmıştır. İntra-operatif aktif hareket, hastanın da görebileceği bir şekilde kontrollü olarak değerlendirilmiştir. Takiplerde komplikasyonlar, hareket açıklıkları ve hasta memnuniyetleri değerlendirilmiştir.

Bulgular: Çalışmaya 2023-2024 yılları arasında 11 hasta dahil edildi ve ortalama yaş 34(15-62) idi. Hastaların tümünde intra-operatif aktif tam eklem hareket açıklığı görüldü ve hastaya gösterildi. Hastaların hiç birinde lokal anesteziye bağlı alerji/toksikasyon izlenmedi. Tüm hastalar takiplerinde fizik tedavi egzersizi aldı. FPL onarımı yapılan hastada takiplerinde yapışıklık gözlendi ve aktif IP hareketi izlenmedi, tenoliz esnasında yapışıklık alanının geniş alan olması nedeni ile ağrı hissetti ve genel anesteziye geçilmek zorunda kalındı. Diğer hastalarda herhangi bir komplikasyon izlenmedi.

Tartışma ve Sonuç: WALANT, hasta uyumu mümkün olduğunda herhangi bir yaş kısıtlaması olmadan uygulanabilir. Bu hastalara cerrahi boyunca hareketsiz kalmalarını telkin ederek ve hasta ile cerrahi boyunca iletişim halinde olarak sağlanabilir. Biz, hastanın intra-op hareketi görmesinin post-operatif fizik tedavi sürecine sağladığı uyumu arttırdığını düşünüyoruz. Her ne kadar vazokonstrüksiyon sayesinde cerrahi alanda kanama az olsa da, turnikeli uygulama kadar temiz bir alan sağlanamayacaktır. Bazen kanama kontrolü vaka süresinin uzamasına sebep olabilmektedir fakat deneyimlerle bu önemsiz hale gelmektedir.

Anahtar Kelimeler: WALANT, Tendon Onarımı, Lokal Anestezi

Tendon Onarımı



intra-operastif tendon onarımı

Tendon Transferi



İntra-operatif hareket değerlendirmesi

SB-055

2. Bölge fleksör tendon yaralanmalarında dijital sinir yaralanmasının tendon iyileşmesine etkisi var mıdır?

Gökay Eken, Erkan Bilgin

Uludağ Üniversitesi Tıp Fakültesi, Ortopedi ve Travmatolji Ana Bilim Dalı, Bursa

Amaç: 2. Bölge fleksör tendon yaralanmaları, tedavi sonrası kötü sonuçlarla seyredebilen, tendon çevresi yapışıklıkların gelişebildiği ve eklem hareketlerinin ileri derecede kısıtlanabildiği sorunlu yaralanmalardandır. Literatüre bakıldığında tedaviyi etkileyen faktörler üzerine birçok çalışma mevcut iken beraberinde gerçekleşmiş olan bir dijital sinir yaralanmasının tendon iyileşmesi üzerine etkisi ile ilgili sınırlı ve çelişkili veriler mevcuttur. Bu çalışmanın amacı, dijital sinir yaralanmasının 2. bölge fleksör tendon tamiri sonrası hareket açıklığı ve klinik sonuçlar üzerindeki etkisini değerlendirmektir. Hipotezimiz, dijital sinir yaralanmasının 2. bölge fleksör tendon onarımı sonrası hareketin azalması ve kötü klinik sonuçlar ile bağımsız olarak ilişkili olduğudur.

Materyal-Metod: Kliniğimizde Eylül 2021- Ağustos 2023 tarihleri arasında fleksör 2. bölge tendon yaralanması nedeniyle opere edilmiş olan 58 hasta çalışmaya dahil edildi. 2. Bölge dışı fleksör tendon yaralanması, aynı elde ekstansör tendon yaralanması, fleksör dijitorum superfisialis yaralanması, beraberinde kemik kırığı, eklem çıkığı, vasküler yetersizlik olan hastalar çalışma dışı bırakıldı. Hastalar 3 grupta değerlendirildi. 1. Grup (n: 22); her iki dijital siniri sağlam olanlar, 2. Grup (n: 20); tek taraf dijital sinir onarımı yapılanlar, 3. Grup (n: 16); tek taraf dijital sinir yaralanması olup onarım yapılamayan hastalar. Hastaların demografik verileri, yaralanma ile ilgili verileri değerlendirildi. Hastaların son kontrollerindeki parmak eklem hareket açıklıkları (Strickland yüzdesi), QuickDash skorları temel sonuç ölçütleri olarak değerlendirildi. Mackinnon iki nokta ayrım testi ile sinir durumları değerlendirildi. Minimum 6 aylık takip sonuçları olan hastalar çalışmaya dahil edildi.

Bulgular: Hastaların ortalama takip süresi 14,3 (9-24) ay iken ortalama yaş 40,7 (18-60) olarak bulundu ve gruplar arası istatistiksel farklılık saptanmadı (p=0.477, p=0.670). Hastaların 42 (%72,4)'si erkek, 16 (%27,6)'sı kadın, 36 (%62,1)'sında sağ, 22 (%37,9)'sinde sol elde yaralanma mevcut idi ve sinir onarılamayan grupta daha fazla erkek var idi (p=0.014) ve taraf açısından gruplar arası fak saptanmadı (p=0,423). 3. Gruptaki tüm hastalar tek parmak yaralanmasına sahip iken grup 1 ve 2'de hem çoklu hem tekli parmak yaralanmaları mevcut idi (p<0.001). Proksimal interfalengeal eklem hareket açıklıklarına bakıldığında fleksiyon dereceleri ortalama grup 1'de 81,3°±31,6°, grup 2'de 75±36,7°, grup 3'te 46,2±45,8° iken gruplar arası anlamlı farklılık saptandı (p=0.018). Ortalama distal interfalengeal eklem ve metakarpofalengeal eklem fleksiyon dereceleri grup 1'de grup 2'ye göre ve grup 2'de grup 3'e göre anlamlı olarak fazla saptandı (p=0.044, p=0.006). Her ne kadar fleksiyon derecelerinde anlamlı farklılık saptanmış olsa da Strickland yüzdeleri değerlendirildiğinde gruplar arası anlamlı farklılık saptanmadı (p=0.084). Ortalama QuickDash skorları Grup 1'den grup 3'e doğru kötüleşmekte olup gruplar arası farklılık istatistiksel olarak anlamlı saptanmadı (p=0.144). Mackinnon sınıflaması ise gruplar arasında anlamlı olarak farklı idi ve sinir sağlam olanlar onarılamayanlara göre daha iyi durumda idi (p<0.001).

Sonuç: 2. Bölge fleksör tendon yaralanması ile beraber dijital sinir sağlam olanlarda dijital siniri onarılamayanlara göre daha iyi eklem hareket açıklıkları elde edilebildiği anlaşılmıştır. Klinik skorlarda anlamlı farklılık saptanmasa da daha iyi bir hareket açıklığı için 2. Bölge fleksör tendon yaralanması ile beraber dijital sinirin yaralandığı durumlarda sinirin de onarılmasını önermekteyiz.

Anahtar Kelimeler: Dijital sinir, 2. bölge, fleksör tendon, onarım

SB-056

Proksimal İnterfalangial Eklem Kompleks İntraartiküler Kırıklarda Suzuki Frame ile Tedavi Sonuçlarımız

Oğuzhan Bulut[1], Emral Aker Kozak[3], Ali Cavit[2], Birkan Kibar[2]

[1]Haydarpaşa Numune EAH, Ortopedi ve Travmatoloji Kliniği, İstanbul
[2]Haydarpaşa Numune EAH, El ve Üst Ekstremite Kliniği, İstanbul
[3]Amasya Düzova Devlet Hastanesi, Ortopedi ve Travmatoloji Kliniği, İstanbul

Bu çalışmada, Suzuki frame yöntemi ile tedavi edilen proksimal interfalangial eklem kompleks intraartiküler kırıklarının sonuçları retrospektif olarak incelenmiştir. Suzuki frame yöntemi, kırık hattının stabilizasyonunu ve dizilimi sağlayarak, kemik iyileşmesini teşvik eder ve eklem hareket açıklığını korur. Bu yöntem, parmak eklem içi kırıklarının tedavisinde etkili ve güvenilir bir seçenek olarak kabul edilir.

Çalışmaya dahil edilen 20 hastanın yaş ortalaması 35,1 ± 13,0 yıl idi ve %75'i erkek, %25'i kadındı. En sık izlenen travma mekanizması düşme (%85) idi. Median cerrahi süre 60 dk (45-120 dk) idi ve hastaların %45'i fizik tedavi programına alınmıştı. Kaynama süresi altı hastada 4 hafta, on iki hastada 6 hafta idi. Bir hastada kaynama izlenmezken, bir hastada fizik tedavi sırasında midfalanks distalinde kırık meydana gelirken, PIP'deki kırık hattında da refraktür gelişmişti.

Elde edilen sonuçlar, PIP ROM median 95 derece, ekstansör lag 5 derece, fleksiyon 95 derece idi. DIP ROM median 85 derece, ekstansör lag 0 derece, fleksiyon 85 derece idi. MP eklemi ROM seviyesi ise 100 derece idi. Ağrı ve fonksiyonlar için yapılan DASH ölçeği skoru median 2,5 idi ve ağrı düzeyi VAS skalası ile değerlendirildiğinde median VAS değeri 1 (0-3 aralığında) idi.

Mevcut literatür, Suzuki frame yöntemi ile tedavi edilen proksimal interfalangial eklem kompleks intraartiküler kırıklarında iyi fonksiyonel sonuçlar ve düşük komplikasyon oranları göstermektedir. Aynı zamanda aktif fraksiyon yanında aktif harekete izin vermesi eklem hareket açıklığının korunmasına izin vermektedir. Bu çalışmada elde edilen sonuçlar da mevcut literatürle uyumlu görünmektedir. Ancak, çalışmanın küçük örneklem büyüklüğü ve retrospektif tasarımı sınırlamaları vardır. Bu nedenle, daha büyük örneklem büyüklüğüne sahip prospektif çalışmaların yapılması gerekmektedir.

Sonuç olarak, Suzuki frame yöntemi, proksimal interfalangial eklem kompleks intraartiküler kırıklarının tedavisinde etkili ve güvenilir bir yöntem olarak kabul edilebilir. Bu yöntem, iyi fonksiyonel sonuçlar ve düşük komplikasyon oranları sağlar. Ancak, daha fazla araştırma yapılması gerekmektedir.

Anahtar Kelimeler: Suzuki frame, proksimal internalfalangial eklem, intraartiküler kırık, midfalanks, kırıklı çıkık

Postop grafi ve ameliyat sonrası sistemin fotoğrafı



Postop grafi ve ameliyat sonrası sistemin fotoğrafı

Postop grafi ve ameliyat sonrası sistemin fotoğrafı



Postop grafi ve ameliyat sonrası sistemin fotoğrafı

Postop grafi ve ameliyat sonrası sistemin fotoğrafı



Postop grafi ve ameliyat sonrası sistemin fotoğrafı

Postop grafi ve resim



SB-057

Tümör Eksizyonu Sonucu Oluşan El Dorsum Defektlerinde Bilobe Perforator Fleplerin Kullanılması

Burak Özkan[1], Burak Ergün Tatar[2],
Ahmet Çağrı Uysal[1]

[1]Başkent Üniversitesi, Plastik,Rekonstrüktif ve Estetik Cerrahi ABD,Ankara
[2]Erzurum Şehir Hastanesi, Plastik,Rekonstrüktif ve Estetik Cerrahi ABD,Erzurum

Giriş: El dorsum defektleri travma, tümör çıkartılması sonucu ortaya çıkan ve rekonstrüksiyon açsından zorlayıcı bir klinik durumdur. Bu defektlerin rekonstrüksiyonu, el fonksiyonunun ve estetiğinin geri kazanılması açısından önemlidir. Greftten serbest doku nakiline kadar birçok seçenek mevcuttur.Bilobe flepler plastik cerrahide genellikle burun rekonstrüksiyonunda kullanılmaktadır.

Bu yazımızda, tümör eksizyonu sonucu oluşan el dorsum defektlerinde bilobe perforatör flep kullanımı ile ilgili çalışmamızı sunduk.

Materyal ve Metod: Çalışmamız 2016-2021 yılları arasında gerçekleştirilen retrospektif bir çalışmadır. Çalışmaya el dorsumundaki tümör eksizyonu sonucu oluşan defekti bilobe perforatör flep ile kapatılan 16 hasta dahil edildi Diyabet, vasküler skleroz, periferik vasküler hastalık veya sigara içme öyküsü olan hastalar çalışmaya dahil edilmedi. Hastaların yaş, defekt ve flep boyutları, komplikasyonları, Michigan el fonksiyonları sonuçları anketi (MHQ), Vancouver Skar Skalası (VSS) ve takip süreleri kaydedildi. Cerrahi işlemler turnike altında yapılmıştır. Defekt oluştuktan sonra primer flebin genişliği, defekt uzunluğuyla aynı olarak planlandı. Sekonder flep, primer flebe göre yatay bir açıda 90° olarak ayarlandı. Sekonder flebin uzunluğu, primer flebin genişliğinin yarısı olarak hesaplandı ve sekonder flebin genişliği, primer flebin genişliğinin 3/4'ü olarak hesaplandı.

Sonuç: Çalışmada toplam on altı hasta incelendi. Bu hastaların yaş ortalaması 55.63 ± 14.97 idi ve çoğunluğu skuamöz hücreli karsinom tanısı almıştı. Ortalama defekt boyutu 4.31 ± 1.53 cm² idi. VSS skorları ortalama 5.12 ± 0.71 ve MHQ skorları ise 76.25 ± 5.38 olarak bulundu. Ortalama takip süresi 16.06 ± 3.41 aydı.

Tartışma: Klinik pratikte nazal rekonstrüksiyonda sıklıkla kullanılan bilobe flep tasarımı el dorsum defektlerinde de uygun şekilde kullanılabilir.

Anahtar Kelimeler: Bilobe flep, El dorsum defektleri, Perforator flep

Resim 1



İntraoperatif Flep Görüntüsü

SB-058

Volar Plate Rekonstrüksiyonunda Tendon Interpozisyonu

Agit Sulhan, Yunus Ertaş, Zeki Çelik, Serhat İnan, Eşref Kaan Bulut, Perçin Karakol, Yasin Canbaz

SBÜ, Çam ve Sakura Şehir Hastanesi, İstanbul

Giriş: Proksimal interfalengeal(PİF) eklem fleksiyon ve ekstansiyona izin veren sinovyal bir menteşe eklemidir.Volar plate, proksimal interfalengeal eklemin anteroposterior düzlemde stabilitesini korumaya yardımcı olur,PIF eklem hiperekstansiyonunu önler ve tam fleksiyona izin verir. Volar plate, fleksör tendonlar ve palmar PIF eklem kapsülü arasında uzanan fibrokartilajenöz dokunun çok katmanlı bir yoğunlaşmasıdır. Proksimal falankstan köken alır ve orta falanksa yapışır. Proksimal orijininde, A2 pulleyinin distal ucuna bitişik proksimal falanksın periostuna yapışan "checkrein ligamentleri" adı verilen uzantıları vardır.PIF eklemin zorlanmış, ani hiperekstansiyon ve bazen ezilme yaralanmaları, kısmi veya tam volar plate ve kollateral rüptürüne neden olabilir.Çoğu durumda, volar plate yırtılması distalde, orta falanks ile daha zayıf füzyonda meydana gelirken, proksimaldeki daha güçlü checkrein bağları nadiren yırtılır.Volar plate yaralanması, orta falanksın volar tabanında olmak üzere avülsiyon kırığı ile ortaya çıkabilir.PIF eklemde subluksasyon/dislokasyon da meydana gelebilir.Volar plate yaralanmasının tanısı öykü ve muayeneye dayanır.Volar PIF eklem üzerinde hassasiyet,yaralı parmağın pasif hiperekstansiyonunda ağrı, olası PIF eklem instabilitesi ve kavrama gücü kaybı vardır.Kapalı, stabil volar plate yaralanması için atelleme ve el terapisi ile konservatif yönetimin iyi sonuçlara yol açtığı görülmektedir. Ameliyat gerektiren hastalarda, yaralanmadan sonraki 4 hafta içinde ameliyat yapılırsa hareket açıklığı sonuçları daha iyi görünmektedir.Tedavi edilmeyen yaralanmalar kronik PIF eklem disfonksiyonuna neden olarak eklemde subluksasyona yol açabilir ve hastayı kuğu boynu deformitesine sahip hale getirebilir. Sonuçlar arasında hareket açıklığının azalmasıyla birlikte fleksiyon kontraktürü ve kavrama zayıflığı da yer alabilir. Bunlar nihayetinde artrodez veya artroplasti gerektirebilir.

Materyal Metod: Bu çalışmada Ocak 2024 ve Şubat 2024 tarihleri arasında volar plate yaralanması sebebiyle opere edilen 5 adet hasta değerlendirildi.Ortalama yaşları 34, travma sonrası geçen süre ortalaması 9 aydır.Hastaların tümünde fleksor digitorum superficialis(FDS) interpozisyon

tekniği uygulandı ve eşlik eden ek onarımlar(tenoliz, kontraktür açılması vs.) tamamlandı.Erken ve geç dönem rehabilitasyon başlandi.Erken ve geç dönem komplikasyonlar görülmedi.

Tartışma: Volar plate yaralanması için çeşitli sınıflandırma sistemleri vardır; en kullanışlıları Eaton ve Keifhaber-Stern sınıflandırmalarıdır.Eaton sınıflandırması tip 1-3a ve Keifhaber-Stern sınıflandırması stabil veya zayıf için konservatif yönetim en uygunudur.Eaton tip 3b ve Keifhaber-Stern instabilitesi için cerrahi tedavi önerilir. Bu tip yaralanmalarda,çeşitli teknikler kullanılarak açık redüksiyon ve internal fiksasyon gereklidir.Bu, volar plate artroplastisini,volar fragmanın vida ile tespitini ve/veya PIF eklemi geçici olarak stabilize etmek için K-telini içerebilir.Bir başka yöntem olarak da volar plate rekonstrüksiyonu için FDS, fleksor carpi radialis(FCR) veya palmaris longus(PL) tendonlarından tendon grefti alınabilir. Olgularımızda kullanılan yöntemde FDS tendonunun bir slibi proksimalden insize edildi,insersiyosu korunarak PİF eklemin üstünü örtecek şekilde interpoze edilerek volar plate proksimaline süture edildi.Böylece volar plate rekonstrükte edilmektedir.Hastalarda uygulanan teknikte hem falankslarda hiperekstansiyonun engellediği hem de PİF eklemde fleksiyonun rahatlıkla yapılabildiği peroperatif izlendi.

Sonuç: Volar plate yaralanmalarında tanı ve tedavi sürecinde cerrahi önem arz etmektedir.Yakın dönem fizyoterapi uygulamaları cerrahi şansını arttırmaktadır. Bu bağlamda literatürde önerilen FCR veya PL greftleri planlandığında hastalarda ek insizyon ihtiyacı gerekmekte ve ek komorbidite yaratmaktadır.İlerleyen süreçlerde tekrar nüks veya travma etkenleri göz önüne alındığında bu tür salvage dokuların korunması da gerekmektedir.Sonuç olarak cerrahi alanında yapılan FDS interpozisyon tekniği ile ek insizyon gerektirmemektedir ve ek komoborbidite oluşturmamaktadır.Ayrıca insersiyonun korunması sebebi ile de stabilizasyonda ek kuvvet sağlamakta cerrahi işlem süresini kısaltmaktadır.Bu çalışma; diğer onarım tekniklerine nazaran FDS interpozisyon tekniğinin daha uygulanabilir,efektif ve daha stabil olduğunu önermektedir.

Anahtar Kelimeler: Fleksor digitorum superficialis, tendon interpozisyonu, Volar plate

SB-059

Ayaklar Ellerin Aynasıdır: Parmak Volar Defektlerinde Neden Pulpa Flebi ?

Yasin Canbaz, Ali Can Aydın, Ömer Büyükkaya, Oğuzhan Tekin, Onur Zengin, Eşref Kaan Bulut, Perçin Karakol

Başakşehir Çam Ve Sakura Şehir Hastanesi, Plastik Rekonstrüktif ve Estetik Cerrahi,İstanbul

Giriş: Parmak yaralanmaları acil başvurularında sıkça karşılaştığımız durumlardır. En sık kullanılan Ishikawa ve Tamai sınıflandırmasına göre, parmak ucu yaralanmaları sırasıyla 4 ve 2 tipe ayrılır: Ishikawa zon 1 yaralanmalar parmak ucundan tırnak ortasına kadar olan bölgedeki yaralanmayı, zon 2 yaralanmalar tırnak ortasından tırnak tabanına kadar olan bölgedeki yaralanmayı, zon 3 yaralanmalar tırnak tabanından tırnak tabanı ve DIP eklem orta hattına kadar olan bölgedeki yaralanmayı ve zon 4 yaralanmalar ise tırnak tabanı ve DIP eklem orta hattındaki noktadan DIP ekleme kadar olan bölgedeki yaralanmayı içerir.Tamai zon 1 yaralanmalar parmak ucundan tırnak tabanına kadar olan bölgedeki yaralanmayı, zon 2 yaralanmalar tırnak tabanından DIP ekleme kadar olan bölgedeki yaralanmayı içerir. Rekonstrüksiyonda 2 temel hedef vardır; ilki parmak pulpa konturunu sağlamak,ikincisi duyusal inervasyonunu sağlamak. Bu özellikle ilk 3 parmak için önemlidir. Rekonstrüksiyon, greft ve lokal fleplerden mikrocerrahi işlemlere kadar uzanır. Özellikle, ekspoze tendon veya kemik ideal olarak flep ile tedavi edilmelidir. Bu çalışmada amaç kliniğimizde uygulanan serbest ayak parmak pulpa flebi deneyimlerimizi aktarmaktır.

Materyal-Metod: Bu çalışmada kliniğimizde Şubat 2023-Şubat 2024 tarihleri arasında tarafımıza başvuran parmak ucu defekti sebebiyle serbest ayak parmak pulpa transferi ile tedavi edilen 5 olgu retrospektif olarak değerlendirildi.

Bulgular: Çalışmamıza 5 hasta dahil edildi. Hastaların 5'i de erkek ve yaş aralığı 23-44 yaş idi. Hastaların doku defektleri sırasıyla bir hastamızda sağ el baş parmak, iki hastamızda sol el orta parmak,diğer iki hastamızda sağ el yüzük parmak pulpasını içeriyordu. Baş parmakta doku defekti olan hastamızın distal falanks tuft fraktürü de mevcuttu.Üç hastamızda travmanın etyolojisi ezilme tipi yaralanma, iki hastamızda ise kesi sonrası yaralanmaydı. Hastalarımızın ortalama hastanede kalış süresi 5-21 gün idi. Bir hastamızın hipertansiyon öyküsü bulunmaktaydı, diğer dört hastamızda kronik hastalık öyküsü bulunmamaktaydı. İki hastamızda sırasıyla 4 paket/yıl ve 10 paket/yıl olmak üzere sigara kullanımı mevcuttu.3 hastamızda donör saha olarak ayak birinci parmağın fibular tarafı 2 hastamızda ise ayak ikinci parmağın tibial tarafı kullanıldı. Orta parmağında doku defekti olan bir hastamıza yüzük parmak yaralanması da eşlik ediyordu. Dört hastamızda donör saha primer sütüre edildi, bir hastamızda donör saha kapatmak için tam kalınlıkta deri grefti alındı ve donör saha komplikasyonu görülmedi. Bir flepte total kayıp yaşandı ve defekt tam kalınlıkta deri grefti ile kapatıldı.Dört hastamızda uzun dönemde herhangi bir komplikasyon gelişmedi.

Tartışma: Parmak yaralanmalarının rekonstrüksiyonu fonksiyonel sonuçların kabul edilebilir düzeyde iyileştirilmesini gerektirir. Ayak parmak pulpası, dokuların uyumu nedeniyle eldeki parmak ve volar defektlerin rekonstrüksiyonu için en uygun seçeneklerden birisidir. Serbest ayak parmak pulpa transferinin avantajları arasında; ilk olarak, iyi renk ve doku uyumu sağlayan glabröz bir ciltle rekonstrüksiyon imkanı sayılabilir. İkinci olarak, iyileşme potansiyeli diğer duyusal fleplerden daha fazladır. Son olarak, ilişkili tırnak yatağı yaralanmaları durumunda tırnak bileşenleri dahil edilebilir.Dezavantajları ise küçük damar çaplarından dolayı zorlu diseksiyon, uzun ameliyat süresi, donör sahadaki skar dokusu, donör saha kapatılması için greft gerekebilmesidir.

Sonuç: Serbest nörovasküler ayak parmak pulpa flebinin, anatomik ve fiziksel olarak dijital pulpa ile doğal benzerliği, parmak immobilizasyonu gerektirmemesi ve optimal fonksiyonel ve estetik sonuçları sağlaması sebebiyle önemli seçeneklerden biri olarak göz önünde bulundurulmasını öneriyoruz.

Anahtar Kelimeler: flep, pulpa, rekonstrüksiyon

Serbest pulpa flebi ile onarım postop 4. ay fotoğraf



Sol el D3 doku defekti perop fotoğraf



SB-060

El Elektrik Yanıklarında Negatif Basınçlı Yara Kapatma Uygulamasının Hasta İyileşmesine Etkisi

Yunus Emre Uğurlu, Alperen Pala, Çağla Çiçek, Gaye Filinte

Kartal Dr.lütfi Kirdar Şehir Hastanesi,Plastik,Rekonstrüktif Ve Estetik Cerrahi Kliniği Anabi

El elektrik yanıkları diğer yanıklara nazaran az sıklıkta olmakla beraber tedavisi özellikli müdahaleler gerektirebilmektedir. Elde elektrik yanıkları elektrik akım kaynağının direkt dokuya maruziyeti ile olabileceği gibi indirekt elektrik arkı arasında kalarak da gerçekleşebilir.

Elektrik yanıkları bir bölgeye lokalize olabileceği gibi açığa çıkan ısıya bağlı sistemik etkilere yol açabilmektedir (1). Elektrik akımının neden olduğu yanık akımın voltaj,amper,akım tipi,doku direnci,akımın vücutta seyrettiği yol temasın süresi ve kişisel doku duyarlılığına bağlıdır (2). Elektrik yanıklarının çoğunluğunda kontakt noktası el olmaktadır ve bu durum parmak amputasyonlarına diğer tanıklardan daha çok sebep olmaktadır. Bu da vücuttaki her dokunun elektrik akımına gösterdiği direncin aynı olmamasına bağlıdır. Erken rehabilitasyon, yara bakımı ve geç deformite rekonstrüksiyonu bu tip yaralanmalarda önemli olup çalışmamızda yara bakım süresince negatif basınçlı yara kapatma (nbyk) tedavisi uygulanmış hastalarda nbyk uygulamasının bu tip el yaralanmalarına etkisinin anlaşılması amaçlanmıştır.

Materyal-Metod: Çalışmamızda Son 2 yıl içerisinde elektrik teması nedeniyle yaralanan ve kontakt noktası el olan yanık hastaları retrospektif olarak değerlendirilmiş olup yanık yaralanması olan 15 hasta incelenmiştir. Cerrahiye (flep/greft) kadar geçe süre ve hastanın cerrahi gereksiniminin nbyk ile etkilenip etkilenmediği değerlendirildi.

Sonuçlar: Hastaların ortalama yaşı 34, 13'ü yüksek voltajjlı yaralanama idi. Hastaların 7'sinde fasyotomi ihtiyacı olması nedeniyle fasyotomi açılmıştı. Tüm fasyotomilerin el dorsaline açılmış olduğu anlaşıldı. Nbyk uygularken hastaların ortalama cerrahiye kadar geçen süresi 7,3 gün iken nbyk uygulanamayan grubun cerrahiye kadar geçen süresi 14,3 gün olarak değerlendirildi. Yanık için el 4 alt üniteye ayrıdı. Buna göre ek sık etkilenen bölgenin parmaklar olduğu gözlendi. Nbyk uygulanan ve uygulanamayan hastalar için en sık tercih edilen cerrahi yöntem greft ile kapama idi. Nbyk uygulanan ve uygulanmayan hasta grubunda ampütasyon sıklığı eşit izlendi.

Tartışma: Elektrik yanıklarında fasyotomi kan akımın normalleşmesinin sağlamasının yanında aynı zamanda kas nekrozunun miktarının ve zamanla ne kadar ilerlediğini gözlemlemizi sağlar.(3) Elektrik yanıklarında fasyotomi sıklığı ve Aristeo ark. çalışmasında %27 (4) iken ve Luz ve ark. çalışmasında %42,4 tespit edilmiştir. Bizim çalışmamızda %50 hastanın fasyotomi ihtiyacı olmuştur. Bu veri literatür ile uyumludur. Yanıkta nbyk kullanımı ile ilgili çalışamlar kısıtlıdır. Buna göre mohammed ve ark çalışmasında abdomende olan yanıkta nbyk kullanımının cilt grefti ile erken rekonstrüksiyon imkanı sunduğu belirtilmiştir.(6) biz çalışmamızda erken rekonstrüksiyon yerine rekonstrüksiyon ko-morbiditesini azalttığını gözlemlendi. Rekonstrüksiyon zamanlaması zaten elektrik yanıklarında erken önerilmemektedir. (7) Çalışmamızda da nbyk uygulanan ya da uygulanmayan hasta grubunda erken dönemde rekonstrüksiyon yapılmadı. Ancak nbyk geç rekonstrüksiyonu bir miktar öne çektiği için el gibi

fonksiyonel bir yapıda kontraksiyonu ve el fizyoterapisine hastanın erken dönem başlaması için klinisyene yardımcı olabilecek bir tedavi modalitesi olabileceğini düşündürmüştür.

Sonuç: Bu da yanığın genişliğinin belirlenmesini el gibi özellikli bir alanda sınırlamakta ve kompartman sendromu riski yüksek olması sebebiyle ilk 48 saatte fasyotomi gerekli görülmezse kompartman sendromu ve yanığın uzanımı için takip gerektirmektedir.(8) ve bu sürecin hızlanmış ve rekonstrüksiyon için gerekli süre takibinin kısalmış olduğu izlenmiştir.

Anahtar Kelimeler: elektrik yanığı, fasyotomi, negatif basınçlı yara kapatma, üst ekstremite

figür 1



fasyotomi açılan vakanın nbyk sonrası

figür 2



fasyotomi açılan vakanın nbyk sonrası

figür 3



elektrik yanığı fasyotomi sonrası nbyk uygulanmayan hasta

figür 4



elektrik yanığı fasyotomi sonrası nbyk uygulanmayan hasta

SB-061

Parmak Ucu Onarımında Duyusal İnnerve Homodijital Ada Flebi Sonuçlarımız

Dağhan Dağdelen, Görkem Kazaz,
Alparslan Yaman, Zeynep Deniz Akdeniz Doğan

Marmara Üniversitesi Tıp Fakültesi, Plastik, Rekonstrüktif ve Estetik Cerrahi Ana Bilim Dalı, İstanbul

Giriş: Parmak ucu defektlerinde homodigital ada flebi ile rekonstrüksiyon tek seansta aynı parmaktan doku aktarımına izin veriyor olması açısından avantajlı bir fleptir. Bu flebin sinir koaptasyonu yapılan ve sinir onarımı yapılmadan kullanılan tasarımları mevcuttur. Bu çalışma da tasarımına sinir koaptasyonunu da dahil ettiğimiz homodigital ada flebi sonuçlarımızı paylaşmayı amaçladık.

Hastalar ve Metod: Ocak 2023 –Ocak 2024 tarihleri arasında homodigital ada flebi ile parmak ucu rekonstrüksiyonu uygulanan hastalar geriye dönük olarak değerlendirildi. Hastalar demografik verileri, yaralanma şekli, flep cilt adasının boyutları, flebin duyusal innervarsyonu ve gelişen komplikasyonlar yönünden

değerlendirildi. Her hastaya operasyon sonrası 6.ay da Semmes Weinsterin monoflaman testi uygulandı.

Bulgular: Yaş aralığı 19-52 olan seride toplam takip süresi ortalama 8 ay idi. Yedi olgunun biri kadın 6'sı erkek idi. Ortalama flep boyutu 2,2x1,4cm olarak ölçüldü. Hastalar arasında bir olduda flep kaybı yaşandı. Hastaların 6.ay kontrollerinde yapılan Semmes Weinstein testlerinde 1 hastada 4 gr ağırlığındaki monofilaman ile diğer hastalar da ise 2 gr güç uygulayan mor monofilaman ile taktil duyu oluştuğu görüldü. Hastaların monofilaman testleri normal parmakları ile karşılaştırıldığında ise romatoid artrit tanılı bir hasta hariç hastaların diğer parmaklarında monofilaman testi sonuçları normal bulunmuş olup 0.07 gramlık yeşil monofilaman ile taktil duyularının olduğu görülmüştür.

Sonuç: Homodigital ada parmak flebi rekonstrüksiyonunun, parmak ucu yaralanmalarını takiben dokunma duyarlılığında dikkate değer iyileşmelere yol açtığını göstermektedir. Semmes Weinstein testi sonuçlarının analizi, ameliyat sonrası zaman içinde duyu fonksiyonunda ilerleyici bir iyileşme olduğunu ortaya çıkardı. Mikrocerrahi seçeneği ve tek taraflı digital arter ligasyonun dezavantaj olmasına karşın tek seansta operasyonun tamamlanması ve taktil duyunun kazandırılması açısından avantajlı bir rekonstrüksiyon seçeneği sunmaktadır.

Anahtar Kelimeler: parmak amputasyonları, parmak ucu rekonstüksiyonu, homodijital ada flebi

SB-062

Deprem Sonrası El Terapisi Deneyimi: Zorluklar ve Öneriler

Zeynep Emir[1], Öznur Güney[2], Beril Şahin[2], Kadir Çevik[3]

[1]Gazi Üniversitesi Sağlık Bilimleri Fakültesi Fizyoterapi ve Rehabilitasyon Bölümü, Ankara
[2]Gazi Üniversitesi Sağlık Bilimleri Enstitüsü Fizyoterapi ve Rehabilitasyon Anabilim Dalı, Ankara
[3]Sağlık Bilimleri Üniversitesi Ortopedi ve Travmatoloji Anabilim Dalı Başakşehir Çam ve Sakura Şehir Hastanesi, İstanbul, Türkiye

Şubat 2023'te yaşanan iki büyük deprem sonrası toplam 11 ilde büyük hasar, çok sayıda ölüm ve yaralanma yaşanmıştır. Bu çalışma ile tek merkezde verdiğimiz gönüllü el terapisi deneyimimizi sunmayı amaçladık. Bu deneyim, afet alanında olmadığı ve sadece Ankara Etlik Şehir Hastanesi El Cerrahisi Bölümü'ne sevk edilen hastaları içerdiği için sınırlı bilgi sunmaktadır. Ancak sağlık bakımı açısından afet sonrası yazılı kanıtların yetersiz olduğu, özellikle el terapisi alanında hemen hiçbir kanıt olmadığı göz önüne alındığında, bu sınırlı deneyimin önemli bir kaynak olacağı düşünülmektedir.

Şubat-Haziran 2023 aralığında kliniğimizde 24 hastaya gönüllü el terapisi hizmeti verdik. Hastaların 16'sı (%67) kadındı ve yaş aralığı 5 ila 63 aralığında idi. Hastaların tamamı üst ekstremiteyi ilgilendiren en az bir ameliyat geçirmişti. En sık görülen tanılar, kompartman sendromu ve buna bağlı fasyotomi, crush yaralanma, amputasyon ve kırıklardı. Fizyoterapi için danışılan ilk hastaları depremden ancak 18 gün sonra görebildik. Bu gecikme nedeniyle, tüm hastalarda metakarpofalangeal eklem ve web aralığı kontraktürleri gelişmişti. Bu nedenle hastaların tamamında deformite düzeltici splint ihtiyacı oldu.

İlk basamak tedavide ödem kontrolü, yara bakımı ve uygun ekstremite pozisyonlaması ile hastanın durumuna uygun olacak şekilde pasif/aktif yardımlı/aktif egzersizler verildi. Üst ekstremitede lenfatik drenajı arttırmak için glenohumeral ve skapular bölge mobilizasyonları uygulandı. Elin hafif günlük yaşam aktivitelerinde kullanımı teşvik edildi. Periferik sinir yaralanması olan hastalarda sinir kaydırma egzersizleri verildi ve denerve ve/veya zayıf kaslar için nöromusküler elektrik stimülasyonu önerildi. Orta dönem tedavide, hastanede yatmaya devam eden ve serbest fleple el bileği ve parmak fleksiyonu rekonstrüksiyonu planlanan 3 hastada, pre-operatif hazırlık için, eklem hareket açıklığının korunması için splintleme ve uygun egzersizler ile donör kasın kuvvetlendirilmesine önem verildi. Hastaların uzun dönem takibi çeşitli nedenlerle mümkün olmadı. Çoğu hasta hastaneden taburcu olunca başka şehirlerdeki yakınlarının evine taşındı, bu nedenle orta/uzun dönem takipleri mümkün olmadı. Ayrıca hastaların takibinde yaşanan bazı sorunların tedavinin etkinliğini azalttığı görüldü. Bunlar arasında en sınırlayıcı faktör, hastaların travma sonrası yaşadıkları iletişim problemleri idi. Çoğu hastanın tedavi programına katılmada isteksiz olduğu görüldü. Ayrıca hastaların çoğu ambulansla Ankara'ya nakledildiği ve yakınları da yaralanmış veya hayatını kaybetmiş olduğu için tedaviye uyumları istenen düzeyde değildi. Başkalarının desteğine ihtiyaç duydukları egzersizler yapılamadığı için sadece kendi kendilerine yapabilecekleri egzersizler verilebildi.

Sonuç olarak, el terapisinin hayat kurtarıcı bir tedavi olmaması sebebiyle, hastalar fizyoterapiye cerrahi ve sistemik müdahalelerden sonra, dolayısıyla en erken birkaç hafta sonra yönlendirildiler. Tüm hastaların kas-iskelet sistemi yanında diğer sistem yaralanmaları da vardı. Ayrıca crush sendromu gibi hayatı tehdit eden sorunların tedavisi ön planda olduğu için, kırık ve periferik sinir yaralanması gibi üst ekstremite yaralanmalarının tedavileri bir süre ertelenmek durumunda kaldı. Bu zorunlu erteleme dönemi nedeniyle, gördüğümüz tüm hastalarda eklem sertlikleri ve deformiteler oluşmuştu. Gelecek afet eylem planı içerisinde, bu zorunlu erteleme döneminde hastaların daha erken dönemde, mümkünse yoğun bakımda, fizyoterapi açısından değerlendirilmesi önerilir. Bu sayede, üst ekstremitede özellikle elin uygun şekilde pozisyonlanması ve mobilizasyonu, deformite ve sertlik oluşumunu en aza indirerek uzun dönemde sekonder rekonstrüktif cerrahi işlemlere ihtiyacı azaltabilir. Ayrıca hastaların fizyoterapiyle erken dönemde tanışması, tedaviye katılımı arttırmada da etkili olabilir.

Anahtar Kelimeler: deprem, el cerrahisi, el terapisi, splint

SB-064

Üst ekstremite rekonstrüksiyonunda serbest ALT flebin kullanımı

Tuğba Akgün, Hasan Murat Ergani, Burak Yaşar, Mert Şen, Ramazan Erkin Ünlü

Ankara Bilkent Şehir Hastanesi, Plastik Rekonstrüktif ve Estetik Cerrahi, Ankara

Amaç: Serbest doku nakli; araç içi-dışı trafik kazalarında, crush/deglove yaralanmalarda, afetlerde, yanıklarda, ateşli silah yaralanmaları/patlamalarda katastrofik doku ve/veya ekstremite kayıplarında sıklıkla tek seçenek haline gelebilmektedir. ALT flep donör alana daha az zarar

verilmesi, ana vasküler yapılardan sakrifiye edilmemesi ve bol miktarda yumuşak doku elde edilebilmesi gibi avantajlara sahip olduğu için en yaygın kullanılan fleplerden biridir. Bu çalışmada amaç; üst ekstremite rekonstrüksiyonunda serbest ALT flebi kullanılan hastaları incelemek ve deneyimlerimizi aktarmaktır.

Metod: Çalışmada Şubat 2019-Aralık 2023 tarihleri arasında üst ekstremite rekonstrüksiyonu için kullanılmış ALT fleplerin retrospektif incelemesi yapılmıştır. Hastaların demografik özellikleri, yaralanma karakterleri ve revizyon cerrahileri irdelenmiştir.

Bulgular: Toplamda 19 hastaya serbest ALT flebi kullanıldı. 1 hastaya TFL'den alınan tendon grefti ile EDC ve iliak kemik grefti ile metakarp rekonstrüksiyonu yapıldı. 2 hastaya ekstremite kurtarıcı flow through ALT yapıldı. 7 hastada flebin parsiyel nekrozu veya kısmi dehisansı ile sonuçlanan komplikasyon, 2 hastada donör alanı içeren komplikasyon olmak üzere toplamda 9 hastada (%47) komplikasyon gelişti. 10 hastaya (%52) revizyon cerrahisi gerekti. Tüm hastalarda flep viabilitesi sağlandı, total nekroz izlenmedi. Hastalarda ortalama yaş 36 (7-60) olarak izlendi ve çoğunluğu erkeklerden (E:15 K:4) oluşmaktaydı. Defekt lokalizasyonunun sıklıkla elde olduğu, sıklıkla 1. Dorsal metakarpal arterin alıcı arter olarak seçildiği ve flep perforatör şeklinin sıklıkla septokutan olduğu görüldü.

Sonuç: Rekonstrüksiyon planında hem rekonstrüktif hem estetik hem de fonksiyonel kaygının güdüldüğü nadir bölgelerden olan üst ekstremite rekonstrüksiyonunda ALT flep kullanımı yüksek başarı oranı ve düşük donör alan morbiditesine sahiptir. Flep harvestine kutanöz duyu dalının da eklenebilmesi, komşuluğu sebebiyle TFL tendon grefti kullanımını kolaylaştırması, superthin kullanım seçeneğiyle flep adaptasyonunun estetik sonuçlar vermesi, flow through kullanım seçeneğiyle ekstremite kurtarıcı olarak kullanılabilmesi gibi nedenlerden dolayı serbest ALT flep kullanımı üst ekstremite rekonstrüksiyonunda yerini daha da genişleterek korumaya devam edecektir.

Anahtar Kelimeler: Alt, ekstremite, flep, serbest

Bulgular

Hasta no	Yaş	Cinsiyet	Komorbidite	Etyoloji	Defekt lokalizasyonu	Boyut	Perforatör tipi	Komplikasyon	Revizyon
1	44	Erkek	Smoker	Crush yaralanma	Ekstensör zon 6/7	4*5	Fasyokutan	Parsiyel nekroz	Primer
2	55	erkek	-	Degloving	Fleksör zon3/4	3*4	Muskülokutan	-	
3	36	kadın	-	Degloving	Fleksör zon 3/4	7*8	Fasyokutan	-	
4*	34	Erkek	-	ASY	Ekstensör zon 6/7	5*7	Septokutan	-	Debulking
5	19	Erkek	-	Makineye sıkışma	Önkol orta 1/3	4*1	Septokutan	-	
6	23	Erkek	-	Testere	Ekstensör zon 6/7	5*7	Muskülokutan	-	Debulking
7	46	Erkek	Epilepsi	Crush yaralanma	Ekstensör zon 6/7	7*8	Muskülokutan	1. webde sineşi	Eksizyon/FTSG
8	60	Erkek	-	Crush yaralanma	Ekstensör zon 6/7	6*8	Septokutan	Donör alan greft lizisi	STSG
9	20	Erkek	-	Makineye sıkışma	Ekstensör zon 6	5*5	Septokutan	Parsiyel nekroz	primer
10	51	Erkek	Diyabet/HT	Makineye sıkışma	Ekstensör zon6/7/8	6*8	Septokutan	Enfeksiyon/Parsiyel nekroz	FTSG
11	38	Kadın	Astım	Makineye sıkışma	Ekstensör zon 6	4*5	Fasyokutan	-	
12	27	Kadın	-	Makineye sıkışma	Ekstensör zon 2-6	7*9	Septokutan	Parsiyel nekroz	
13	24	Erkek	-	Yanık	Önkol distal 1/3	4*7	Septokutan	-	
14	35	Erkek	Smoker	Degloving	Önkol distal 1/3	5*8	Septokutan	-	
15**	7	Erkek	-	ADTK	Önkol orta ve distal 1/3	6*10	Septokutan	Parsiyel nekroz	Abdominal flep
16	47	Erkek	Smoker/HT	ADTK	Fleksör zon 3	5*5	Septokutan	Donör alan greft lizisi	STSG
17	45	Erkek	-	Patlama	Ekstensör zon6/fleksör zon3	10*7	Septokutan	-	
18	57	Kadın	HT	Patlama	Ekstensör zon6/fleksör zon3	8*7	Musculokutan	Parsiyel nekroz	FTSG
19**	28	Erkek	-	ASY	Önkol proksimal 1/3	5*6	Septokutan	-	

**4 numara TFL'den alınan tendon grefti ile edc ve iliak kemik grefti ile metakarp rekonstrüksiyonu yapıldı.*
***15 ve 19 numaralı hastalara ekstremite kurtarıcı flow through ALT yapıldı.*

Hasta takibi preop-inratop-postop görüntüleri



SB-065
Üst Ekstremite Rekonstrüksiyonunda Latissimus Dorsi Flebinin Kullanımı

Ersin Kılıç, Hasan Murat Ergani, Burak Yaşar, Rıdvan Çit, Ramazan Erkin Ünlü

SBÜ Ankara Bilkent Şehir Hastanesi

Giriş: Üst ekstremitede meydana gelen yaralanmalara bağlı defektlerin rekonstrüksiyonunda öncelikle ekspoze olan yumuşak doku(kas,tendon,sinir) ve kemiklerin üzerini kapatmak plastik cerrahinin en önemli konularındandır.Üst ekstremitede oluşan geniş doku defektlerinin rekonstrüksiyonu için nakledilecek dokunun;genişliği,pedikül uzunluğu,kalınlığı,flebin estetik ve fonksiyon devamlılığı açısından önemlidir. Yaptığımız çalışmada vücudumuzdaki en büyük kas olan latissimus dorsi kasının üst eksremite rekonstrüksiyonunda kullanımını sunmayı amaçladık.

Gereç Yöntem: Ankara Bilkent Şehir Hastanesi Plastik Rekonstrüktif ve Estetik Cerrahi Kliniğinde ön kol defekti olan toplam 6hasta değerlendirildi.Hastalarımızın 4erkek 2kadındı.Yaş ortalaması 43(29/56)idi.Hastalarımızdan biri ön kol amputasyon sonrası replantasyonu takiben oluşan defekte yönelik ikincil değerlendirmelerde uygun boyutta latissimus dorsi flebi seçimiyle rekonstrükte edildi.6hastanın yaralanma sonrası oluşan defektleri kirli veçok parçalı olduğundan flep ameliyatı elektif yapıldı. Hastaların servis takibi ve taburculuk sonrası poliklinik kontrollerinde ek operasyon ihtiyacı oluştu.

Cerrahi Teknik: Uygun planlama,çizimi pozisyonu takiben Flep elevasyonu için; Posterior aksiller çizgiden vertikal 10 cm lazyS insizyon yapıldı.Cilt flepleri uygun eleve edilerek latissimus dorsi kasi ortaya kondu.Anterior kenarından diseksiyon ile kasın balangıç yerine inildi.Serratus anterior kasından ayrılarak latissimus dorsi kas flebi serbestlendi. Takiben kas origosundan ayrıldı.Aksilla apeksinde torakodorsal arter/vene ulaşıldı.Pedikül ayrılması sağlandı. Takiben hazırlanan alıcı alanlara (1brakiyal arter,4radyal arter,1ulnar arter)uygun anastomozlar yapıldı.Gerek halinde vengreftleri kullanıldı.Alıcı ve donor alan rekonstrüksiyonları sağlandı.

Bulgular: Çalışmaya dahil edilen 6 Hastamızda önkol defekti için kullandığımız latissimus dorsi flebi: yaş,cinsiyet,defektin

etyolojisi,defektin/ flebin boyutları,anastomozda kullanılan damarlar,komplikasyon ve ek operasyon ihtiyaçlarına göre değerlendirildi:(TABLO 1)

Olgu 1:34 yaşında erkek hasta iş kazası sonrası sağ önkolda degloving yaralanma sonrası acil şartlarında debritman vac yapıldı.Takiben latissimus dorsi flebi antekübital bölgedeki 10*8 cmlik alana brakiyal artere uç yan anastomoz olacak şeklide adapte edildi.Yakın dönem takiplerinde flep marjinlerinde nekroze ve üzerindeki greft alanında lizis alanlarına yönelik debritman/greft uygulandı. Geç dönem takiplerinde fizik tedavi desteği ile önkol fonksiyonu kazanımı sağlanıldı

Olgu 2:56 yaşında kadın hasta ADTK sonrası sağ önkol proksimalden distal 1/3 e uzanan degloving tarzda kas tendon sinir yaralanmalarıyla birlikte 7*6 cmlik doku defekti görüldü.Hastaya ilk debritman/vac işlemi uygulandı.Doku deefektine yönelik latissimus dorsi flebin pedikülü radial arter/ven anastomozu sağlanarak defektin rekonstrüksiyonu sağlandı. Erken dönem takiplerde ven anastomoz hattının tromboze olduğu görüldü.Sefalik ven greftiyle anastomoz revizyonu sağlandı.Flebte herhangi bir kayıp ve komplikasyon görülmedi.

Olgu 3: 29 yaşında erkek hasta traktöre skışma sonrası sol önkol orta 1/3 de amputasyon sonrası acil şartlarda replantasyon işlemi uygulandı.Yakın dönem takiplerde nekroz gelişen kol debride edildi.Sol ön kolda oluşan defekti latissimus dorsi flebiyle kapatıldı.Alıcı damar olarak ulnar arter kullanıldı.geç dönemde kolda nekroz gelişip güdük onarımı yapıldı.Güdükte kısmi oluşannekrotik alanlara debritman/greft işlemi uygulandı(foto:1)

Olgu 4: 54 yaşında kadın hasta aitk sonrası sağ önkol ve elde yaralanma sonrası:Acil şartlarda debritman/ vac işlemi uygulanıp fraktürlerin redüksiyonu sağlanan hastada;elektif olarak ön kolda oluşan defekte yönelik free latis flebi radyal arter uç uç anastomuzu sağlanarak defektin rekonstrüksiyonu sağlandı.Geç dönemde groin flep ve debulking işlemi uygulanan hastanın kol defekti tamamen rekonstrükte edildi.

Tartışma Ve Sonuç: Latisimus dorsi kasının boyutu ve ince yapısı sayesinde serbest flep olarak büyük doku defekti olan alanlada tercih edilir. Donör alanın primer kapanıyor olması ve donör alan komplikasyon riskinin düşük olması da avantajlarındandır. Sonuç olarak; latissimus dorsi kas flebi üst ekstremitede büyük boyuttaki defektlerin rekonstrüksiyonunda tercihen güvenilir ve ön plandadır.

Anahtar Kelimeler: serbest flep, üst ekstremite, latissimus dorsi

Fotoğraf:1



olgu 3 ün preop intraop ve postop fotoğrafları

Tablo 1

OLGU	YAŞ CİNSİYET	ETYOLOJİ YARALANMA BİÇİMİ	ETKİLENEN ALAN	FLEP BOYUTU CM	ALICI DAMAR	KOMPLİKASYON	EK OPERASYON
1	34/e	iş kazası degloving	sağ önkol	10*8	Brakiyal uç yan	Marjin nekrozu +greft lizis	1.Debritman +STSG
2	56/k	Adtk degloving	sağ önkol	7*6	Radyal uç-uç	ven anastomoz trombozu	1.debritman+vac 2.sefalik ven greftiyle flebin ven anostomoz revizyon
3	29/e	işkazası total amputasyon	sol önkol	5*6	Ulnar uç-uç	1.replanstasyon sonrası kol nekrozu 2. free latis güdük kapatılması sonrası nekroz	1.Kol replantasyonu 2.Free Latis 3.güdük kapatılması 4.debritman/greft
4	54/k	Aitk crush	sağ önkol	8*7	Radyal uç-uç	1.Kısmı nekroz 2.Plak ekspozisyonu	1.debritman+VAC+STSG 2.GROİN FLAP 3.debulking
5	42/e	aitk crush	sol önkol	5*8	Radyal uç-uç	Marjin nekrozu	debritman+vac
6	45/e	adtk degloving	sol önkol	7*7	Radyal uç-uç	Greft lizisi	Debritman+greft

free latis yapılan hastaların yaş,cinsiyet,etyoloji,defekt yeri ve boyutu,alıcı damarlar,komplikasyon ve ek operasyon ihtiyacına göre değerlendirlmesi.

SB-066

Fleksör Tendon Yaralanmalarında Aşamalı Tendon Onarımının Sonuçlarının Değerlendirilmesi

Mustafa Özyıldırım, Ahmet Mert Toprak, Çağla Çiçek, Rıdvan Erden, Gaye Filinte

Sağlık Bilimleri Üniversitesi, Kartal Dr. Lütfi Kırdar Şehir Hastanesi, Plastik, Rekonstrüktif ve Estetik Cerrahi Kliniği, İstanbul

Giriş: Fleksör tendon yaralanmalarında primer onarım standart tedavi yöntemidir. Gecikmiş vakalarda ve tendon rüptürü olması durumunda tendonun proksimal ve distal ucu arasında boşluk olması durumunda hastaya iki aşamalı tendon onarımı uygulamak gerekebilir. Bu ameliyat sonrasında hareket açıklığı, kavrama gücü, sıkma gücü etkilenebilir. Bu çalışmada iki aşamalı tendon onarımı yapılan hastaların el fonksiyonlarının geç post operatif dönemde başarısının değerlendirilmesi amaçlanmıştır.

Materyal-Metod: Kartal Dr. Lütfi Kırdar Şehir Hastanesi Plastik, Rekonstrüktif ve Estetik Cerrahi kliniğinde 2021-2022 yılları arasında, fleksör tendon kesisine bağlı iki aşamalı tendon onarımı geçiren ve dosya verilerine ulaşılabilen 30 hasta retrospektif çalışmaya dahil edilmiştir. Hastalar en az 6 aylık süre boyunca takip edilmiştir. Onarımının ilk seansında adezyonun azaltılması için tendonun proksimal ve distal ucu arasına silikon tüp yerleştirilmiştir. İkinci seansta silikon tüp çıkarılıp, tendon grefti ile onarım sağlanmıştır. Hastaların yaş aralığının 17-60 yaş arasında olduğu gözlenmiştir. İki ameliyat arasında ortalama sürenin 19 hafta olduğu gözlenmiştir. En sık tercih edilen tendon greftinin palmaris longus tendon grefti olduğu gözlenmiştir.

Sonuçlar: Fonksiyonel sonuçlar Strickland skorlamasına göre değerlerlendirilmiştir. 7 hastada çok iyi sonuç, 10 hastada iyi sonuç, 9 hastada kötü sonuç ve 4 hastada çok kötü sonuç izlenmiştir. Aşamalı tendon onarımı cerrahisi geçiren hastaların opere olan elindeki kavrama gücü diğer ellerine göre ortalama yüzde 30 daha düşük saptanmıştır. Aşamalı tendon onarımı cerrahisi geçiren hastaların opere olan elindeki sıkma gücü diğer ellerine göre ortalama yüzde 44 daha düşük saptanmıştır. İki ameliyat arasında geçen sürenin 6 aydan fazla olduğu üç hastada sıkma testinde ortalama yüzde 72 daha düşük sonuçlar olduğu gözlenmiştir. Buna karşılık iki ameliyat arası geçen sürenin kavrama testinde anlamlı bir fark oluşturmadığı izlenmiştir. Mohammad ve arkadaşları çalışmalarında komplikasyon olarak en sık hastalarda adezyon formasyonu gözlenirken bizim çalışmamızda hastalarımızın post operatif takiplerinde en sık komplikasyon olarak 10 hastada fleksiyon kontraktürü gelişimi gözlenmiştir. Çalışmamızda takip ettiğimiz hastalarımızda ortalama DIP eklem pasif fleksiyon hareket açıklığı 77.2 derece, ortalama DIP eklem aktif fleksiyon hareket açıklığı 56 derece, ortalama PIP eklem pasif fleksiyon hareket açıklığı 88 derece, ortalama PIP eklem aktif fleksiyon hareket açıklığı 88 derece olduğu gözlenmiştir. Hastalarımızda ortalama DIP eklem ekstansiyon kısıtlılığı 25 derece, ortalama PIP eklem ekstensiyon kısıtlılığı 17 derece olarak gözlenmiştir.

Tartışma: Strickland skorlamasında PIP ve DIP eklemde aktif fleksiyon hareket açıklığı, PIP ve DIP eklemde ekstansiyon kaybı dikkate alınmaktadır. Strickland skoru yüzde 0-25 arası hareket açıklığı çok kötü sonuç, yüzde 25-50 arası hareket açıklığı kötü sonuç, yüzde 50-75 arası hareket açıklığı iyi sonuç, yüzde 75-100 arası hareket açıklığı çok iyi sonuç olarak değerlendirilmektedir. Literatürde yapılan çalışmalarda iki aşamalı tendon onarımının Strickland skoruna göre sonuçları çoğunlukla iyi olarak değerlendirilmiştir. Çalışmamızda da iki aşamalı tendon onarımının sonuçları Strickland formülüne göre literatür ile uyumlu olarak gözlenmiştir. Fleksör tendon rekonstrüksiyonunda iki aşamalı tendon onarımı tendon fonksiyonun kazanılması açısından katkısı kısıtlı olan bir operatif süreçtir.

Anahtar Kelimeler: Aşamalı rekonstrüksiyon, aşamalı tendon onarımı, fleksör tendon yaralanması, tendon grefti

Kullanılan Tendon Greftleri

Kullanılan Tendon Grefti	Hasta Sayısı
Palmaris Longus	14
Tensor Fascia Lata	10
Fleksor Carpi Radialis	6
Toplam	30

Strickland Skorlaması'na Göre Sonuçlar

Strickland Skorlaması	Hasta Sayısı	Yüzde
75-100 Çok İyi	7	23.3
50-75 İyi	10	33.3
25-75 Kötü	9	30
0-25 Çok Kötü	4	13.3
Toplam	30	100

SB-067

Aksiller Bölge Rekonstrüksiyonunda Posterior Arm Perforatör Flep Deneyimlerimiz

İbrahim Akpınar, Murat Seven, Selahattin Galyan, Aleyna Bulat, Burak Tunahan Ekincikli, Ege Temür, Hüseyin Emre Ulukaya, Kamuran Zeynep Sevim, Selami Serhat Şirvan

SBÜ Şişli Hamidiye Etfal Eğitim ve Araştırma Hastanesi Plastik, Rekonstrüktif ve Estetik Cerrahi Kliniği, İstanbul

Giriş: Aksiller bölge anatomik olarak özellikle major damar ve sinirler başta olmak üzere önemli yapıları içerir. Hidradenitis süpürativa, yanık skarları, tümörler gibi çeşitli sebeplerden dolayı bu bölgede defektler meydana gelebilir ve bu defektlerin bölgedeki önemli yapılardan dolayı titizlikle rekonstrükte edilmesi gerekmektedir. Bu yazımızda aksiller bölge defektlerinin rekonstrükte edilmesinde kullandığımız posterior arm perforatör flep(PAPF) deneyimlerimizden bahsedeceğiz.

Metod: Ocak 2022 - Ocak 2024 tarihleri arasında kliniğimize başvuran yaşları 25-52 arasında değişen ve aksiller bölge rekonstrüksiyonunda PAPF kullandığımız sekiz hasta (beş erkek, üç kadın) retrospektif olarak tarandı. Hastaların yaşları, cinsiyetleri, ek hastalıkları, sigara durumları, post operatif komplikasyonları not edildi.

Bulgular: Hastalarda operasyon süresi ortalama iki saatti. Flep subfasyal plandan kaldırıldı. Brakial arter, ven ve brakial pleksus gibi önemli yapılar görüldü ve korundu. Hastalarda operasyon sonrası takip süresi altı ay kadardı. Sekiz hastanın ikisinde yara dehisansı gelişti. Pansumanla takip edildi. Kalan altı hastada herhangi bir komplikasyon gelişmedi.

Sonuç: Posterior arm perforatör flep aksiller bölge rekonstrüksiyonunda çok sık kullanılmayan bir fleptir. Aksiller bölge ile uyumlu cilt yapısına sahiptir. Donör sahada izin posteriorda kalması avantajları arasında sayılır. Dolayısıyla aksiller bölge rekonstrüksiyonunda PAPF kullanılması diğer seçeneklere kıyasla kolay bir alternatif olarak düşünülebilir.

A**nahtar Kelimeler:** aksiller, perforatör flep, posteriror arm

SB-068

Distal ½ Fleksör Zone 5 Yaralanmalarında Fizik Muayene Doğruluğunun Pediatrik Ve Erişkin Yaş Grubunda Karşılaştırılması

Oğuz Kağan Koçak, Hande Akdeniz, Gökçe Yıldıran, Zekeriya Tosun

Selçuk Üniversitesi Tıp Fakültesi, Plastik Rekonstrüktif ve Estetik Cerrahi Ana Bilim Dalı, Konya

Giriş Ve Amaç: Fleksör zone 5, transvers karpal ligamentten başlayarak muskulotendinöz birleşme noktasına kadar uzanır. Bu bölge 12 tendon, 3 sinir ve 2 arter içerir. Fleksör zone 5 yaralanmaları, tüm fleksör tendon yaralanmalarının %26 ila %48'ini oluşturur. Bu bölgede bulunan tendon ve nörovasküler yapıların birbirleri ile çok yakın konumlanmış olması kombine yaralanmalara zemin hazırlar. Fleksör zone 5 yaralanmaları diagnoz ve cerrahi eksplorasyon açısından zorlayıcıdır. Bu çalışmanın amacı distal ½ fleksör zone 5 yaralanmalarında fizik muayene doğruluğunun pediatrik ve erişkin yaş grubunda karşılaştırılmasıdır.

Gereç-Yöntem: Temmuz 2021 – Haziran 2023 tarihleri arasında kliniğimize başvuran ve opere edilen toplam 102 hasta çalışmaya dahil edildi. 7-18 yaş arasındaki hastalar pediatrik, 18 yaşın üzerindeki hastalar erişkin olarak gruplandırıldı. Fizik muayenede 12 volar ön kol tendonu, 2 sinir (median ve ulnar sinirler) ve 2 arter (radial ve ulnar arterler) değerlendirildi. Tendon ve sinir muayenesinde temel el muayenesi, arter muayenesinde Allen testi kullanıldı. Kliniğimizdeki rutin prosedür gereği volar ön kol fasyasının hasarlandığı tüm hastalara operatif eksplorasyon uygulandı. Fizik muayenenin doğruluk oranı tendon, sinir ve arterler için çocuk ve erişkin grupta ayrı ayrı hesaplandı. Sonuçlar SPSS programı kullanılarak Mann Whitney-U testi ile analiz edildi.

Bulgular: Distal ½ fleksör zone 5 yaralanması nedeniyle opere edilen 102 hasta çalışmaya dahil edildi. Pediatrik hasta grubunda 23 erkek (%76,6) 7 kadın (%23,3) olmak üzere toplamda 30 hasta, erişkin hasta grubunda 57 erkek (%79,1) 15 kadın (%20,8) olmak üzere toplamda 72 hasta çalışmaya dahil edildi. Pediatrik hasta grubunun yaş ortalaması (13,28±3,13) erişkin hasta grubunun yaş ortalaması (34,30±11,30) olarak hesaplandı. Her iki grupta da en sık gözlenen yaralanma mekanizması delici-kesici alet yaralanması (%43) olarak saptandı. Pediatrik hasta grubunda toplamda 48 tendon, 10 sinir ve 12 arter kesisi saptandı. Bu grupta fizik muayene doğruluk oranı ortalaması tendon kesisi için (%96,66±6,78) sinir kesisi için (%83,33 ± 23,97) arter kesisi için (%80±24,91) olarak hesaplandı. Erişkin hasta grubunda toplamda 127 tendon, 49 sinir ve 38 arter kesisi saptandı. Bu grupta fizik muayene doğruluk oranı ortalaması tendon kesisi için (%96,35±7,19) sinir kesisi için (%90,41±19,82) arter kesisi için (%91,78±18,65) olarak hesaplandı. Sonuçlar Mann Whitney-U testi ile analiz edildiğinde fizik muayene doğruluk oranı erişkin hasta grubunda pediatrik hasta grubuna göre sinir kesisi değerlendirilmesinde anlamlı olarak üstün bulundu ($p<0.05$). Tendon ve damar kesilerinde anlamlı fark izlenmedi.

Tartışma ve Sonuç: Fleksör zone 5 kesileri gerek hasarlanan tendon ve nörovasküler yapıların fizik muayene ile tespiti gerekse cerrahi eksplorasyon ve onarım açısından zorlayıcıdır. Fiziksel muayene doğruluk oranları tendon kesisi için her iki grupta da benzer olarak bulunmuştur. Fakat fiziksel muayene doğruluk oranları sinir ve arter kesisi için pediatrik yaş grubunda erişkine kıyasla daha düşüktür. Bunun nedeninin Allen testi yapılırken uygulanan basınç nedeniyle oluşan ağrıyı pediatrik grubun daha az tolere etmesi olduğu düşünülmektedir. Bu nedenle arter muayenesinde doppler ultrason kullanılması hızlı, pratik ve hasta için daha konforlu olabilir. İki grup arasında sinir kesisi parametresinde anlamlı fark bulunmuştur. Bu durum sinir muayenesinin arter ve tendon muayenesine göre daha subjektif olması ile açıklanabilir. Sonuç olarak fleksör zone 5 yaralanması olan hastalara detaylı fizik muayene yapılmalı, özellikle pediatrik yaş grubunda cerrahi eksplorasyonda sinir ve arter yaralanması açısından her zaman dikkatli olunmalıdır.

Anahtar Kelimeler: Fleksör tendon hasarı, zon 5, pediatrik el yaralanması, fizik muayene, eksplorasyon

SB-069

Üst Ekstremite Rekonstrüksiyonlarında Serbest SCIP Flep Deneyimlerimiz

Yalçın Akbulut, Ali Can Aydın, Ömer Büyükkaya, Kurtuluş Öz, Agit Sulhan, Furkan Ekiz, Yasin Canbaz, Perçin Karakol

Sağlık Bilimleri Üniversitesi, Başakşehir Çam ve Sakura Şehir Hastanesi, Plastik, Rekonstrüktif ve Estetik Cerrahi, İstanbul

Giriş: Üst ekstremite defektleri Rekonstrüktif mikrocerrahide sık olarak karşımıza çıkmakta olup ekstremite defektlerini kapatmak için ekstremitenin doğal görünümünü ve estetiğini bozmayacak ince ve yumuşak fleplere ihtiyaç duyulmaktadır. Süperfisiyel sirkumfleks iliak arter perforatör (SCIP) flebi ince ve esnek bir yapıya sahip olmasından ve boyut olarak orta büyüklükte bir flep olmasından dolayı üst ekstremitedeki doku defektlerini kapatmaya yönelik güzel bir alternatiftir. Üst ekstremite rekonstrüksiyonu gerektiren hastalarda travma, tümör ve enfeksiyon gibi etiyolojiler ön plana çıkmaktadır. Bu doku defektlerini kapatmaya yönelik tasarlanan süperfisiyel sirkumfleks iliak arter perforatör (SCIP) flebi, süperfisiyel sirkumfleks iliak arterden çıkan perforatörlerden beslenmektedir ve kutanöz veni aracılığıyla safen vene boşalmaktadır. Duyusal innervasyonu yoktur ve pedikül uzunluğu kısa (yaklaşık 2-5 cm), arteri ise 1-2 milimetrelik küçük kalibrede bir fleptir. Bu çalışmada amaç kliniğimizde uygulanan serbest süperfisiyel sirkumfleks iliak arter perforatör (SCIP) flebi deneyimlerimizi aktarmaktır.

Materyal ve Metot: Bu çalışmada Şubat 2023 – Şubat 2024 tarihleri arasında acil servisimize ve polikliniğimize başvuran; travma, tümöre sekonder üst ekstremite defektlerine sahip olan 5 olguda serbest SCIP flep ile onarım deneyimlerimiz ele alındı. Olguların 3'ü erkek ve 2'si kadındı. Hastaların yaş ortalaması erkeklerde 34 kadınlarda 30 idi. BMI ortalama 27.2 idi. İki defekt ellerde, üç defekt kollardaydı. Üçünde defektin nedeni travma, ikisinde ise tümör rezeksiyonuydu. Flebin ortalama kalınlığı 9,4 milimetreydi. Flepler üst ekstremiteler için kullanıldı, BT anjiyografi ve Doppler ultrasonografiyle planlandı. Hasta operasyon esnasında supin pozisyona alındı. Peroperatif dönemde flebi tasarlamak için sartorius kası, inguinal ligaman ve iliak krest tanımlanıp işaretlendi. Arteriyel pedikülün yeri genellikle inguinal ligamanın yaklaşık bir parmak genişliği altında el Doppleriyle işaretlendi. Toplam 5 SCİP flebi ileriye dönük olarak incelenip en az 2 ay süreyle takip edildi.Demografik veriler, tasarlanan flebin anatomisi, cerrahi teknik ve operasyon sonrası değerlendirildi. Dönor sahalar primer sütüre edildi ve donör saha komplikasyonu

görülmedi. Total flep kaybı yaşanmadı. Bir vakada iskemi nedenli revizyon ameliyatına ihtiyaç duyuldu. Hastalardan ikisinde parsiyel flep nekrozu gelişti, debridman ve sekonder süturasyon uygulandı. Uzun dönemde herhangi bir komplikasyon görülmedi.

Tartışma: Perforatör flepler lokal veya serbest planlanabilmekte olup donör saha komorbiditesinin az olması ve alıcı sahaya adapte edilecek uygun şekillerde tasarlanabilmesi nedeniyle son yıllarda yaygın olarak tercih edilmektedir. Serbest SCİ flebi ilk olarak 2004´te Koshima ve arkadaşları tarafından tanımlanmıştır. Flebin pedikülünü süperfisiyel sircumfleks iliak arter kaynaklı perforatörler ve kutanöz ven oluşturmaktadır. Duyusal innervasyonu bulunmamaktadır. Flebin avantajları arasında; pedikül kısalığı sebebiyle derin ve uzun diseksiyona ihtiyaç olmaması, flep kaldırma süresinin diğer serbest fleplere göre kısa olması, versatil olması, flebin inceltilebilmesi olasılığı, donör saha skarının gizlenebilmesi, minimum donör saha morbiditesi, üst ekstremiteye estetik olarak iyi bi uyum sağlaması ve venöz drenaj sistemi olarak geniş bir kutanöz venin varlığı sayılabilir. Dezavantajları ise daha küçük bir perforatör için diseksiyona ihtiyaç duyulması, perforatör kısalığı, duyusal innervasyonunun olmaması ve 1,0 mm'den küçük çapta damarlarda anostomoz tekniğinin zor olmasıdır.

Sonuç: Üst ekstremite rekonstrüksiyonları rekonstrüktif cerrahinin zor alanlarından biri olmaya devam etmektedir. Olgu serimiz SCIP flebinin üst ekstremite rekonstrüksiyonlarında olası kullanımını göstermektedir. Düşük donör sahası morbiditesi, donör saha skarının gizlenebilmesi, flebin inceliği, esnekliği ve estetik uyumu nedeniyle SCIP flebin üst ekstremite defektlerinin rekonstrüksiyonlarında optimal estetik sonuçlar elde edebilmek için önemli seçeneklerden biri olarak göz önünde bulundurulmasını öneriyoruz.

Anahtar Kelimeler: Mikrocerrahi, Serbest flep, Üst ekstremite

SB-070

Tetik Parmak Cerrahisinde Cerrahi 'Loupe' Kullanımının Uzamış Semptomlar Üzerine Etkisi

Uğur Bezirgan[1], Hasan Bekar[2], Merve Dursun Savran[2], Yener Yoğun[3], Mehmet Armangil[1]

[1]Ankara Üniversitesi Tıp Fakültesi, Ortopedi ve Travmatoloji Ana Bilim Dalı, El Cerrahi BD, Ankara, Türkiye
[2]Ankara Üniversitesi Tıp Fakültesi, Ortopedi ve Travmatoloji Ana Bilim Dalı, Ankara, Türkiye
[3]Van Bölge Eğitim Araştırma Hastanesi, Ortopedi ve Travmatoloji Ana Bilim Dalı, Ankara, Türkiye

Giriş: Tetik parmak, önemli fonksiyonel kısıtlamalara neden olabilen yaygın bir durumdur ve el cerrahi kliniklerinde en sık yapılan cerrahilerden biridir; cerrahide A1 pulley gevşetilir. Bu çalışmanın amacı ise tetik parmak cerrahisinde loupe kullanımının uzamış semptomlar üzerindeki etkisini değerlendirmektir.

Yöntem: Tek merkezli retrospektif çalışmaya kliniğimizde tetik parmak için opere edilmiş ve en az 6 ay takibi olan hastalar dahil edilmiştir. Konjenital tetik parmaklar ve birinci parmaklar dışlanmıştır. Demografik veriler, semptomatik parmak ve parmak sayısı, karpal tünel sendromu (KTS), De Quervein tenosinoviti, Bouchard nodülü, gangliyon kisti gibi ek patolojiler, klinik derece, Quinel skoru, DASH skoru ve kavrama gücü değerlendirilmiştir. Hastalarda özellikle uzamış postoperatif semptomlar incelenmiştir. Cerrahi sonrası 8 haftadan daha uzun devam eden tetiklenme, kilitlenme, ağrı ve hareket kısıtlılığı uzamış postoperatif semptom kabul edilmiştir. Ayrıca ameliyatı yapan cerrahın tecrübesi ve bunun etkileri araştırılmıştır; cerrah tecrübesi Tang ve ark. 2016 yayınına göre değerlendirilmiştir.

Bulgular: Çalışmaya dahil edilen 42 kadın (%58.33) ve 30 erkek (%41.67) hastanın ortalama yaşı 58.03 ± 11.60'tır. 10 hastada (%13.89) KTS, 10 hastada (%13.899 De Quervein tenosinoviti, 6 hastada (%8.33) diyabet, 2 hastada (%2.78) Bouchard nodülü, 6 hastada (%8.33) ganglion kisti, ve 2 hastada (%2.86) kalsiyum çöküntüsü olduğu görüldü. 14 hastada (%19.44) opere edilen parmağa ek tetik parmak mevcuttu. Ek patolojilerin sonuçlara etkisi olmadığı görüldü. 18 hastada (%25.00) uzamış semptom, 4 hastada (%5.56) ise nüks görüldü. 32 hastanın cerrahisinde loupe kullanılmış ve 40 hastada kullanılmamıştır. Loupe kullanılan grupta 4 hastada (%12.50) kullanılmayan grupta 14 hastada (%35.00) uzamış semptom görülmüş olup loupe grubunda anlamlı daha azdır (p=0.028). Beklendiği üzere loupe kullanımının kıdemli cerrahlarda daha yaygın olduğu görülmüştür (p=0.0000). Çalışma grubunda ortalama DASH skoru cerrahi öncesi 53.07 ± 13.43 ve cerrahi sonrası 18.41 ± 11.26 olup cerrahi ile anlamlı düzelme görülmüştür (p=0.000). Loupe kullanılan grupta DASH skorundaki düzelme 46.52 ± 6.50 ve loupe kullanılmayan grupta 25.18 ± 13.96 olup, loupe grubunda düzelme anlamlı fazladır (p=0.0000). Çalışma grubunda ortalama kavrama gücü cerrahi tarafta 25.39 ± 7.85 lb 'dir. Loupe kullanılan grupta cerrahi ve kontrol tarafta kavrama gücü açısından fark görülmemişken (27.29 ± 7.58 vs 26.36 ± 7.85 ıb, p=0.0887), loupe kullanılmayan grupta cerrahi tarafta kavrama gücü kontrol tarafa göre zayıftır (23.87 ± 7.81 vs 25.28 ± 6.96 ıb, p=0.0067). Uzamış semptomları olan ve olmayan gruplar risk faktörleri açısından karşılaştırıldığında demografik faktörler, ek patolojiler, cerrahi öneci fleksiyon kontraktürü, semptom süresi ya da cerrah tecrübesi etkili görülmemiştir. Loupe kullanımı tek anlamlı faktör bulunmuştur. Uzamış semptomu olan 18 hastanın 14'ünde (%77.78) loupe kullanılmamıştır.

Sonuç: Tetik parmak cerrahisi sık uygulanan ve görece cerrahi teknik açısından zorlayıcı olmamakla birlikte loupe ile gerçekleştirilen cerrahilerde atravmatik cerrahi avantajından dolayı uzamış semptomların daha az olduğu ve fonksiyonel skorların daha iyi olduğu akılda tutulmalı; mümkünse loupe kullanımı düşünülmelidir.

Anahtar Kelimeler: tetik parmak, loop, mikrocerrahi, el cerrahisi

Tablo 1

	Toplam N=72
Yaş	58.03 ± 11.60
Cinsiyet	
Erkek	30 (41.67)
Kadın	42 (58.33)
Taraf	
Sol	36 (50.00)
Sağ	36 (50.00)
Dominans	38 (52.78)
Parmak	
2	6 (8.33)
3	36 (50.00)
4	18 (25.00)
5	12 (16.67)
Boy (m)	1.69 ± 0.0.9
Kilo (kg)	78.28 ± 7.90
VKİ (kg/m2)	27.51 ± 2.57
Ek tetik	14 (19.44)
KTS	10 (13.89)
DeQuervein	10 (13.89)
DM	6 (8.33)
Klinik	
2	4 (5.56)
3	68 (94.44)
Quinel	
2	4 (5.56)
3	68 (94.44)
Bouchard	2 (2.78)
Ganglion	6 (8.33)
Calsiyum çöküntüsü	2 (2.86)
Preop flex	10 (13.89)
Nüks	4 (5.56)
Uzamış semptom	18 (25.00)
Takip süresi	10.75 ± 3.14
DASH	
Preop	53.07 ± 13.43
Postop	18.41 ± 11.26
p	0.0000
Grip	
Op	25.39 ± 7.85
Nop	25.76 ± 7.33
p	0.2419
Cerrah tecrübesi*	
1	20 (27.78)
2	20 (27.78)
3	8 (11.11)
4	16 (22.22)
5	8 (11.11)

*Cerrah tecrübesi Tang ve ark. yayınına göre değerlendirilmiştir.
Tang JB, Giddins G. Why and how to report surgeons' levels of expertise. J Hand Surg Eur Vol 2
10.1177/1753193416641590

Tablo 1: Çalışmaya dahil edilen hastaların demografik, semptom ve cerrahi verileri

Tablo 2

	Loupe+ N=32	Loupe- N=40	p
Yaş	64.44 ± 9.89	52.90 ± 10.31	**0.0000**
Cinsiyet			0.748
Erkek	14 (43.75)	16 (40.00)	
Kadın	18 (56.25)	24 (60.00)	
Taraf			0.343
Sol	14 (43.75)	22 (55.00)	
Sağ	18 (56.25)	18 (45.00)	
Dominans	20 (50.00)	18 (56.25)	0.598
Parmak			0.930
2	2 (6.25)	4 (10.00)	
3	16 (50.00)	20 (50.00)	
4	8 (25.00)	10 (25.00)	
5	6 (18.75)	6 (15.00)	
Boy (m)	1.70 ± 0.09	1.68 ± 0.09	0.1731
Kilo (kg)	78.19 ± 8.18	78.35 ± 7.77	0.7498
VKİ (kg/m2)	27.01 ± 2.07	27.93 ± 2.87	0.1312
Ek tetik	6 (18.75)	8 (20.00)	0.894
KTS	2 (6.25)	8 (20.00)	0.094
DeQuervein	4 (12.50)	6 (15.00)	0.761
DM	0 (0)	6 (15.00)	**0.022**
Klinik			0.066
2	0 (0)	4 (10.00)	
3	32 (100)	36 (90.00)	
Quinel			0.066
2	0 (0)	4 (10.00)	
3	32 (100)	36 (90.00)	
Bouchard	0 (0)	2 (5.00)	0.200
Ganglion	2 (6.25)	4 (10.00)	0.567
Ca	0 (0)	2 (5.00)	0.214
Preop flex	4 (12.50)	6 (15.00)	0.761
Nüks	2 (6.25)	2 (5.00)	0.818
Uzamış semptom	4 (12.50)	14 (35.00)	**0.028**
Takip süresi	11.13 ± 2.32	10.45 ± 3.67	0.5829
DASH			
Preop	58.30 ± 5.77	48.89 ± 16.16	**0.0053**
Postop	11.78 ± 4.13	23.71 ± 12.34	**0.0000**
P	0.0000	0.0000	
Fark	46.52 ± 6.50	25.18 ± 13.96	**0.0000**
Grip			
Op	27.29 ± 7.58	23.87 ± 7.81	0.1025
Nop	26.36 ± 7.85	25.28 ± 6.96	0.6502
p	0.0887	**0.0067**	
Cerrah tecrübesi			0.0000
1	0	20 (50.00)	
2	0	20 (50.00)	
3	8 (25.00)	0	
4	16 (50.00)	0	
5	8 (25.00)	0	

Tablo 2: Loupe kullanılan ve kullanılmayan hastaların karşılaştırması

Tablo 3

	Uzamış semptom + N=18	Uzamış semptom – N=54	p
Yaş	54.67 ± 10.32	59.15 ± 11.86	0.1569
Cinsiyet			0.168
Erkek	10 (33.33)	20 (66.67)	
Kadın	8 (10.05)	34 (80.95)	
Taraf			0.586
Sol	8 (22.22)	28 (77.78)	
Sağ	10 (27.78)	26 (72.22)	
Dominans			0.173
Dominant el	12 (31.58)	26 (68.42)	
Diğer el	6 (17.65)	28 (82.35)	
Parmak			0.687
2	2 (33.33)	4 (66.67)	
3	8 (22.22)	28 (77.78)	
4	6 (33.33)	12 (66.67)	
5	2 (16.67)	10 (83.33)	
Boy (m)	1.69 ± 0.8	1.69 ± 0.09	0.8146
Kilo (kg)	78.44 ± 7.16	78.22 ± 8.19	0.5831
VKİ (kg/m2)	27.43 ± 3.08	27.55 ± 2.41	0.7091
Ek tetik			0.086
Var	6 (42.86)	8 (57.14)	
Yok	12 (20.69)	56 (79.31)	
KTS			0.520
Var	2 (20.00)	8 (80.00)	
Yok	16 (25.81)	46 (74.19)	
DeQuervein			0.520
Var	2 (20.00)	8 (80.00)	
Yok	16 (25.81)	46 (74.19)	
DM			0.470
Var	2 (33.33)	4 (66.67)	
Yok	16 (24.24)	50 (75.76)	
Klinik			0.235
2	0 (0)	4 (100)	
3	18 (26.47)	50 (73.53)	
Quinel			0.235
2	0 (0)	4 (100)	
3	18 (26.47)	50 (73.53)	
Preop flex	0.22 ± 0.43	0.11 ± 0.32	0.2411
DASH			
Preop	44.85 ± 13.85	55.81 ± 12.22	0.0004
Postop	20.27 ± 7.47	17.76 ± 12.26	0.0450
p	**0.0003**	**0.0000**	
Grip			
Op	24.50 ± 7.97	25.69 ± 7.86	0.5323
Nop	27.82 ± 7.24	25.07 ± 7.31	0.1248
p	**0.0002**	0.2895	
Loupe +	4 (12.50)	28 (87.50)	**0.028**
Loupe -	14 (35.00)	26 (65.00)	
Cerrah tecrübesi			0.155
1	8 (44.44)	12 (22.22)	
2	6 (33.33)	14 (25.93)	
3	0 (0)	6 (11.11)	
4	2 (11.11)	14 (25.93)	
5	2 (11.11)	8 (14.81)	

Tablo 3: Uzamış postoperatif semptomu olan ve olmayan hastaların karşılaştırması

SB-071

Depremzede Hastalarda Yumuşak Doku Defektlerinin Free Flep İle Rekonstrüksiyonu

Harun Güleç, Burak Yaşar, Hasan Murat Ergani, Tibet Kaan Yolsal, Ramazan Erkin Ünlü

Dr. Harun Güleç Ankara Bilkent Şehir Hastanesi / Ankara

Giriş: Ankara Bilkent şehir hastanesi plastik cerrahi kliniği olarak ekibimizle birlikte depremin ilk saatlerinden itibaren deprem bölgesinde hasta stabilizasyonum, acil cerrahi girişim, güvenli hasta transferinde aktif görev aldık. Aynı zamanda kliniğimize ulaşan hastaların acil müdahalesinden sonra uzun dönemde doku defekti vb. rekonstrüksiyon ihtiyacı mevcut ile operasyonlarını yaptık.

Amaç: Kliniğimizde depremzede hastaların uzun dönem yumuşak doku defektlerine yönelik serbest doku nakli ile gerçekleştirilen rekonstrüksiyon operasyonlarına yönelik bilgi birikimi ve tecrübemizi paylaşmak. Bu çalışma, sonuçlarımızı gözden geçirmekte ve aynı zamanda travma hastalarına crush tarzında yaralanma sonucu oluşan defektlerin rekonstrüksiyonunda dikkat edilmesi gereken kriterler üzerinde durmaktır. Hastalar yönelik yapılan serbest doku nakli operasyonlarının avantajlarını/ dezavantajlarını tartışmaktır. Bu makale, travma hastalarının cerrahisine yaklaşımı, cerrahi endikasyonlarını ve tercih edilen free flep için kontrendikasyonları vurgulamayı amaçlamaktadır. Ayrıca, rekonstrüktif cerrahi ekibinin depremzede hasta bakımını optimize etmek için alması gereken zorunlu preoperatif, intraoperatif ve postoperatif kararları vurgulamaktadır.

Gereç-Yöntem: 6 şubattan itibaren kliniğimize başvuran 350 depremzede hastadan,15 hastaya serbest doku nakli yapılmıştır. Post op süreçte hastaların 8 günlük yakın takibi yapılmış, komplikasyon gelişen hastalar tekrar operasyona alınmıştır. Tedavisi tamamlanan hastalar sosyal hizmetler ile iletişime geçilerek uygun şekilde taburcu edilmiştir. Taburculuktan sonra 1.hafta,2 hafta 1.ay 6. ayda poliklinik kontrolleri yapılmıştır. Poliklinik kontrollerinde hastaların eğer mevcut ise ek semptom ve bulguları ile flep donör ve alıcı alana yönelik ayrıntılı muayene yapılmıştır. Hastaların post op süreçte değerlendirilmesi tek kişi tarafından yapılmıştır.

Bulgular: 6 Şubat depreminden etkilen 350 depremzede hasta kliniğimize başvurmuştur. Bu hastalardan 150 tanesine kompartman sendromu için fasyotomi operasyonu kliniğimizde yapılmıştır.200 hastanın ilk müdahalesi dış merkezde yapılmış olup takip ve tedavi için kliniğimize yönlendirilmiştir. Depremzede hastalardan 15 hastaya serbest doku nakli yapılmış olup 3 hastaya serbest radial önkol flebi,5 hastaya latissimus dorsi flebi,3 hastaya Gracilis flebi,4 hastaya Anterolateral Thigh flebi ile rekonstrüksiyon sağlanmıştır.13 hastanın defekti alt ekstremitede 2 hastanın defekti üst ekstremitedeydi. Hastaların deprem altında kalış süresi en az 30 dakika en uzun 72 saatti. Anamnezi alınmayan veya üzerinde işareti bulunmayan olgulara tetanos profilaksisi uygulandı. Ezilme sendromu 300 hastada tespit edilirken, ezilme sendromu bulunan hastaların tamamında fasyatomi işlemleri ve buna bağlı defektleri mevcuttu. Ezilme sendromu tespit edilen olguların ortalama enkaz altında kalış süresi 7 saat iken ortalama son basamak merkeze transfer süresi 66 saat idi.

Sonuç: Tüm bu dezavantajlara karşı başarılı cerrahi işlem yapmak hayli zorlaşmaktadır. Bu durum plastik cerrahi

daha ayrıntılı multidisipliner bir cerrahi planlama yapmaya mecbur bırakmaktadır.

Deprem sonrası oluşan ekstremde deformitelerinde fonksiyonelliğin korunması bireyin üretkenliğinin devam etmesi hedef olmalıdır. Plastik ve rekonstrüktif cerrahinin akut afet olaylarında ve sonrasında yumuşak doku ve iskelet yapı yaralanmaları ve deformitelerin giderilmesi açısından, rolü tartışmasızdır.

Anahtar Kelimeler: deprem, serbest doku nakli, yumuşak doku defekti, fasyatomi

Vaka 1



SB-072

Ekstremite Sarkomlarının Serbest Flep ile Ortoplastik Rekonstrüksiyonu

Nazmi Borazan, Şeyda Güray,
Zeynep Deniz Akdeniz

Marmara Üniversitesi Tıp Fakültesi, Plastik,Rekonstrüktif ve Estetik Cerrahi, İstanbul

Giriş: Ekstremite sarkomlarının tedavisi geniş sınırlarla cerrahi rezeksiyondur.Kas ve iskelet sistemindeki ortopedik problemlerin giderilmesi sırasında meydana gelen form ve fonksiyon bozukluklarının tedavisi plastik cerrahinin ilgi alanlarından biridir. Ortopedi ile plastik cerrahinin multidisipliner yaklaşımını içeren bu cerrahi şekli ortoplastik cerrahi olarak adlandırılmaktadır. Özellikle alt ve üst ekstremitede karşılaştığımız sarkomların ekstirpasyonu sonrası oluşan geniş defektlerin onarımı ve fonksiyonel bütünlüğü sağlamak oldukça zordur. Bu çalışmada sarkom rezeksiyonu nedeniyle serbest flep ile ortoplastik rekonstrüksiyon yapılan hastaların cerrahi sonuçları raporlanmıştır.

Materyal Method: 2020-2023 yılları arasında yumuşak ve kemik doku sarkomu nedeniyle Serbest flep ile ortoplastik cerrahi yapılmış hastalar çalışmaya dahil edildi. Hastaların demografik özellikleri, yapılan serbest flep çeşitleri,defekti kapatılması için yapılan operasyon sayısı,ortalama operasyon süreleri,nüks durumları ve hastaya ait komplikasyonlar(tümör nüksü, flepte venöz yetmezlik, total ya da kısmi flep kayıpları, hematom, uzamış seroma, yara dehissensi) belgelendi.

Sonuçlar: 8'i erkek 3'ü kadın 11 hasta çalışmaya dahil edildi.Hastaların ortalama yaşları 52± 13.08 idi. Toplamda 5 anterolateral uyluk flebi, 4 latissimus dorsi kas deri flebi, 2 superfisial sirkümfleks iliak arter flebi ile rekonstrüksiyon yapıldı.Ortalama operasyon sayısı 1.72± 1,27 idi.Ortalama operasyon süresi 330±138 dakika idi. Anterolateral uyluk flebi yapılan 2 hastada yara yeri dehissensı görüldü. Latissimus dorsi 1 hastada venöz yetmezlik görüldü hiçbir girişime gerek duymaksızın geriledi. Latissimus dorsi flebi yapılan 1 hastada ise uzamış seroma görüldü.Hastalarda nüks gözlenmedi.

Tartışma: Serbest doku aktarımı ile ortoplastik rekonstrüksiyon kemik ve yumuşak doku sarkomlarının terapötik yönetiminde, uzuv kurtarma ve fonksiyonel iyileşmeyi en üst düzeye çıkarması ile etkili ve güvenli bir yaklaşımdır. Geniş cerrahi rezeksiyona olanak tanıması nedeniyle nüks oranlarını düşürmekte ve avantajlı bir rekonstrüksiyon seçeneği sunmaktadır.

Anahtar Kelimeler: Ortoplastik cerrahi, Serbest flep, Yumuşak doku ve kemik sarkomu

Sağ diz lateralinde sarkom Serbest Latissumus Dorsi Flepi



Sağ diz süperolateralinde Sarkom, Serbest Latissimus Dorsi



Sol ayak medialinde sarkom Serbest ALT



SB-073

Fleksör Tendon Yaralanmalarında 6 Aya Kadar Gecikmiş Primer Tamir: WALANT ve Erken Aktif Mobilizasyon Sonuçları

Zeynep Emir[1], Sedanur Güngör[1], Egemen Ayhan[2], Kadir Çevik[2], Yakup Kuzucu[3]

[1]Gazi Üniversitesi Sağlık Bilimleri Fakültesi Fizyoterapi ve Rehabilitasyon Bölümü, Ankara, Türkiye
[2]Sağlık Bilimleri Üniversitesi Başakşehir Çam ve Sakura Şehir Hastanesi Ortopedi ve Travmatoloji Anabilim Dalı El Cerrahisi, İstanbul
[3]Özel İstanbul Bölge Hastanesi, İstanbul

Giriş: Fleksör tendonun primer onarımı, ilk birkaç gün içerisinde yapılan uç uca onarım olarak tanımlanmaktadır. Ancak yapılan çalışmalar primer onarımın daha geç de yapılabileceğini bildirmekte ve sonuçları etkileyen temel faktörlerin, cerrahi tamirin kalitesi ile post-operatif egzersiz programı olduğunu göstermektedir. Bu çalışmada 6 aya kadar gecikmiş zon 1 ve 2 primer fleksör tendon onarımlarının sonuçlarını sunmayı amaçladık. Önceki çalışmalardan farklı olarak, bizim çalışmamızda, tüm hastalar WALANT anestezi tekniğiyle opere edilmiş ve erken aktif mobilizasyon protokolü ile takip edilmiştir.

Gereç-Yöntem: Bu retrospektif çalışmaya 2018-2022 yılları arasında kliniğimizde takip edilmiş hastalar dahil edildi. Veritabanımız taranarak Zon 1 ve 2 fleksör tendon kesisi en az 7 gün sonra ve primer onarılmış hastalar belirlendi. Başparmak yaralanmaları ile periferik sinir kesisi ve kırık gibi eşlik eden yaralanması olan ve revizyon cerrahisi yapılan hastalar çalışma dışı bırakıldı. Tüm hastalar WALANT anestezi yöntemi ile ameliyat edildi ve ardından erken aktif mobilizasyon protokolüne göre ve dorsal bloklu statik atel içinde takip edildi. Ameliyat sonrası 6, 8 ve 12. haftalarda yapılan değerlendirmelerde total aktif hareket (TAM) ölçüldü ve hastalar Kol, Omuz ve El Sorunları Anketi doldurdu. Son değerlendirmede mevcut parmak ekstansiyon kısıtlılığı kaydedildi.

Bulgular: Kayıtlardan toplam 33 hasta bulundu ancak bunların 6'sı çeşitli nedenler analiz dışı bırakıldı (2'si başparmak yaralanmasıydı, 2'si tedaviyi tamamlamadı ve 2'sinin anadili Türkçe değildi). Analize 27 hastada toplam 32 parmak dahil edildi. Hastaların 17'si erkekti (%63) ve yaş ortalaması 31,2±9,2 idi. Zon 2'de 26 parmak, zon 1'de ise 6 parmak yaralanmıştı. Hastalardan 8'i ikinci parmak, 3'ü üçüncü parmak, 10'u dördüncü parmak ve 11'i beşinci parmak yaralanmasıydı. Yirmi bir parmakta sadece fleksör digitorum profundus (FDP) yaralanması vardı, diğerlerinde her iki fleksör tendon yaralanmıştı. Yaralanma ile cerrahi onarım arasında geçen süre 7-180 gün olup ortalamanın 30±34 gün olduğu hesaplandı. İki hastada intraoperatif aktif hareket testi sonrasında FDP tendonunda fraksiyonel uzatma gerekti. TAM skoru zaman içinde arttı (sırasıyla 201±26°, 223±27° ve 246±20°) ve DASH skoru azaldı (sırasıyla 28,1±15,1, 16,1±6,3 ve 8,9±10,9) ($p<0,01$). Ekstansör kısıtlılık maksimum 20° olmak üzere 25 parmakta görüldü.

Sonuçlar: Bu çalışmanın sonuçları, fleksör tendon yaralanmalarında primer onarımın 6 ay içinde mümkün olduğunu göstermiştir. WALANT yönteminin, uyanık hastada intraoperatif aktif fleksiyon ve ekstansiyon testi ve gerginlik kontrolünü mümkün kıldığı ve böylece sekonder işlemlere ihtiyacı azalttığı sonucuna varılmıştır. Bu durum, sekonder yöntemlerin getirdiği donör saha morbiditesinin yanında, genel anestezinin olumsuz risklerinden de kaçınmayı sağlamıştır. Ayrıca elde edilen

hareket açıklığı sonuçları göz önüne alındığında, hastaların erken aktif protokolden fayda gördüğü düşünülmektedir. Tendon iyileşmesinin 1 yıla kadar devam ettiği göz önüne alındığında, 3. ayda görülen ekstansiyon kısıtlılığının zamanla düzeleceği tahmin edilmektedir. Bu nedenle daha uzun süreli takip önerilir.

Anahtar Kelimeler: erken aktif hareket, fleksör tendon, geç tamir, primer tamir, WALANT

SB-074

Parmak Replantasyon Cerrahisinde Anestezi Tipinin Başarıya Etkisinin Karşılaştırılması

Saruhan Mahmutoğlu[1], Murat Doğuş Çerikan[1], Egehan Güngörmez[1], Burak Arkan[1], Murat Taş[1], Doğu Papatya[1], Kamuran Zeynep Sevim[1], Leyla Kılınç[2]

[1]Şişli Hamidiye Etfal Eğitim ve Araştırma Hastanesi; Plastik, Rekonstrüktif ve Estetik Cerrahi Kliniği, İstanbul
[2]Şişli Hamidiye Etfal Eğitim ve Araştırma Hastanesi; Anesteziyoloji ve Reanimasyon Kliniği, İstanbul

Giriş: Replantasyon cerrahisi, rekonstrüktif cerrahinin en zor alanlarından biridir (1). Parmak replantasyonun amacı dolaşımın tekrardan sağlanmasının yanında ampute parçanın yeniden duyusunun sağlanması ve yeterli fonksiyonu kazanmasıdır (2). Bu cerrahinin sonuçların iyileştirilmesi için prognostik faktörlerin araştırılması önemlidir. Yaralanma çeşidi ve seviyesi, yaralanmadan ameliyata kadar geçen süre replantasyon başarısını en çok etkileyen faktörlerdendir (3). Bu çalışmada da uygulanan anestezi tipinin replantasyon başarısına ve postoperatif diğer faktörlere etkisi araştırılmaktadır.

Metod-Yöntem: Kliniğimizde Aralık 2018 ile Aralık 2023 tarihleri arasında yapılan el parmağı replantasyon operasyonları retrospektif olarak incelendi. Toplam 163 hastada 192 parmağa yönelik (133 erkek, 30 kadın) cinsiyet, sigara içimi, yaralanma tipi, ven onarımı, sinir onarımı, ven grefti kullanılması, yaralanma seviyesi, anestezi tipi, ameliyat öncesi ve sonrası hemoglobin değerlerinin replantasyon başarısına etkisi istatiksel olarak araştırıldı. Bağımsız gruplarda oranlar ki-kare testi ile karşılaştırıldı. Bağımsız grupta sayısal değişkenlerin karşılaştırılmaları normal dağılım koşulu sağlanamadığından bağımsız iki grupta Mann Whitney U testi ile yapıldı.

Bulgular: Çalışmaya dahil edilen 192 parmaktan 91 parmağın operasyonunda aksiller sinir bloğu ile anestezi (%47.4), 33 parmağa yönelik genel anestezi (%17.2), 28 parmağa ise dijital blok ile lokal anestezi (%14.6) uygulanmıştı. Uygulanan anestezi tipinin replantasyon başarısı üzerine bir etkisi olmadığı saptandı ($p< 0,05$). Çalışmamızda kullanılan anestezi teknikleri arasında ameliyat öncesi ve sonrası arasındaki hemoglobin değişim miktarlarında istatiksel olarak anlamlı fark saptandı. Aksiller sinir bloğu yapılan grupta hemoglobin düşüş miktarı lokal anestezi yapılan gruba göre anlamlı derecede fazlaydı ($p<0,05$). Çalışmamızda ayrıca sigara kullanımı ve yaralanma tipinin replantasyon başarısı üzerine bir etkisi olmadığı saptandı.

Tartışma ve Sonuç: Aksiller sinir bloğu yapılan hastalarda kullanılan lokalanesteziklerin vazodilatasyon etkilerinden dolayı aynı taraf kolda kan akım hızı ve kan akımı miktarı artmakta, bunun sonucunda mikrodamarlar kan ile dolmakta ve doku oksijen saturasyonu artmaktadır (4). Lidokain (%2) ile yapılan lokal anestezinin ropivakain ile yapılan aksiller sinir bloğuna göre; periferik arteriyel resistanstaki düşüş ve venodilatasyondaki artış miktarı kısıtlı kalmaktadır (5). Bu çalışmada da aksiller sinir bloğu yapılan hastalardaki hemoglobin düşüşünün daha fazla olması, aksiller sinir bloğunun periferik kan akımını arttırma etkisine bağlı olabilir. Tek parmak amputasyonu ile başvuran hastalarda da aksiller sinir bloğu yapılanlardaki hemoglobin düşüşü de lokal anestezi yapılanlara göre fazla olarak bulundu. Çalışmamızda parmak replantasyon başarı oranlarında lokal anestezi ile aksiller sinir bloğu yapılanlar arasında anlamlı fark saptanmadı. Lokal anestezi kullanımı hastanın açlık süresinin dolma ve ameliyathanede bekleme zorunluluğunu ortadan kaldırdığı için ameliyata alınma süresini, dolayısıyla iskemi süresini kısaltabilir ve her ne kadar bu çalışmada ortaya konamasa da başarı oranını artırabilir (6). Lokal anestezinin uygun hastalarda teknik kolaylığı ve etkisinin daha kısa ve kısıtlı olması nedeniyle aksiller sinir bloğunun alternatifi olabilir.

Anahtar Kelimeler: replantasyon, mikrocerrahi, amputasyon

SB-075

Elde Konjenital Vasküler Malformasyonu Olan Hastaların Tedavisinde Multidisipliner Yaklaşım

Erkan Akgün, Kemal Şibar

Ankara Etlik Şehir Hastanesi Ortopedi ve Travmatoloji Kliniği / Ankara

Giriş: Konjenital vasküler malformasyonlar embriyonik dönemin erken evresinde gelişimsel bozuklukların kalıntıları olan sorunlardır. Vücutta her bölgede görülebilmekle beraber yaklaşık % 10'u üst ekstremiteleri içerir. Özellikle elde gelişen vasküler malformasyonlar el cerrahlarının ve ortopedik onkoloji ile uğraşan uzmanların karşılaşabileceği en zorlu problemlerden biridir. Literatüre bakıldığında eldeki vasküler malformasyonların tedavisi hem el cerrahisi, hem ortopedik onkoloji hem de diğer branşların çözülmemiş en önemli sorunlarından birisi olarak görülmektedir.

Amaç: Çalışmamızda elinde semptomatik vasküler malformasyonu olan ve tedavi ihtiyacı bulunan hastalara multidisipliner bir yaklaşımla uygun tedavi stratejilerini belirledik ve tedavi sonuçlarımızı paylaştık.

Materyal-Metod: 2020-2023 yılları arasında elinde vasküler malformasyonu olan ve ortopedik onkoloji polikliniğine konsülte edilen 13 hasta (8 erkek,5 kadın) retrospektif olarak incelendi. Hastaların klinik öyküleri ve fizik muayeneleri yapıldıktan sonra tamamına dopler USG, kontrastlı MRG, BT- anjiografi, Tc-99 m tüm vücut kemik sintigrafisi çekildi. Hastalar daha sonra kas-iskelet sistemi radyoloğu, girişimsel radyolog, el cerrahisi, kalp damar cerrahisi, plastik cerrahi, medikal onkoloji, radyasyon onkolojisi, nükleer tıp uzmanı, ve patoloğun bulunduğu ortopedik onkoloji konseyinde multidisipliner şekilde tartışılarak uygun tedavi yöntemi belirlendi.

Sonuçlar: Çalışmaya dahil edilen hastaların ortalama yaşı 29.2 yıl (dağılım 13-75 yıl), ortalama takip süresi 21.4 ay (dağılım: 8-39 ay) idi. Hastaların tamamında infiltratif

tipte ve tip 4 vasküler malformasyon mevcuttu.Çalışmaya alınan hastaların ikisine daha önce başka merkezlerce cerrahi tedavi uygulanmış, birine ise yine başka merkezde girişimsel radyoloji tarafından skleroterapi uygulanmıştı. Çalışmamızda konsey kararı ile 6 hastaya marjinal cerrahi eksizyon,2 hastaya ray amputasyon uygulandı. Geri kalan 5 hastaya ise girişimsel radyoloji tarafından embolizasyon/ skleroterapi uygulandı. Ayrıca ray amputasyon uygulanan her iki hastaya ameliyattan 24-36 saat önce embolizasyon uygulandı. Marjinal eksizyon uygulanan 6 hastanın birinde rezidü vasküler malformasyon kalması sonucu 3. ayda tek seans embolizasyon uygulandı.Diğer 5 hasta da rezidü doku saptanmadı. Embolizasyon -ray amputasyon uygulanan iki hastada da takiplerinde nüks yada rezidü dokuya rastlanmadı. Girişimsel radyoloji tarafından skleroterapi uygulanan 5 hastadan bir tanesinde lokalize cilt nekrozu gelişti ve tedavi bu aşamada sonlandırıldı. Cilt nekrozu konservatif tedavi ile iyileşti. Diğer 4 hastada komplikasyon yaşanmadı ve sadece bir hastaya rezidü kalması nedeniyle ikinci seans skleroterapi uygulandı.

Sonuç: Eldeki vasküler malformasyonların özelliklerinin oldukça çeşitli olması ve el anatomisinin karmaşıklığı bu sorunların tedavisinde oldukça özenli ve planlı davranmayı gerektirmektedir.Cerrahi tedavide amaçlanan marjinal eksizyonun zorluğu, uygulanacak amputasyonun fonksiyon kaybı yaratması, skleroterapi yada embolizasyondaki yüksek komplikasyon oranları göz önünde alındığında multidisipliner yaklaşımın bu hastalarda fonksiyonel sonuçlar üzerinde oldukça olumlu sonuçlar geliştirdiği düşüncesindeyiz.

Anahtar Kelimeler: cerrahi, el, multidisipliner, vasküler malformasyon

Olgu 1



ameliyat sonrası 3. ay grafisi

Olgu 1



x ray grafisi

Olgu 1



hastanın in-op görüntüsü

Olgu 1



daha önce iki defa cerrahi geçiren 75 yaş erkek hasta

SB-076

Erken Dönem Dupuytren Kontraktürü Tedavisinde Minimal İnvaziv Yaklaşım: Perkütan İğne Aponörotomisi ve Yağ Enjeksiyonu

Yasin Canbaz, Kurtuluş Öz, Furkan Uysal, Serhat Burak Örenel, Eşref Kaan Bulut, Perçin Karakol

Başakşehir Çam ve Sakura Şehir Hastanesi, Plastik, Rekonstrüktif ve Estetik Cerrahi, İstanbul

Giriş: Dupuytren hastalığı, parmakların ilerleyici fleksiyon deformitesine neden olan, etiyolojisi tam olarak bilinmeyen yüzeyel palmar fasyanın fibroproliferatif bir hastalığıdır. Perkütan iğne aponörotomisi ve yağ enjeksiyonu(PALF) erken dönem dupuytren kontraktürünün tedavisinde etkili ve güvenilir seçenekler olarak değerlendirilmektedir.

Olgu: Ocak 2023 ve Şubat 2024 tarihleri arasında perkütan aponörotomi ve yağ enjeksiyonu ile tedavi edilen yaşları 42 ile 65 arasında değişen 12 hasta(9 erkek 3 kadın) poliklinik randevusu ve konsültasyonlar aracılığıyla tarafımıza başvurdu. 2 hastada bilateral el tutulumu görüldü. 7 hasta sigara kullanımı, 8 hastada tip 2 diyabet, 3 hastada aile öyküsü, 2 hastada karaciğer hastalığı öyküsü mevcuttu.

Operatif Teknik:Tüm hastalar genel anestezi altında ameliyat edildi. Hazırlanan tümesan solüsyonu serum fizyolojik litresi başına 20 ml %2 lidokain ve 1 ml 1:1000 epinefrin içerir.Operasyon başlangıcında 11 hastada karın bölgesinden, 2 hastada ise uyluk iç kısmından (karın yağ azlığı nedeniyle) 4 mm'lik liposuction kanülü kullanılarak yaklaşık 20 cc (filtreleme sonrası) yağ grefti elde edildi. Alınan yağ greftlerinin filtrasyon ve inceltme işlemi sonra 26G iğne ile perkütan aponörotomi yapılarak patolojik kordlar serbestleştirildi. Tutulum olan ele yaklaşık 10 cc yağ enjekte edilerek operasyon tamamlandı. Hastalar postoperatif 2 hafta boyunca ekstansiyon ateline alındı. Her hastaya ortalama 1 ay süreyle fizik tedavi uygulandı.

Sonuç ve Tartışma: Ameliyat sonrası kontrol için 1.ve 3.aylarda ölçümler yapıldı ve kontraktür dereceleri kaydedildi. Ameliyat öncesi PIP eklemlerinde ortalama 19,30±5,94 derece, MCP eklemlerinde ise 19,76±5,68 derece fleksiyon kontraktürü mevcuttu. Ameliyat sonrası bu ölçümler 3. ayda sırasıyla 6,30±2,13 ve 4,30±1,93 idi. Bu ölçümler arasında istatistiksel olarak anlamlı bir fark vardı ($P < 0,001$).

Dupuytren hastalığını iyileştirecek ve ilerlemesini durduracak kesin bir tedavi yoktur. Hastalığın ilerlemesinden sonra oluşan kontraktür bantları hastanın el hareketlerini kısıtlayan ve günlük yaşam aktivitelerini engelleyen temel faktördür. Bu nedenle bu kontraktür bantlarını ortadan kaldıracak tedavi seçenekleri geliştirilmiştir. Bu tedaviler hastalığın erken evrelerinde ekstansiyon ateli ve fizik tedavi gibi kontraktür oluşumunun önlenmesine yöneliktir. Tedavi edilmemiş veya ilerleyen Dupuytren kontraktürlerinde invazif yöntemler tercih edilmektedir. Açık ve kapalı cerrahi tedaviler olarak sınıflandırılan yöntemler bulunmaktadır. Açık yöntemlerde palmar fasyanın kısmi ve total eksizyonu ön plana çıkmaktadır. MCP kontraktürü >30 derece ve/ veya herhangi bir derecede PIP kontraktürü olan hastalar için genellikle açık ameliyat önerilir. Kapalı yöntemler daha çok iğne veya kontraktür bantlarının kimyasal salınımına odaklanır. Bu kapalı yöntemler arasında steroid enjeksiyonu, kollajenaz enjeksiyonu, perkütan iğne aponörotomi en yaygın olanlardır. Özellikle ameliyat endikasyonlarını karşılamayan hastalarda ameliyatın risklerinden kaçınmak için kapalı yöntemler iyi bir alternatiftir.Yağ greftinin etki mekanızmasında miyofibroblast yoğunluğunda azalma ve hücreden hücreye temas, yağdan elde edilen kök hücrelerin aracılık ettiği miyofibroblast proliferasyonunun inhibisyonu, eksik subdermal yağın eklenmesiyle nüksü önleme gibi etkilerin olduğu düşünülmektedir.Teknik olarak enjeksiyonun nörovasküler yapılara zarar vermesi tüm kapalı yöntemlerde ortaktır ancak steroid ve kollajenazın yan etkilerinden kaçınmak mümkündür.Açık ameliyatta olduğu gibi operasyon sonrası ekstansiyon ateli ve tüm hastalara etkili fizik tedavi uygulanması uzun vadeli başarı ve nüksün önlenmesi açısından önemlidir.

Çalışmamızda bu yöntemle tedavi edilen hastalar ortalama 6 ay süreyle takip edildi. Hastalar minimum risk ve maksimum verimle yöntemden faydalanırken, daha uzun vadeli sonuçlar için en az 1 yıllık takibin gerekli olduğunu düşünüyoruz. Yöntemin faydalarının daha büyük randomize kontrollü araştırmalarla daha iyi ortaya konulacağı açıktır.

Anahtar Kelimeler: Dupuytren kontraktürü, yağ grefti, iğne aponörotomi

Perop Çizim



Yağ enjeksiyonu



SB-077

Serbest Doku Aktarımı İle Diyabetik Ayak Yaralarının Rekonstrüksiyonu

Can Ekinci, Ahmet Coşar, Aydan Ayşe Köse

Osmangazi Üniversitesi Tıp Fakültesi, Plastik Rekonstrüktif ve Estetik Cerrahi Anabilim Dalı, Eskişehir

Giriş: Diyabetik ayak yaraları hastalar üzerinde ciddi morbidite ve mortalite oluşturduğu gibi sağlık sistemi üzerine de büyük bir yük bindirmektedir. Dünya'da her 20 saniyede bir diyabet sebepli uzuv kaybı gerçekleşmektedir. Diyabetik ayak hastalarında uzvu ampute etmek yerine serbest doku aktarımı (SDA) ile uzvun bütünlüğünü ve fonksiyonunu devam ettirmek iyi bir alternatif seçenektir. Bu bildiride kliniğimizde son 10 sene içerisinde SDA ile rekonstrükte edilen 19 diyabetik ayak olgusu ve takip verileri paylaşılacaktır.

Materyal/Metod: Bu çalışmada 2013-2023 yılları arasında kliniğimizde diyabetik ayak yarası SDA ile rekonstrükte edilen 14'ü erkek 5'i kadın olmak üzere toplam 19 vakalık olgu serisi sunulacaktır. Olguların yaş aralığı 33-67 yaş olup uygulanan flepler sıklık sırasına göre serbest Gracilis, Latissimus dorsi ve SCIP flepleri olmuştur. 4'ü erkek 1'i kadın olmak üzere 5 hastada erken dönemde flep kaybı görülmüş, 2 hastada ise geç dönemde flepte atonik yara oluşmuş ve bu hastaların birinde ampütasyon seviyesinin yükselmesine sebep olmuştur.

Bulgular/Tartışma: Diyabetik hastalarda mikrocerrahi ile rekonstrüksiyon eskiden rölatif kontraindikasyon olarak görülürken, bunun bir mit olduğu ve günümüzde uzvu başarılı bir şekilde kurtardığını gösteren çalışmalar mevcuttur. SDA ile onarım hastanın kendi ekstremitesini daha rahat kullanabilmesini sağlayacak ve ilerleyici olabilecek bu süreçte ampütasyon seviyesinin yükselmesini geciktirecektir. Ayrıca diyabete bağlı ampütasyon sonrası 5 yıl içerisinde yeni bir ampütasyon riski %37,1 olup aynı grubun eski çalışmasında ise mortalite oranı ise %50 olarak gösterilmektedir. Hastanın ampütasyondan psikososyal etkilenimi de göz ardı edilmemelidir. Bu doğrultuda, çalışmamızda kliniğimizin 10 senelik tecrübesi sonucu 19 hastanın verileri sunulmuştur. Hastaların ağır çoğunluğu erkeklerden oluşmakta olup (%74), bu oran literatürde gösterilmiş olan yaklaşık %60 oranından daha fazladır. İlk tecrübelerimizde Latissimus dorsi ve Gracilis flepleri tercih edilmiş olsa da zamanla SCIP ve ALT flepleri popülerlik kazanmıştır. Postop erken dönem kayıplarımız %26 düzeyinde olup tercih edilen flebe göre anlamlı fark olduğu görülmemiştir. Ayrıca uzun dönem takiplerinde 2 hastada flepte atonik yara gelişmiş olup biri kurtarılamayarak diz altı ampütasyona ilerlemiştir.

Sonuç: Eskiden diyabetik hastalarda mikrocerrahiden kaçınılma eğilimi mevcutken, günümüzde uzvu ve hatta ekstremiteyi kurtarıcı başarılı sonuçlar gösterilmektedir. SDA ile hastalar kendi ekstremitelerini kullanabilir, bu tip hastalarda ilerleyici olan ampütasyon işlemi ve seviyesinin önüne geçilebilir.

Anahtar Kelimeler: Alt ekstremite, Diyabetik ayak, Rekonstrüksiyon, Serbest doku aktarımı

2013 ile 2023 yılları arasında kliniğimizde diyabetik ayak sebepli serbest doku aktarımı (SDA) ile rekonstrüksiyon yapılan hastaların verileri

	Yaş Cinsiyet	Lokalizasyon	SDA Tipi	Postop Erken Komplikasyon	Postop Geç Komplikasyon
1	67Y E	Topuk	Latissimus Dorsi	Ø	Postop 3. Yılda Flepte Atonik Yara sebepli diz altı ampute
2	35Y E	Ayak Dorsumu	Gracilis	Ø	Ø
3	52Y K	Ayak Dorsumu	Latissimus Dorsi	Ø	Ø
4	67Y K	1. Web aralığından ayak dorsumuna uzanan yara	Gracilis	Flep kaybı	Postop 1. Yılda hasta koroner arter hastalığı sebepli ex
5	63Y E	1. Web aralığında küçük diyabetik ülser	SCIP	Flep uçlarında kısmi nekroz	Ø
6	59Y E	Ayak başparmak ampute alanda küçük yara	SCIP	Flep kaybı	Konvansiyonel Yara Bakımı ile yaranın takibi
7	36Y E	Ayak Dorsumu	Latissimus Dorsi	Ø	Ø
8	44Y E	Topuk	Latissimus Dorsi	Flep kaybı	Postop 2. Yılda diz altı amputasyon
9	45Y K	Ayak Dorsumu	Gracilis	Flep uçlarında kısmi nekroz	Postop 3. Yılda topukta (flep dışı) açılan yara sebepli diz altı ampute
10	33Y E	1. Web aralığında küçük yara	SCIP	Ø	Ø
11	60Y E	Transmetatarsal amputasyon bölgesinde yara	Gracilis	Ø	Postop 1. Yılda Flepte Atonik Yara Greft ile onarıldı
12	38Y E	Topuk	Gracilis	Flep kaybı	Postop erken dönemde diz altı amputasyon
13	56Y K	Transmetatarsal amputasyon bölgesinde yara	Gracilis	Ø	Ø
14	63Y E	Topuk	ALT	Ø	Ø
15	38Y E	1. Web Aralığından dorsuma uzanan yara	SCIP	Ø	Postop 4. YıldamTopukta flep dışı) ülser konvansiyonel yara bakımı ile takipli
16	49Y E	Ayak Dorsumu	ALT	Flep kaybı	Postop erken dönemde Chopart amputasyonu
17	55Y E	Topuk	ALT	Flep uçlarında kısmi nekroz	Postop 3. Yılda malign tümör metastaz sebepli ex
18	63Y K	Topuk	Latissimus Dorsi	Ø	Ø
19	46Y E	Ayak Dorsumu	Gracilis	Ø	Ø

SB-078

Alt Ekstremite Rekonstrüksiyonunda Serbest Grasilis Kas Flebinin Kullanımı

Süleyman Can Ceylan, Hasan Murat Ergani, Burak Yaşar, Ömer Faruk Yıkılmaz, Ramazan Erkin Ünlü

Ankara Bilkent Şehir Hastanesi, Plastik Rekonstrüktif ve Estetik Cerrahi, Ankara

Serbest kas transferi, araç içi-dışı trafik kazaları,doğal afetler,yanıklar, ateşli silah yaralanmaları gibi yüksek enerjili travmalarda doku kaybı veya alt ekstremitede kayıp kas birimlerinin rekonstrüksiyonu için en önemli rekonstrüktif seçeneklerden biridir. Hatta uygun koşullar altında, serbest fonksiyonel/nonfonksiyenel kas transferi tek uygun rekonstrüktif seçenek olabilir. Biz bu çalışmada, alt ekstremite rekonstrüksiyonunda serbest gracilis kas flebi uyguladığımız hastalarla ilgili klinik tecrübelerimizi paylaşacağız

Metot: Bu çalışma klinik olarak alt ekstremite rekonstrüksiyonu için kullanılan serbest gracilis flep serisinin retrospektif bir incelemesidir. Demografik bilgiler, komorbiditeler, sonuçlar ve ikincil prosedürler analiz edildi.

Bulgular: Toplamda 7 hastaya serbest gracilis flebi uyguladık. Hastaların demografik özellikleri 4 erkek hasta, 3 kadın hasta ve ortalama 44 yaş şeklindeydi. Yaralanmadan ameliyata kadar olan süre 2 hastada 10 gün, 4 hastada 10–30 gün, 1 hastada > 90 gündü. Ortalama defekt boyutu 6x7cm çapındaydı. 6 hastada genel olarak flep başarısı(%85) ve genel uzuv kurtarma oranı %85 idi. Tek hastada flep nekrozu nedeniyle ek operasyonlar gerekti. Enfeksiyon nedeniyle ameliyathanede bir hastaya drenaj uygulandı. Bir hastada ise donör alan hematomu gelişti.

Sonuç: Bu çalışma, alt ekstremitenin küçük ve orta büyüklükteki defektlerinin yeniden yapılandırılmasında serbest gracilis flebinin faydasını göstermektedir. Bu flep yüksek başarı oranına ve düşük donör alan morbiditesine sahiptir. Aynı zamanda denervasyonla kasın atrofisi, genellikle sekonder şekillendirme prosedürlerine olan ihtiyacıda ortadan kaldırarak gerekli protez/ayakkabı uyumunu sağlar.

Anahtar Kelimeler: Alt ekstremite rekonstrüksiyonu, grasilis kas flebi, serbest grasilis

Alt ekstremite serbest grasilis kullanılan hastalar

Hasta Özellikleri				Defekt özelliği			Flap özelliği		
Vaka	Yaş	Cinsiyet	Komorbidite	Endikasyon	Lokalizasyon	Boyut	Tip	Boyut	Komplikasyon
1	14	K	-	Deprem	Tibia distal 1/3	8x10cm	Kas+stsg	11x6cm	Enteksiyon/revizyon
2	29	E	Smoker	Asy	Tibia distal 1/3	6x11cm	Kas+cilt adası	10x6cm	-
3	31	E	Smoker	Elektrik yanığı	Medial malleol	8x9cm	Kas+stsg	11x6cm	-
4	54	E	Smoker	Düşme	Medial malleol	6x5cm	Kas+stsg	10x6cm	Parsiyel nekroz
5	58	K	HT	Artk	Tibia orta 1/3	7x4cm	Kas+stsg	10x5cm	Hematom,enfeksiyon
6	59	E	Smoker	Asy	Lateral malleol	5x5cm	Kas+stsg	10x6cm	Parsiyel nekroz
7	69	K	DM	Düşme	Tibia orta 1/3	7x5cm	Kas+stsg	10x5cm	Parsiyel nekroz

Toplam 7 hastanın demografik özellikleri,defekt özellikleri,flep özellikleri

Serbest grasilis flebi preop,intraop,postop görüntüleri



Seçilen 3 olgunun preop,intraop ve postop görüntüleri

SB-079

Bası Yaralarında Oluşan Defektlerin Gap Flebi Ile Rekonstrüksiyonu

Şafak Ünsal, Hasan Murat Ergani, Burak Yaşar, Bayram Birkan Bilir, Ramazan Erkin Ünlü

Ankara Bilkent Şehir Hastanesi, Plastik Rekonstrükstif ve Estetik Cerrahi, Ankara

Giriş: Bası yaralarının rekonstrüksiyonu, rekonstrüktif cerrahlar için her zaman zorlayıcı olmuştur. İmmobil ve paraplejik hastalarda sıklıkla görülürler. Tipik olarak sakral, iskial, gluteal ve trokanterik bölgelerde görülürler. Uzun süreli immobil hastalarda sakral ve iskial bölge üzerine devamlı basınç olmasının yanı sıra; yetersiz pozisyon değişimi, nem ve yetersiz beslenme bu yaraların progresyonunu hızlandırır.

Bası yaraları postop erken dönemde komplikasyonlarla karşımıza çıkar. Bu nedenle bazen birden fazla ameliyat gerekir. Bası yaralarının uygun rekonstrüksiyon için bazen defekt rekonstrüksiyonu öncesi birkaç seans debridman ihtiyacı vardır. Sakral ve iskial bası yaraları rekonstrüksiyonunda perforatör flepler, myokutan ve fasyokutan flepler ve kısmi kalınlıkta deri greftleri kullanılır. Bu çalışmanın amacı sakral ve iskiyal bası yaralarında gluteal arter perforatör flep ile rekonstrüksiyon sonrası hastaların durumu ve tecrübelerimizin aktarılmasıdır.

Materyal Metot: Çalışmaya 2019-2023 tarihleri arasında 5 adet araç içi trafik kazası sonucu, 1 adet transvers myelit sonucu ve 1 adet 6 Şubat 2023 tarihinde meydana gelen deprem sonrasında göçük altında kalma sonucu plejik kalan 7 hasta dahil edilmiştir. IGAP veya SGAP flep ile rekonstrüksiyon tercihi defekt yerlerine göre ve perforatörlerin kas içi diseksiyonunda maksimum damara ulaştığı mesafeye göre yapılmıştır. Çalışmaya bası yarasının evresi, boyutu, rekonstrüksiyon çeşidi ve komplikasyonlar dahil edilmiştir.

Bulgular: Çalışmaya dahil edilen 7 hastanın 4 tanesinin evre 4, 3 tanesinin evre 3 bası yaraları mevcuttur. Hastalardan dört tanesinin iskial, üç tanesinin sakral bası yaraları mevcuttur. SGAP yapılan bir hastada ve IGAP yapılan hastada yara yeri dehissensi gelişmiş olup, SGAP yatak başı, IGAP ameliyathanede debride edilip primer onarılmıştır. SGAP yapılan bir hastada yara yeri enfeksiyonu gelişmiş olup antibiyoterapi ile takip edilmiştir. Enfeksiyona sekonder dehissens ameliyathanede debride edilip primer onarılmıştır. Hastalarda genel olarak flep başarısı %100dür.

Sonuçlar: Literatürde fasyokutan flepler ve gluteal arter perforatör fleplerin birbirlerine üstünlüğü hala tartışılmakla beraber bizim çalışmamız uzun süreli immobilizasyona bağlı oluşan bası yaralarının rekonstrüksiyonunda gluteal arter perforatör fleplerin faydalarını göstermektedir. Flep kaldırılmasının kolaylığı, kullanışlı olması ve genç hastalarda tekrarlayan bası yaralarında gluteal arter perforatör flepler diğer rekonstrüksiyon yöntemlerine göre tercih edilebilirler.

Anahtar Kelimeler: Bası Yarası, IGAP, SGAP

SGAP



GAP flep verileri

Hasta	Cinsiyet/Yaş	Bölge	Evre	Oluş Şekli	Defekt Boyu	Rekonstrüksiyon	Komplikasyon
1	K/41	Sakral	4	AİTK	3X3 CM	SGAP	Dehissens
2	E/22	İskial	3	Transvers Myelit	5x6 CM	IGAP	Dehissens
3	E/79	İskial	4	AİTK	4x4 CM	SGAP	-
4	K/19	Sakral	4	Depremzede	7X8 CM	SGAP	Enfeksiyon
5	E/27	İskial	3	AİTK	2X3 CM	IGAP	-
6	E/45	Sakral	4	AİTK	4X6CM	SGAP	-
7	E/54	İskial	3	AİTK	3X3 CM	IGAP	-

SB-080

Serbest Anterolateral Thigh (ALT) Flebi ile Alt Ekstremite Rekonstrüksiyonu: Klinik Tecrübelerimiz

Mert Şen, Burak Yaşar, Hasan Murat Ergani, Mehmet Ali Yıldırım, Ramazan Erkin Ünlü

Ankara Bilkent Şehir Hastanesi, Plastik Rekonstrüktif ve Estetik Cerrahi Anabilim Dalı, Ankara

Alt ekstremite rekonstrüksiyonu; mikrocerrahi ile uğraşan plastik cerrahlar için zorlayıcı vakalardır. Defekt rekonstrüksiyonu için lokal flepler, pediküllü flepler ve serbest flepler kullanılabilmektedir. Kemik, sinir, damar gibi vital yapı ekspoziyonu olan büyük doku defektlerinde öncelikli olarak serbest flepler tercih edilmektedir. Lateral sirkumfleks femoral arter (LCFA) kaynaklı serbest anterolateral thigh (ALT) flebi orta-büyük doku defektleri için uygun rekonstrüktif seçenek olabilmektedir.

Çalışma; Şubat 2019-Temmuz 2023 yılları arasında, Ankara Bilkent Şehir Hastanesi'nde alt ekstremite doku defektleri serbest ALT flebi ile rekonstrükte edilmiş 96 hastanın uzun dönem sonuçlarını ortaya koymaktadır. Hastalar post-operatif süreçte minimum 6 ay takip edilmiştir. 82'si erkek, 14'ü kadın olan hastaların yaş aralığı 6-65 yaş olup, yaş ortalaması 36,03'tür. Defekt boyutları 8-200 cm2 arasında olup defekt boyutu ortalaması 61,53 cm2'dir. 36 hasta trafik kazası, 26 hasta ateşli silah yaralanması, 14 hasta düşme, 13 hasta crush yaralanma, 5 hasta patlama, 2 hasta nekrotizan fasiit sebepleriyle tarafımıza başvurmuştur. Serbest ALT flebine ait olan perforatorlerin; 51'i muskulokutan, 36'sı septokutan, 9'u muskuloseptokutandır. Defektlerin 26'sı lateral malleolda, 23'ü tibia orta 1/3'te, 19'u distal 1/3'te, 15'i ayak dorsumunda, 7'si medial malleolde, 4'ü tibia anteriorunda, 2'si ayak dorsoplantarinde olduğu görülmüştür. Alıcı sahada yapılan anastomozların 83'ü Anterior Tibial Arter'e, 13'ü Posterior Tibial Arter'e yapılmıştır. 39 hastada (%40) post-operatif komplikasyon görülmüş olup bunların 11'i hematom, 9'u parsiyel nekroz, 8'i venöz yetmezlik, 6'sı donör saha dehisansı, 5'i total flep kaybıdır.

Alt ekstremite defekti mikorocerrahlar için zorlayıcı ve uğraştırıcı vakalardır. Fonskiyonel ve estetik olarak güzel sonuç elde etmek amaçlanmakta, çalışan hastaların mümkün olan en kısa sürede işe dönmesi planlanmaktadır. Alt flebi geniş defekt rekonstrüksiyonunda kullanılabildiğinden, kimerik olarak hazırlanabildiğinden workhorse flep olarak kabul edilmektedir. Mikrocerrahiyle uğraşan cerrahların vazgeçilmez serbest flep tercihlerinden bir tanesidir. Uzun dönemde debulking cerrahisi gerektirdiğinden ikinci operasyon gerekebilmektedir.

Anahtar Kelimeler: alt ekstremite, anterolateral thigh flep, mikrocerrahi, serbest flep

Alt Ekstremitede Serbest ALT Kullanımı



Serbest ALT Flebi Hasta Dağılımı

	Cinsiyet	Yaş Ortalaması	Etyoloji	Lokalizasyon	Defekt Ortalaması	ALT Perforator Tipi	Alıcı Alan Anastomozu	Komplikasyon
	82 Erkek	36,07	36 Trafik Kazası	26 Lateral Malleol	61,53 cm2	51 Muskulokutan	83 ATA	11 Hematom
	14 Kadın		26 ASY	23 Tibia Orta 1/3		36 Septokutan	13 PTA	9 Parsiyel Nekroz
			14 Düşme	19 Tibia Distal 1/3		9 Muskuloseptokutan		8 Venöz Yetmezlik
			13 Crush	15 Ayak Dorsum				6 Donör Saha Dehisansı
			5 Patlama	7 Medial Malleol				5 Total Flep Kaybı
			2 Nekrotizan Fasiit	4 Tibia Anterior				
				2 Ayak Dorsoplantar				
Toplam Hasta	96		96	96		96	96	39 (%40)

SB-081

Serbest flep ile saçlı deri rekonstrüksiyonunda klinik tecrübelerimiz

Yavuz Yıldırım, Ümit Değirmenci, Onur Gündoğan, Ahmet Safa Doğan, Ercan Doğan, Metehan Cankutaran, Sebat Karamürsel

Ankara Etlik Şehir Hastanesi Plastik,Rekonstrüktif ve Estetik Cerrahi Ana Bilim Dalı

Giriş-Amaç: Skalpteki defektler etiyolojik olarak neoplazil er,travma,yanık,enfeksiyon ve osteoradyonekroz gibi çeşitli nedenlere bağlı oluşur.Bölgedeki komplex defektler plastik cerrrahlar için daima rekonstrüktif bit meydan okuma barındırır.Bu çalışmada saçlı deri rekonstrüksiyonunda serbest fleplerin kullanımı konusunda klinik tecrübelerimizi paylaşmak ve literatürle karşılaştırılması amaçlanmaktadır.

Gereç-Yöntem: Bu çalışmada 2017-2023 yılları arasında skalpteki doku defekleri için serbest doku nakli ile onarım yapılmış hastalar rekrospektif olarak tarandı.Hastaların yaş,cinsiyet,ek hastalık,etiyoloji,skalpteki defekt bölgesi,kullanılan flep,alıcı arter-ven,komplikasyon ve yatış süreleri incelendi.

Bulgular: Bahsedilen tarihler arasında skalpte serbest doku nakli ile onarım yapılmış 16 hasta tespit edildi.Hastaların 3'ü kadın iken 13'ü erkek tespit edildi.Hastaların en genç olanı 5 yaşında iken en yaşlı olanının 87 yaşında olduğu bulundu.Hastaların 11'inde etiyoloji cilt kanseri tespit edildi.En sık tercik edilen flebin 11 vaka ile ALT olduğu görüldü.En sık kullanılan alıcı arter 9 vakada fasial arter iken en sık kullanılan alıcı ven 8 vakada external juguler ven olduğu görüldü.16 hastanın 3'ünde 2 kez serbest flap yapıldığı,bu flaplerin 2 tanesinin ilk flap kaybına bağlı olduğu diğer vakanın ise aynı hastada 1 yıl sonra meydana gelen yeni bir defekt amacıyla yapıldığı tespit edildi.En sık rastlanılan komplikasyon 5 kez meydana gelen hematom iken,19 kez gerçekleştirilen serbest doku naklinin 10'unda operasyon ve sonrasında sorun saptanmadı.3 kez yaşanan flap kaybı ve 1 kez dehisans tespit edildi.

Tartışma ve Sonuç: Etiyoloji çeşitliliği ve rekonstrüktif zorluğuna rağmen büyük skalp defeklerinde serbest doku nakli ile onarımın altın standart olduğu görülmektedir. Etiyolojide literatürde de benzer bir şekilde kendi vaka serimizde de cilt neoplazileri mevcuttur.Skalpteki doku defekleri için öncelikli flap tercihi literatürde latissimus dorsi iken klinik yaklaşımımızda ALT flep olarak görülmektedir.

Anahtar Kelimeler: mikrocerrahi, rekonstrüksiyon, saçlı deri, serbest flep

Flep Tercihler

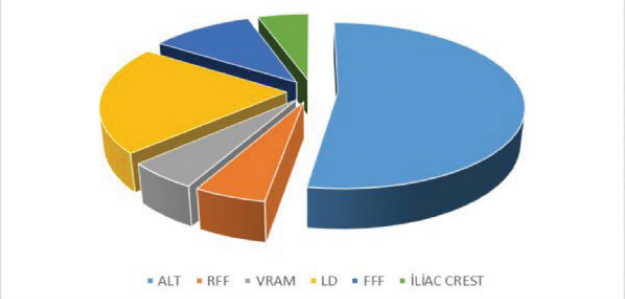

Sol Parietotemporal Bölgede Verrüköz Scc Hastası Alt Flep Postop Görüntü



sol parietotemporal bölgede verrüköz scc hastası preop görüntü



SB-082

Orbital Ekzanterasyon Defektlerinde Farklı Onarım Seçenekleri

Işıl İrem Turan, Mehmet Başar,
Dicle Yaşar Aksöyler, Erol Kozanoğlu, Ufuk Emekli,
Mehmet Can Nergizoğulları

İstanbul Üniversitesi İstanbul Tıp Fakültesi, Plastik, Rekonstrüktif ve Estetik Cerrahi Anabilim Dalı, İstanbul

Giriş: Sadece göz küresinin çıkarıldığı enükleasyondan farklı olarak gözkapakları, göz küresi, retrobulber yumuşak doku ve periost dahil tüm orbita içeriğinin birlikte çıkarıldığı orbital ekzanterasyon operasyonu ile olarak 1583 yılında Georg Bartish tarafından tanımlanmıştır. Bununla birlikte periorbital kemik ve/veya yumuşak dokuların çıkarıldığı operasyonlar 'genişletilmiş orbital ekzanterasyon' olarak adlandırılmaktadır. Fonksiyonel ve psikososyal sonuçları olan bu operasyon; orbita apeksinin primer veya tekrarlayıcı orbita içeriğini de invaze etmiş tümörleri, paranazal sinüsün orbita invazyonuyla giden tümörleri, gözkapağı derisinin konjuktiva invazyonuyla giden tümörleri ve orbita ve çevresinde yer alan tümörlerin palyatif tedavisi gibi amaçlarla uygulanmaktadır. Postoperatif süreçte hastaların sosyal hayatın dışında kalmamaları için önem arz eden noktalardan biri de bu operasyonun bitiminde yapılacak olan uygun rekonstrüksiyon yönteminin seçimidir. Literatürde farklı orbital ekzanterasyon türlerine farklı rekonstrüksiyon seçenekleri önerilmiş olsa da özetle rekonstrüksiyon için kısmi kalınlıkta deri grefti, lokal flep ve serbest flep ile onarım seçenekleri önerilmiştir. Bu çalışmada gözkapağı tümörü, lakrimal gland tümörü, maksiller sinüs tümörü ve menenjiom sebebiyle orbital ekzanterasyon yapılmış vakaların rekonstrüksiyonunda farklı flep çeşitlerinin sonuçları değerlendirilmektedir.

H**astalar ve Yöntem:** Kurumumuzda 2018 - 2023 yılları arasında orbital ekzanterasyon yapılmış olan hastalar lokal ve serbest fleplerle orbital rekonstrüksiyon cerrahisi ile tedavi edildi. Hastalar yaş, cinsiyet, ekzenterasyon endikasyonu, rekonstrüksiyon yöntemi, postoperatif komplikasyonlar açısından değerlendirildi ve kaydedildi.

Bulgular: Aynı kurumun Plastik, Rekonstrüktif ve Estetik Cerrahi ekibi tarafından, 2018 – 2023 yılları arasında; 4 hastaya göz kapağında bazal hücreli karsinom, 1 hastaya göz kapağında skuamöz hücreli karsinom, 1 hastaya maksiller sinüste skuamöz hücreli karsinom, 1 hastaya optik sinir kılıfı menejiomu ve 1 hastaya lakrimal glandde adenoid kistik karsinom nedeniyle orbital ekzanterasyon uygulandı. Hastalardan 6'sı erkek, 2'si kadındı. Hastaların yaş ortalaması 64,5 yıldı. Bu 8 hastadan 6'sına lokal flep, geri kalan 2'sine serbest flep ile orbita rekonstrüksiyonu yapılmıştı. Hastalardan 5'ine alın flebi, birine temporal skalp flebi, birine serbest vertikal rektus abdominis flebi, birine de kısmi vastus lateral kas dokusu içeren kimerik anterolateral uyluk flebiyle onarım uygulanmıştı. Hastaların ortalama takip süresi 14 aydı. Hastaların birinde postoperatif takip sürecinde beyin omurilik sıvısı fistülü, birinde peroperatif dönemde hemodinamiyi bozacak kanama ve postoperatif süreçte hematom, birinde serbest flep donör sahasında Psödomonas enfeksiyonu, serbest fleple onarım yapılan hastalardan birinde postoperatif süreçte radyoterapi tedavisi sonrası gelişen oral kompetans yetersizliği sebebiyle ikinci bir lokal fleple onarım gerekliliği görüldü. Hastaların postoperatif takip süreçlerinde alıcı sahada yara yeri dehisansı, alın flebi yapılan vakalarda donör sahaya yerleştirilen kısmi kalınlıkta deri greftiyle ilgili yara yeri komplikasyonu, kısmi kalınlıkta deri greftinin donör sahasında yara yeri komplikasyonu görülmedi.

Sonuçlar: Orbita tümörleri ve orbita çevresi yapıların orbital invazyonlarında yapılan orbital ekzanterasyon operasyonu sonrası oluşan, hastayı fonksiyonel ve psikolojik açıdan etkileyen orbital sahada oluşan defektin rekonstrüksiyonunda; defekt alanına komşuluğunun sağladığı kolaylık, defekt alanına yetecek ölçüde dokuya donör olabilmesi, donör sahada fonksiyonel hasara neden olmaması, donör sahanın kısmi kalınlıkla deri greftiyle rekonstrüksiyonunun yüksek oranda komplikasyonsuz sağlanabilmesi, serbest fleple onarıma göre daha kısa operasyon süresi ve daha az cerrahi deneyim ve beceri gerekliliği açısından alın flebi diğer yöntemlere göre daha avantajlıdır. Ayrıca postoperatif görsel sonuçlar açısından da alın flebi diğer yöntemlere üstündür. Kurumumuzca da bu sebeplerden ötürü en sık tercih edilen yöntem, alın flebiyle orbita rekonstrüksiyonudur.

Anahtar Kelimeler: alın flebi, lokal flep, orbital ekzanterasyon, orbita onarımı, serbest flep

Tablo 1

HASTA NUMARASI	CİNSİYETİ	YAŞI	EKZANTERASYON ENDİKASYONU	ORBİTAL REKONSTRÜKSİYON YÖNTEMİ
1	ERKEK	73	BCC	ALIN FLEBİ
2	ERKEK	71	SCC	ALIN FLEBİ
3	KADIN	78	BCC	ALIN FLEBİ
4	ERKEK	75	SCC	FREE VRAM FLEBİ
5	ERKEK	55	BCC	ALIN FLEBİ
6	ERKEK	68	BCC	TEMPORAL SKALP FLEBİ
7	KADIN	61	OPTİK SİNİR KILIFI MENENJİOMU	FREE VL + ALT KİMERİK FLEBİ
8	ERKEK	35	LAKRİMAL GLAND ADENOİD KİSTİK KARSİNOMU	ALIN FLEBİ

Çalışmaya dahil edilen hastaların cinsiyet, yaş, endikasyon ve rekonstrüksiyon yöntemi ile ilgili bilgiler

Tablo 2

HASTA NUMARASI	ORBİTAL REKONSTRÜKSİYON YÖNTEMİ	PEROPERATİF KANAMA	HEMATOM	SEROMA	YARA YERİ DEHİSANSI	CERRAHİ ALAN ENFEKSİYONU	POSTOPERATİF ATEŞ	BOS FİSTÜLÜ	ORBİTO NAZAL FİSTÜL	İNTRAKRANİAL ENFEKSİYON	FLEP KAYBI	KARDİYAK KOMPLİKASYONLAR	SOLUNUM SİSTEMİ KOMPLİKASYONLARI
1	ALIN FLEBİ	-	-	-	-	-	-	-	-	-	-	-	-
2	ALIN FLEBİ	+	+	-	-	-	-	-	-	-	-	-	-
3	ALIN FLEBİ	-	-	-	-	-	-	-	-	-	-	-	-
4	FREE VRAM FLEBİ	-	-	-	-	DONÖR SAHADA PSÖDOMONAS ENFEKSİYONU	-	-	-	-	ORAL KOMPETANSIN TAM OLMAMASI	-	-
5	ALIN FLEBİ	-	-	-	-	-	-	-	-	-	-	-	-
6	TEMPORAL SKALP FLEBİ	-	-	-	-	-	-	+	-	-	-	-	-
7	FREE VL + ALT KİMERİK FLEBİ	-	-	-	-	-	-	-	-	-	-	-	-
8	ALIN FLEBİ	-	-	-	-	-	-	-	-	-	-	-	-

Çalışmaya dahil edilen hastalarda gelişen komplikasyonlar

SB-084

Skalp Defektlerinde Uygulanan Rekonstrüksiyon Yöntemlerinin Etiyolojik Temelde Değerlendirilmesi: Temel Algoritmik Yaklaşım

Sare Demirtaş, Hande Akdeniz, Gökçe Yıldıran, Zekeriya Tosun

Selçuk Üniversitesi Tıp Fakültesi, Plastik Rekonstrüktif ve Estetik Cerrahi Anabilim Dalı, Konya

Giriş: Skalp dokusu, kendine has özellikleri nedeniyle plastik cerrahide rekonstrüksiyonun karmaşık alanlarından biridir. Özellikle, galea tabakasının yoğun ve fibröz yapısı, vücudun diğer deri tabakalarına kıyasla skalp esnekliğini azaltır ve bu da rekonstrüksiyon seçeneklerini kısıtlar. Bu çalışmanın amacı, kliniğimizde gerçekleştirilen skalp rekonstrüksiyonu vakalarının değerlendirerek güncel literatür bilgileri ışığında etiyolojiye dayalı temel bir algoritma oluşturmaktır.

Gereç-Yöntem: 2016-2023 yılları arasında çeşitli nedenlerle skalp rekonstrüksiyonu operasyonu geçiren hastaların retrospektif incelemesi yapılmıştır. Her bir hastanın yaş, cinsiyet ve defekt etiyolojisi ile uygulanan rekonstrüksiyon yöntemleri kaydedilmiştir. Elde edilen veriler ışığında etiyoloji temelinde skalp rekonstrüksiyon seçeneklerinin temel bir algoritması oluşturulmuştur.

Bulgular ve Tartışma: Ortalama yaşları 46,5 (3-88) olan 29 kadın ve 90 erkek hastadan oluşan toplam 119 hasta çalışmaya dahil edilmiştir. Etiyolojik olarak, hasta örnek grupları; malign deri tümörleri (n=53), ekspoze kemik/plak (n=29), skar alopesi (n=20) ve travma (n=17) şeklinde dört ana grupta tasnif edilmiştir. Malign deri tümörlerini takiben, skalp lokal flepleri rekonstrüksiyonda en yaygın kullanılan yöntem olmuş; bu bağlamda rotasyonel flepler en çok tercih edilen lokal flepler arasında yer almıştır. Tümörün tamamen eradike edilemediği durumlarda, özellikle skuamöz hücreli karsinom tanısı konulan hastalarda (n=25), greft rekonstrüksiyonu uygulanmıştır. Bu hasta grubunda revizyon geçirmeyen hastaların genellikle yaşlı, eşlik eden hastalıkları bulunan ve kozmetik endişeleri olmayanlar olduğu gözlemlenmiştir. Geçirilen beyin ameliyatları sonrası kemik/plak ekspozisyonu olan vakalarda nöroşirurji bölümüyle iş birliği yapılmış; nöroşirürji cerrahları tarafından tercih edilen temporal ters soru işareti insizyonunun, etkilenen bölgede özellikle süperfisiyal temporal arter dolaşımı üzerindeki etkisi nedeniyle lokal flep kapatma seçeneklerini sınırlamıştır. Bu durumda defektin boyutuna bağlı olarak, defektin kapatılması için birden fazla cilt flebi gerektiği gözlemlenmiştir. Bu grup hastalarda bir veya çoğunlukla daha fazla sayıda rotasyon flebi ile rekonstrüksiyon uygulanmıştır. Travma grubunda, cilt kalitesindeki bozulma ve periost tabakasının sıkça zarar görmesi nedeniyle, serbest flep seçenekleri öncelikli olarak kullanılmıştır. Rekonstrüksiyon için en yaygın kullanılan serbest flepler, Anterolateral uyluk flebi (n=7) ve latissimus dorsi kas flebi (n=6) ile birlikte serbest radial kol flebi (n=2) olmuştur. Skar alopesi grubundaki tüm hastalarda, skalp derisi ve saç yapısının aynı olduğu vücutta ikinci bir doku olmadığı için, ideal kozmetik sonuçlara ulaşmak amacıyla doku genişleticiler kullanılmıştır ve rekonstrüksiyon hastanın kendi skalp derisiyle gerçekleştirilmiştir. Park ve meslektaşları tarafından 2022 yılında yapılan benzer bir çalışmada, benign saçlı deri tümörleri, plak/kemik ekspozisyonu grubu yerine ayrı bir kategori olarak sunulmuş ve rekonstrüksiyon seçenekleri defekt boyutuna göre tartışılmıştır. Bu çalışmada ise, sıkça merkezimize yönlendirilen ve intrakraniyal kitle cerrahisi geçiren hastalar önemli bir hasta grubunu oluşturmaktadır ve temel rekonstrüksiyon seçeneklerine odaklanılarak çalışmaya dahil edilmiştir.

Sonuç: Skalp rekonstrüksiyonu gerçekleştirirken dikkate alınabilecek çeşitli rekonstrüksiyon seçenekleri bulunmaktadır. Bir hastada skalp rekonstrüksiyonu planlanırken, yaş, eşlik eden hastalıklar, kozmetik ve fonksiyonel ihtiyaçlar göz önüne alınmalıdır. En önemlisi, defektin etiyolojisi ve oluşum şekli, her bir hasta için en uygun rekonstrüksiyon yöntemini belirleme ve uygulamada temel olmalıdır.

Anahtar Kelimeler: lokal flep, rekonstrüksiyon, serbest flep, skalp



POSTER SUNUMLAR

P-001

Derin Inferior Epigastrik Perforatör Flebi ile Meme Onarımı Mümkün Olmadığında Yüzeyel Sistem Kullanılabilir Mi? Olgu Sunumu

Işıl İrem Turan[1], Fatma Betül Kabadaş[2], Okan Mustafa Gürsoy[2], Erol Kozanoğlu[1], Mehmet Can Nergizoğulları[1]

[1]İstanbul Üniversitesi İstanbul Tıp Fakültesi, Plastik, Rekonstrüktif ve Estetik Cerrahi Anabilim Dalı, İstanbul
[2]İstanbul Üniversitesi İstanbul Tıp Fakültesi, İstanbul

Giriş: Meme kanseri, 2020 yılında Dünya çapında 2,3 milyon yeni olgunun ve 685,000 ölümün bildirilmesiyle küresel bir sağlık sorunu olmaya devam etmektedir.

Erken evre meme kanserine yönelik tedavi yaklaşımları meme koruyucu cerrahi ve adjuvan radyoterapiyi içermektedir. Mastektomi sonrası onarım seçenekleri de artmaktadır. İmplantlar, doku genişleticiler, matriksler ve otolog doku bu seçenekler arasındadır.

Derin inferior epigastrik arter perforatör flebinin (DIEP) meme onarım yöntemleri arasındaki önemi giderek artmaktadır. Sınırlı pedikül uzunluğu, öngörülemeyen damarlanma ve daha küçük damar çapı (<1,5 mm) gibi sorunlar ise yüzeyel inferior epigastrik arter flebinin (SIEP) meme onarımında kullanımını azaltmaktadır. Bununla birlikte; SIEP flebi, DIEP flebinin hazırlanması sırasında uygun olmayan pedikül ve damar çapı gibi zorluklarla karşılaşılması durumlarında bir kurtarma flebi olarak görev yapabilmektedir.

Olgu: Borderline filloides tümörü nedeniyle sol meme başı koruyucu mastektomi yapılan kırk iki yaşındaki kadın hastanın meme onarımının DIEP flebi ile yapılması planlandı. Ameliyat öncesinde yapılan bilgisayarlı tomografi anjiyografisinde, hastanın derin inferior epigastrik arter perforatörleri uygun olarak değerlendirildi. Fakat, ameliyat sırasında yapılan disseksiyonlarda perforatörlerin takip edilemeyecek düzeyde düşük çaplı oldukları saptandı. Ameliyat başında güvence amacıyla disseksiyonları tamamlanmış olan sol yüzeyel inferior epigastrik arter ve ven sistemi kullanılarak ameliyata devam edilmesi kararlaştırıldı. Flep serbestlenip sol toraks yarımına taşındı ve üçüncü kosta çıkartılarak burada internal mammarian arter ve ven ile flebin yüzeyel inferior epigastrik arter ve ven anastomozları sırasıyla yapıldı. Üç kez anastomoz proksimali düzeyinden tromboz yaşandığından hastanın internal mammarian arter ve ven sistemi bağlanarak sol lateral torasik arter ve ven sistemine geçildi. Burada yapılan anastomozlar sonrası flebin kanlanması sağlandı.

Ameliyat sonrası sekizinci haftada acil polikliniğimize septik tabloda başvuran hastanın sol meme lojunda abse saptandı. Acil drenajın ardından yapılan kültür antibiyogramında metisiline duyarlı Staphylococcus aureus üredi ve hastaya ampisilin sulbaktam 4 X 1500 mg tedavisi başlandı.

Septik kliniği gerilemeyen hastanın drenaj sonrası ikinci gününde hastaya vankomisin 2 X 1 g tedavisi başlandı. İki haftalık antibiyotik tedavisi ile enfeksiyon tablosu gerileyen hastanın sol meme lojuna yeniden eksplorasyon yapıldı ve nekrotizan enfeksiyon sonucunda flebin yaklaşık yüzde yetmişinin kaybedilmiş olduğu saptandı.

Sonuçlar: Derin inferior epigastrik arter perforatör flebi ile yapılan onarımlarda arteryel ve venöz sorunlar yaşandığında yüzeyel inferior epigastrik arter perforatör flebi de akılda bulundurulmalıdır. Meme onarımı sonrası yaşanan geç dönem enfeksiyonlarda, her türlü zamanlı tedaviye rağmen kısmi veya tam flep kaybı yaşanabilir. Hastaya Breast-Q anketi rekonstrüksiyon modülü yapıldı ve eşdeğer puanları genel fiziksel hali 55, cinsel hayat memnuniyeti 56, rekonstrükte edilen memeden alınan memnuniyet 48 olarak saptanmıştır. Hastanın operasyon sonrası memesinin iyilik hali 80, abdomen için fiziksel hal ve memnuniyeti ise sırasıyla 75 ve 58 olarak saptanmıştır. Ayrıca hastanın operasyon öncesi bilgilendirmeden memnuniyeti 51, opere eden cerrahtan memnuniyeti 44, tıbbi ekipten memnuniyeti 49 ve klinik çalışanlarından memnuniyeti ise 63 olarak saptanmıştır. Ameliyat edilen memenin estetik amaçlı onarımı mümkün olup hastanın şimdilik bu yönde bir talebi bulunmamaktadır.

Anahtar Kelimeler: Derin inferior epigastrik arter perforatör flebi, meme kanseri, otolog doku ile meme onarımı, yüzeyel inferior epigastrik arter flebi

Şekil 1



Hastanın SİEP flebi konumlandırılması tamamlandıktan sonraki erken postoperatif görünümüdür.

Şekil 2



Hastanın ameliyat sonrası 17. gündeki görünümüdür.

Şekil 3



Hastanın ameliyat sonrası sekizinci haftada septik tablo ile başvurusundaki klinik görüntüsüdür.

Şekil 4

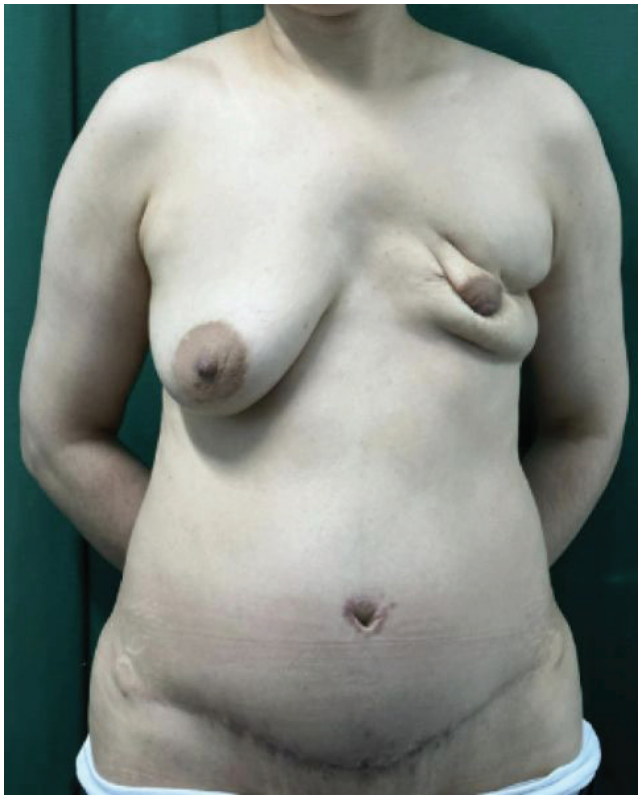

Hastanın ameliyat sonrası 7. aydaki görünümüdür.

P-002

Perineal Bölgenin Serbest Fleplerle Rekonstrüksiyonunda Alıcı Alanda Safen Arteriyovenöz Loop Kullanımı Olgu Sunumu

Cansu Yalçın, Hande Bilgiç, Ergin Seven, Sebat Karamürsel

Ankara Etlik Şehir Hastanesi Plastik, Rekonstrüktif ve Estetik Cerrahi Kliniği, Ankara

Giriş: Perineal doku defektlerinde yaygın olarak lokal fasyokütan veya muskulokütan flepler kullanılmakta olup serbest fleplerin kullanımı sınırlıdır. Bunun nedenlerinden biri perineal bölgedeki alıcı damar seçeneklerinin kısıtlı olmasıdır. Sunduğumuz olgularda lokal fleplere alternatif olarak safen arteriovenöz loop ile serbest flepler kullanılmıştır.

Olgu 1: 77 yaşında 30 yıldır tip 2 DM tanısıyla takipli erkek hasta genital bölgede şişlik, akıntı, kötü koku nedeniyle acil servise başvurdu. Hastaya fournier gangreni tanısı konuldu ve Üroloji tarafından 6 defa debridman yapıldı. Seri debridmanlar sonrası oluşan doku defektini nedeni ile hasta klinimiğimize devralındı. Özgeçmişinde hipertansiyon, tip 2 DM, parkinson, atrial fibrilasyon mevcuttu. Fizik muayenesinde pubik bölgede bilateral inguinal kanallara uzanan skrotumu da içine alan 32x20 cmlik doku defekti görüldü. Tunika Dartos'un korunduğu izlendi. Hastanın ek olarak sakral bölgede 5x5 cmlik,sol gluteal bölgede 7x10 cmlik doku defekti görüldü. Perineal bölgedeki mevcut doku defektine yönelik operasyon kararı alındı. Hastadan yazılı bilgilendirilmiş onam alındı.

Hasta genel anestezi altında litotomi pozisyonunda opere edildi. Skrotal bölgede ve penis çevresindeki nekrotik dokuların debridmanı sonrası oluşan doku defektine yönelik sağ uyluktan serbest ALT flep tasarlandı.Sol uylukta safen ven ve femoral arter disseke edildi. Safen ven distal ucundan ayrılarak femoral artere uç yan anastamoz edilerek arteriovenöz loop oluşturuldu. Sağ uyluktan 10x20 cmlik ALT flep 3 adet muskulokütan perforatör ile eleve edildi. AV loop'un alıcı arter olarak kullanılacak kısmı LCFA'nın desendan dalına ve alıcı ven olarak kullanılacak kısmı flebin komitan venine anastomoz edildi. Flep donör alanındaki ve penis çevresinde kalan doku defekti sağ ve sol uyluktan alınan kısmi kalınlıklı deri grefti alınarak adapte edildi.

Olgu-2: Kronik anal fissür nedeniyle takip edilen 63 yaş erkek hastanın takipleri sırasında rektumdaki lezyondan alınan biyopsi sonucu rektum kanseri olarak raporlandı. Radyoterapi sonrası ağrı ve akıntı şikayetlerinde artış olan hasta Etlik Şehir Hastanesi Cerrahi Onkoloji'ye başvurdu. Hastaya cerrahi onkoloji tarafından abdominoperineal rezeksiyon planlandı. Abdominoperineal rezeksiyon sonrası perineal bölgede oluşan doku defekti için tarafımızca sağ gluteal muskuloküton rotasyon flebi ve sol gracilis flebi yapıldı. Takipleri sırasında fleplerde parsiyel nekroz izlendi ve serbest flep ile onarım kararı alındı.

Hasta genel anestezi altında litotomi pozisyonunda opere edildi. Perineal bölgedeki debridman sonrası oluşan doku defektine yönelik sol uyluktan serbest ALT flep tasarlandı. Sağ uylukta safen ven ve femoral arter disseke edildi. Safen ven distal ucundan ayrılarak femoral artere uç yan anastamoz edilerek arteriovenöz loop oluşturuldu. Sağ uyluktan 10x20 cmlik cilt adası ile ALT flep 1 adet muskulokütan perforatör ile eleve edildi. AV loop'un alıcı arter olarak kullanılacak kısmı LCFA'nın desendan dalına ve alıcı ven olarak kullanılacak kısmı flebin komitan venine anastomoz edildi. Kalan defekt alanlarına sol uyluktan kısmi kalınlıklı deri grefti alınarak adapte edildi.

Tartışma: Sunduğumuz iki vakada da lokal flepler hem çevre dokuların geçirilmiş operasyonlara bağlı uygunsuz olması hem de defektlerin geniş olması sebebiyle öncelikli olarak tercih edilmemiştir. Bu sebeple defekt alanlarının rekonstrüksiyonunda serbest flep kullanımı tercih edilmiştir ve alıcı damar kısıtlılığından dolayı safen arteriovenöz loop kullanılmıştır.

Sonuç: Onarım sonrası herhangi bir komplikasyon görülmemiş olup perineal bölge defektlerinde kullanılacak olan serbest flep rekonstrüksiyonunda yapmış olduğumuz safen arteriovenöz loop alıcı damar olarak güvenli bir şekilde kullanılabilir.

Anahtar Kelimeler: perineal defekt, seven arteriovenöz loop, serbest flep

Olgu 1

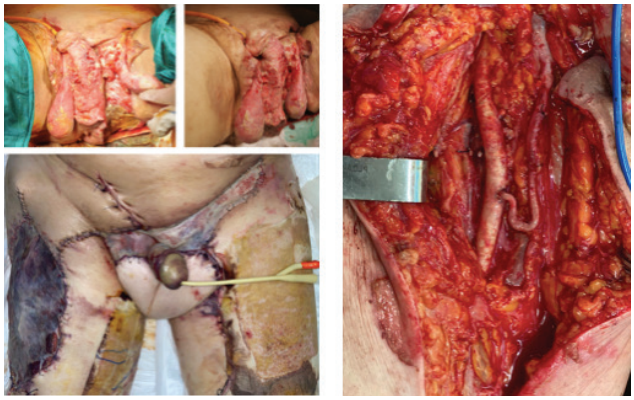

Fournier gangreni nedeniyle safen av loop ve ALT flep ile rekonstrüksiyon

P-003
Klavipektoral Dermatofibrosarkom ve Serbest Anterolateral Uyluk Flebi ile Rekonstrüksiyon: Olgu Serisi

İsmail Özpür, Serkan Melenkiş, Can Ege Yalçın, Ersin Yavuz, Mehmet Demir, Levent Demir, Oğuz Yıldırım, Furkan Taner Okur, Alp Ercan, Anıl Demiröz, Oğuz Çetinkale

İstanbul Üniversitesi- Cerrahpaşa, Cerrahpaşa Tıp Fakültesi, Plastik, Rekonstrüktif ve Estetik Cerrahi Ana Bilim Dalı

Arka plan: Dermatofibrosarkoma Protuberans (DFPS) nadir görülen, yavaş büyüyen, lokal agresif bir kutanöz malignitedir. Tümörün en sık görüldüğü bölgeler gövde, üst ekstremiteler, baş ve boyundur. Standart yaklaşım olan geniş lokal eksizyon ile kötü estetik ve fonksiyonel sonuçlardan kaçınmak zordur. Bu yazıda, klavipektoral bölgede DFPS eksizyonu sonrası oluşan defektlerin Anterolateral Uyluk Flebi (ALT) kullanılarak rekonstrükte edildiği 3 olgu sunuldu.

Gereç-Yöntem: 2015-2023 yılları arasında DFSP için geniş lokal eksizyon yapılan hastalar incelendi. Tümörü klavipektoral bölgede olan hastalar belirlendi.

Bulgular: Hastalar klavipektoral bölgede yavaş büyüyen, nodüler, parlak, mor renkli, sınırları belirgin kitleler ile polikliniğe başvuran 25, 44 ve 48 yaşlarında erkeklerdi. Lezyonların insizyonel biyopsisinde DFSP saptandı. Görüntülemede kas invazyonu saptanmadı ve lezyonlar pektoral fasya dahil edilerek 3 cm güvenlik sınırı ile eksize edildi. Defektlerin rekonstrüksiyonu serbest ALT flebi ile tamamlandı. Her üç hastada da 12 aylık takipte nüks görülmedi ve hastalar tarafından mükemmel kozmetik ve fonksiyonel sonuçlar bildirildi.

Sonuçlar: Mükemmele yakın fonksiyonel ve estetik sonuçlar, Anterolateral Uyluk Flebinin klavipektoral bölgedeki büyük defektler için değerli ve sık kullanılan bir flep olduğunu gösterebilir.

Anahtar Kelimeler: ALT, Dermatofibrosarkom, DFPS

Olgu 1



Olgu 2



Olgu 3



P-004

Periorbital Bcc Orbital Egzantrasyon Vram Flebi İle Onarım

Oğuz Yıldırım, Ersin Yavuz, Servet Yekta Aydın, Berrak Karatan

İstanbul Üniversitesi-Cerrahpaşa, Cerrahpaşa Tıp Fakültesi, Plastik Rekonstrüktif ve Estetik Cerrahi Anabilimdalı

Giriş: Bazal hücreli karsinom (BHK), göz çevresindeki en yaygın malign tümördür ve göz kapağı kanserlerinin %90'ını oluşturur. Periorbital BHK tarafından orbital invazyon nadirdir ve bildirilen insidansları %0,8 ile %5,5 arasındadır. Orbital invazyonun risk faktörleri arasında erkek cinsiyet, çoklu nüksler, büyük lezyon boyutu, agresif histolojik alt tip, perinöral invazyon, medial kantal lokasyon ve ileri yaş bulunmaktadır. Perioküler BHK'nın lokal invazyonu, nadiren intrakraniyal tutulum ve ölüme neden olabilir. Rekürrens oranının %28,5'e kadar olduğu tahmin edilen bir tedavi seçeneği olarak ekzenterasyon, radyoterapi ile birlikte veya tek başına tercih edilir. Bu bölgelerde deriden periyosteuma yayılan potansiyel kanserli alanlarda bu doku ile ilişkilidir. Bu teori, daha önce yapılan çalışmalar tarafından desteklenmiştir ve medial kanthal BHK'lerinin orbital invazyon ve ölüm riski ile ilişkilendirildiği bulunmuştur

Cerrahi Teknik: Sol modifiye Blair insizyon ve postauriküler insizyonla girildi. Smas ve patotidomaseterik fasya geçilerek parotise ulaşıldı.Parotidektomi piyesle enblock olacak şekilde orbital bölgeye doğru temporal cilt,ciltaltı ve periost dahil edilerek orbital rime ulaşıldı.İnfraorbital,kaş üst ve nazal sidewall insizyonlarıyla girilerek medial orbital rim,nazal kemik infraorbital maksiller segment ve lateral rim uygun osteotomilerle serbestlendi.Medial ve inferior konka dahil edildiorbita tavan subperiostal planda diseke edilerek orbital ekzantrasyon yapıldı.Vertikal cilt adalı diep üzerinden rektus free flebi tasarlandı.Uygun insizyonlar ile inferiordan girilerek sie pedikül diseke edilip kliplendi. Rektus posterior fasya dahil edilerek transvers fasya üzerinden kaldırıldı.Defekt alanına sta ve retromandibular ven alıcı olarak hazırlandı.Donör alana 2 adet hemovak dren yerleştirildi.Fasyal defekte yönelik mesh yerleştirildi. Orbital defekte uygun flep inseti sonrası ilgili alana 2 adet penröz dren yerleştirildi.Cilt ve cilaltı anatomik plana uygun süture edildi.Postop 1 gün yoğun bakım yatışı oldu. Postop 3 gün flep saatlik takip edildi.

Tartışma: Perioküler BHK tarafından orbital invazyon, önemli bir ilişkilendirilmiş morbiditeye sahip nadir ancak zorlayıcı bir durumdur. Vakalar genellikle daha agresif histolojik alt tiplere sahip tekrarlayan tümörleri içerir. Yönetim, tüm vakalarda düzenli uzun süreli takip gerektiren multidisipliner bir yaklaşımı gerektirir. Orbital ekzenterasyon halen tedavinin altın standardı olsa da, seçilmiş vakalarda göz kurtarıcı cerrahi düşünülebilir. Daha agresif vakalarda adjuvan radyoterapi sıklıkla kullanılır, ancak kanıtlar sınırlıdır ve rolünü daha iyi değerlendirmek için daha fazla çalışma gereklidir. Cerrahi adayları zayıf olan veya cerrahide başarısız olan hastalar için radyoterapi ve/veya kemoterapi, özellikle üzerinde çalışılan yeni kemoterapi ajanları ile birlikte, faydalı olabilir.

Anahtar Kelimeler: Baş Boyun Cerrahisi, Bazal Hücreli karsinom, Vram Flebi

PEROP



POST OP



PREOP

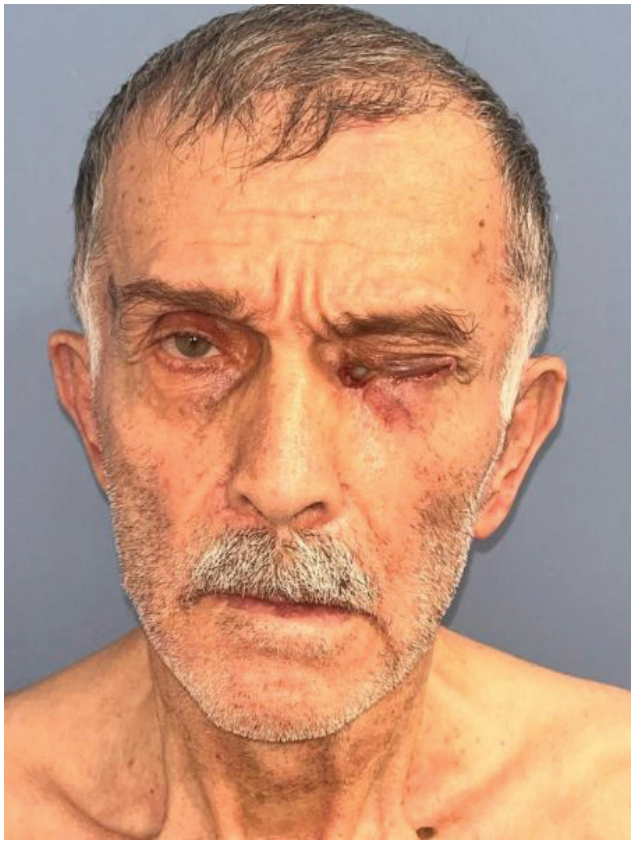

P-005

Sinkinezi Hastalarında Selektif Myektomi ve Nörektominin Aşamalı Kullanımı

Ersin Yavuz, Furkan Taner Okur, Alp Ercan

İstanbul Üniversitesi Cerrahpaşa Tıp Fakültesi, Plastik, Rekonstrüktif ve Estetik Cerrahi Anabilim Dalı

Periferik Fasiyal Sinir felci 100.000 kişinin 30'unda görülen yüz mimik kaslarının etkilendiği ve bireyin günlük yaşamını etkileyen klinik bir durumdur. En sık görülen etiyoloji idiyopatik (Bell paralizi) olup tümör, cerrahi, travma ve enfeksiyona bağlı görülebilmektedir.Sinkinezi; fasiyal sinir hasarı olan hastalarda anormal istemsiz yüz hareketleri ile karakterize klinik antitedir. Net patogenezi bilinmemekle beraber proksimal sinir aksonlarının anormal rejenerasyonuna bağlı oluştuğu düşünülmektedir. Sinir hasarından yaklaşık 3-4 ay sonra klinik olarak gözlenir. En sık görülen klinik formlar oral-oküler ve oküler- oral sinkinezidir.Cerrahi tedavi fizik tedavi uygulamalarından fayda görmeyen hastalarda düşünülmelidir. Cerrahi yöntemler arasında selektif nörektomi veya miyektomi, sinir transferleri, cross fasiyal sinir grefti ve gracilis kas serbest flebi yer almaktadır. Selektif nörektomi yapılan hastalarda rekürrens oranları daha yüksek olup ilerleyen zamanda semptomlarda kötüleşme olabilir. Selektif miyektomi hastalarında ise rekürrens oranları daha düşük olmakla beraber postoperatif komplikasyon oranları daha yüksektir. Bu çalışmamızda; 2 ay ara ile aşamalı myektomi ve nörektomi yapılan hastamızın, literatürde yeni tanımlanan marjinal mandibular sinirin mental kası inerve eden dalını da nörona mapping altında eksize ettiğimiz vakamızın post operatik olarak alt dudak asimetrisinin belirgin düzeldiği ve oto-oküler sinkenizisinin belirgin olarak azaldığını göstermek amacıyla sunmayı planladık.

Anahtar Kelimeler: Fasiyal Paralizi, Myektomi, Selektif Nörektomi, Sinkinezi

Per-op



Selektif Nörektomi Sırasında Nöronal Mapping

Post-op



Selektif Nörektomi Sonrası 2.ay

Pre-op



Selektif Myektomi Öncesi Pre-op Görüntüsü

P-006

Kanlı Para: Ciddi Bir Halk Sağlığı Sorunu, Kesinlikle Bir Oyun Değil

Levent Demir, Can Ege Yalçın, İsmail Özpür, Alp Ercan

İstanbul Üniversitesi Cerrahpaşa Tıp Fakültesi, Plastik Rekonstrüktif ve Estetik Cerrahi Anabilim Dalı, İstanbul

Giriş: Kanlı para, ilköğretim, ortaokul ve lise öğrencileri arasında oynanan şiddet içeren bir oyuna dönüşmüştür ve bu durum gündemde yer almaktadır. Bu oyun, başlangıçta çocukların ellerindeki yaralanmalar nedeniyle ebeveynler tarafından fark edilmiş ve çocuklar arasında sosyal medya aracılığıyla yayıldığına inanılmaktadır. Oyun, bir çocuğun bir parayı havaya atmasıyla başlar ve çocuk, parayı havada tutmaya çalışırken elinin tersi kullanılır. Para parmaklar arasına alındığında, çocuk "kanlı para" der ve masaya üç kez vurur. Oyunu oynayan çocuk para düşürürse, cezaya maruz kalır. Cezalı çocuk, elini yumruk yapar ve masanın üzerine dik konumlandırır. Diğer çocuk, cezalı çocuğun parmaklarına parayla vurarak kanama meydana gelene kadar devam eder. Bazı kaynaklardan gelen raporlara göre, kullanılan paraların daha keskin ve dolayısıyla daha zararlı olmaları için çeşitli şekillerde değiştirildiği belirtilmektedir. Uzmanlar, bu oyunun yumuşak dokular ve iskelet yaralanmalarıyla ilgili komplikasyonlara neden olabileceğini belirtmişlerdir. Bu makale aracılığıyla amacımız, bu oyun sonrasında ciddi bir el enfeksiyonu yaşayan bir hastayı sunarak, bu acil halk sağlığı sorunu hakkında hekimler arasında farkındalık oluşturmaktır.

Vaka Raporu: 2020 yılında tanı konulan ve hidroksiklorokin ile prednizolon (günde 2 kez 5 mg) ile tedavi edilen Sjögren hastalığı öyküsüne sahip 13 yaşındaki bir kız, sağ elinde kızarıklıkla acil servisimize başvurdu. "Kanlı para" oyunu oynadıktan sonra, sağ elinin üçüncü ekleminde lokalize şişlikle bir sonraki gün başka bir pediatrik acil servise başvurmuştu. Yapılan ultrason incelemesinde, yaygın efüzyon ve merkezde 5x7mm boyutlarında bir apse ile uyumlu bir lezyon saptanmıştı. Oral sefuroksim ve klindamisin tedavisine başlanmıştı. Başlangıçta lokalize bir furunkülle başvuran ve ardından oral antibiyotik tedavisi ile izlenen hasta, semptomlarının kötüleşmesi nedeniyle acil servisimize yönlendirildi. Tedaviye rağmen semptomlarının ilerlemesi üzerine, elindeki kızarıklığın artması nedeniyle acil servisimize yönlendirildi. Kan testleri, CRP düzeyinin 174 g/dL olduğunu gösterdi.

Fiziksel muayene, sağ elin 2., 3., 4. ve 5. parmaklarının ekstansör bölgesi 3 ile ekstansör bölgesi 7 arasında lokalize yaygın eritemi ortaya çıkardı. Parmak uçlarındaki kapiller dolma süresi yaklaşık 2 saniyeydi. Pasif ekstansiyonla ağrı oluşmadı. Ağrı nedeniyle el hareketleri sınırlıydı, ancak tam aktif hareket aralığı gözlendi. Sağ elin 3. metakarpalında, kendiliğinden drene olmuş mevcut apsenin fistülü olduğu düşünülen 3 mm çapında bir deri defekti tespit edildi. Ultrason tekrarlandı ve selülit lehine değerlendirildi. Yerel anestezi altında fistül traktı ve apse boşluğu drene edildi. Minimal cerahat materyali alındı ve kültür için gönderildi. Islak-kuru pansuman uygulandı. Eritemin kenarları takip için işaretlendi. El, bir alçı ile immobilize edildi ve agresif bir şekilde elevasyon sağlandı. Hasta, intravenöz klindamisin 3x500 mg ve sefuroksim 3x1000 mg ile tedaviye başlandı. Kültür sonuçları, reçete edilen antibiyotiklere duyarlı olduğunu gösteren sonraki antibiyogram için streptokok viridans için anlamlıydı. Yatışı herhangi bir olumsuz olayla karşılaşılmadı ve romatolojik tedavi, pediatrik romatoloji ekibi tarafından düzenlendi. Yatışının yedinci gününde yapılan fiziksel muayene, önemli ölçüde azalmış ödem, tam regresyon gösteren eritem ve önemli ağrı olmaksızın tam aktif hareket aralığını ortaya koydu.

Anahtar Kelimeler: El enfeksiyonları, Selülit, Pediatri, Yumuşak doku enfeksiyonu

İlk Başvuru

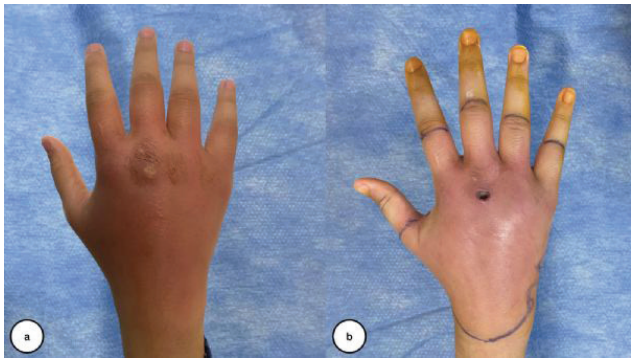

A: İlk Başvuru B: Drenaj Sonrası

Tedavi sonrası 7. gün

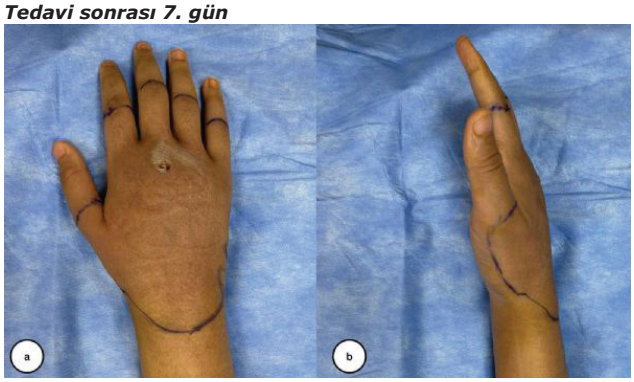

P-007
Osteoid Osteoma İçin Nadir Bir Bölge: El Proksimal Falanks - Olgu Sunumu

Mehmet Eren, Batuhan Yürük, Mehmet Ali Deveci, Eftal Güdemez

Koç Üniversitesi Tıp Fakültesi, Ortopedi ve Travmatoloji Ana Bilim Dalı, İstanbul

Giriş: Osteoid osteoma osteojenik, benign bir kemik tümörüdür. Sıklıkla alt ekstremitede görülür ve el, el bileğinde nispeten nadirdir.[1] El parmaklarında görülmesi durumunda lokalize şişlik, hassasiyet ve hareket kısıtılılığı tespit edilebilir. Non-steroid antiinflamatuar tedavilere (NSAİİ) yanıt veren gece ağrısı tipik özelliğidir, ancak tanının gecikip şikayetlerin devam etmesi durumunda tüm gün süren ağrı da görülebilir. Röntgen ve bilgisayarlı tomografilerde (BT) ortası litik, etrafı sklerotik nidus malformasyonu karakteristiktir.[2] MR'da (manyetik rezonans) ise yaygın kemik iliği ödemi tespit edilir. Her şeye rağmen osteoid ostema, birçok patoloji ile karışabildiği için geç tanı alır. Tanı aldıktan sonra nidusun rezeksiyonu veya RF ile ablasyon uygulanır [3] Bu yazımızda nadir görülen proksimal falanksta osteoid osteoma hastamızı paylaşmayı amaçladık.

Olgu Sunumu: 23 yaşında bir erkek olan hastamız, travma olmaksızın 1 senedir var olan sol el 3. parmakta ağrı şikayetiyle kliniğimize başvurmuştu. Ağrısı son 4 aydır şiddetlenmişti ve gece ağrısı ön plana geçmişti. Hastamız ağrıya bağlı olarak parmak hareketlerinde kısıtlılık hissediyordu. Şikayetlerinin arttığı dönemde başka bir klinik başvurusunda yapılan MR görüntülemesinde 3. parmak proksimal falanksta yaygın kemik iliği ödemi tespit edilmiş ve non-steroid anti inflamatuar tedavi başlanmıştı. Ağrı şikâyetinin tedaviye geçici de olsa yanıt verdiğini ancak şikayetlerinin tamamen geçmediğini ifade etti. Kliniğimize başvurduğunda 4 aydır sürekli NSAİİ tedavi alıyordu. Ayrıca hastamızın başka ek hastalığı yoktu.

Muayenesinde sol el 3. parmak proksimal falanks volarinde belirgin ödemi mevcuttu. Proksimal interfalangeal eklemde (PIP) ekstansiyon tam, fleksiyon ağrı nedeniyle 80 derece idi. PIP kollateral muayenesi normal, distal nörovasküler muayenesinde patoloji yok idi.

Röntgenlerinde anlamlı bir patoloji görülmeyen hastada ağrının karakterinden dolayı osteoid osteoma ön tanısıyla BT istendi. BT'lerde (Resim 1) 3. parmak proksimal falanks distalinde nidus tespit edilmesi üzerine hastamıza burr-down rezeksiyon planlandı.

Cerrahi Teknik : Hasta periferik sinir bloğu ve sedasyon altında sol kolda turnike eşliğinde hazırlandı. Ameliyat öncesi 1g sefazolin ile proflaksi uygulandı. Hastanın sol üst ekstremitesi povidon iyodür ile boyanarak steril olarak örtüldü. (Resim 2) Turnike 250 mmHg'ye kadar şişirildi. Sol el 3. parmak proksimal falanks ulnar taraftan midaksiyal insizyon ile girildi. C1 pulley ulnar bazlı insize edildi. Volar plate ulnar bazlı kaldırılarak lezyona ulaşıldı. Skopi ile seviye kontrolü yapıldı. Küret ve yüksek hızlı burr yardımıyla burr-down rezeksiyon yapıldı. (Resim3) Kavite duvarları koter yardımıyla koterize edildi. Volar plate tekrar anatomik yerine adapte edilerek No:4/0 PDS ile onarıldı. Turnike açılıp kanama kontrolü sağlandı. Cilt 4/0 Rapid Vicryl ile kapatılarak işlem sonlandırıldı. (Resim 4)

Ameliyat Sonrası: Ameliyat sonrası bloğun etkisinin geçmesinden sonra hasta değerlendirildiğinde ağrı karakterinin değiştiğini, 1 senedir var olan ağrısından farklı ve şiddet olarak daha az bir ağrısı olduğu bilgisi alındı. Ameliyat sonrası 1. gün yara yeri problemi olmayan hasta taburcu edildi. Ameliyattan 2 hafta sonra dikişleri alınan hastanın ağrı şikayetinin tamamen geçtiği ağrı kesici alma ihtiyacı olmadığı öğrenildi.

Sonuç: Osteoid osteoma genellikle 2.-3. dekat hastalarda tespit edilen benign bir kemik tümörüdür. Travma olmaksızın lokalize şişlik ve özellikle NSAİİ tedavilere yanıt veren gece ağrısı olması durumunda osteoid osteomadan şüphelenilmedir. Şüphe durumunda grafilerden sonra MR yerine BT ilk tercih olmalıdır. Sıklıkla alt ekstremite uzun kemiklerinde görülür ancak nadir de olsa üst ekstremite kemik tutulumu da görülebileceği akılda tutulmalıdır.[4]

Anahtar Kelimeler: benign, el, osteoid osteoma, proksimal falanks

Resim 1

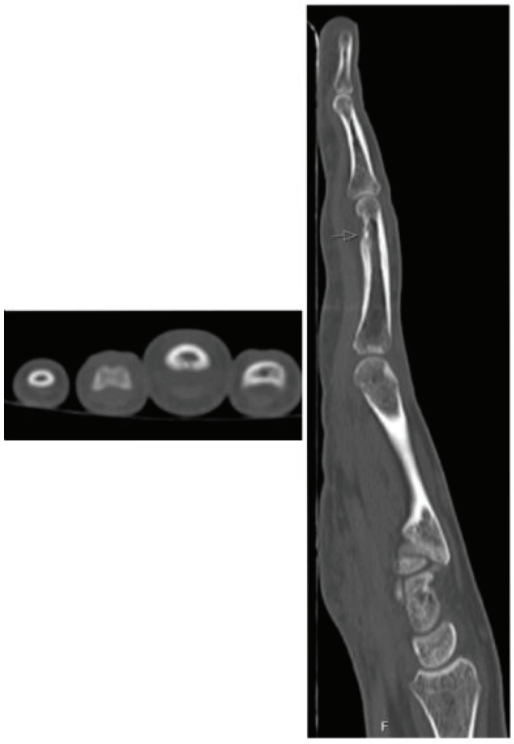

BT kesitlerinde 'Nidus' görünümü

Resim 2



3. proksimal falanksta lokalize şişlik

Resim 3

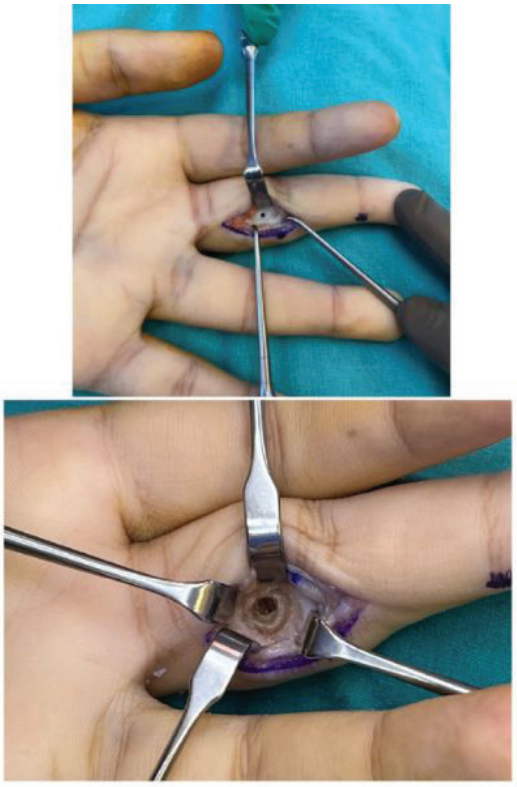

'Burr-down' rezeksiyon

Resim 4



Rezeksiyon sonrası ön-arka ve yan grafiler

P-008

Ender görülen toraks kitlesi: İndiferansiye Pleomorfik Sarkom

Cansu Yalçın[1], Ahmet Safa Doğan[1], Lütfi Doğan[2], Sebat Karamürsel[1]

[1]Ankara Etlik Şehir Hastanesi Plastik, Rekonstrüktif ve Estetik Cerrahi Kliniği, Ankara
[2]Ankara Etlik Şehir Hastanesi Cerrahi Onkoloji Kliniği, Ankara

Giriş: İndiferansiye pleomorfik sarkom olarak bilinen malign fibröz histiyositoma, mezenkimal kök hücre kökenli olup erişkinlerde en sık görülen yumuşak doku sarkomlarından biridir, ağrısız, yavaşça büyüyen bir kitle olarak kendini gösterir. Göğüs duvarında nadiren görülür ve göğüs duvarı tümörü ile karşılaşıldığında akla getirilmelidir. Negatif sınırlarla geniş en blok cerrahi rezeksiyon tedavinin temelidir. Bu yazıda, skapuladan aksillaya uzanım gösteren dev indiferansiye pleomorfik sarkom bulunan erkek olgu sunuldu.

Vaka: 67 yaşında erkek hasta cerrahi onkoloji kliniğine sol skapular bölgeden aksiller bölgeye uzanan dev kitle şikayeti ile başvurdu. Fizik muayenesinde sol skapuladan midaksiller hatta kadar uzanan, altta yatan yapılara yapışık yaklaşık 30 cmlik dev kitle saptandı. Kitlenin hemorajik olduğu, yer yer nekroz odakları olduğu görüldü. Palpabl aksiller veya servikal lenfadenopati yoktu. Toraks BTde belirgin LAP saptanmadı. Kitlenin eksize edilmesi için operasyon planlandı. Hastadan yazılı bilgilendirilmiş onam alındı.

Hasta genel anestezi altında, lateral dekübit pozisyonda opere edildi. Kitle 3 cm'lik sağlıklı deri sınırı bırakılarak kitle tabanındaki serratus anterior ve latissimus dorsi kasının bazı lifleri dahil edilerek enbloc eksize edildi. Aksiller alandaki vasküler yapılara yapışıklık izlenmedi. Torakodorsal sistem korundu.

Tümörün uzun çapı 27cm olarak ölçüldü. Oluşan 30*30cmlik doku defekti için torakodorsal arter bazlı pediküllü latissimus dorsi flebi planlandı. 20*20cmlik cilt adası ile eleve edilen flep, cilt adası aksiller ve scapular alana getirilerek defekte adapte edildi. Flep donor alandaki 15*20cmlik alan sol uyluktan elde edilen kısmı kalınlıktaki deri greftleri ile onarıldı.

Cerrahi olarak eksize edilen örnek katı ülserli-nekrotik bir kitle olarak görüldü. Sarkom olduğu bilinen kitlenin alt grup ayırıcı tanısı için immünohistokimyal inceleme (IHC) yapıldı. Bulgulara göre tümör, İndifferansiye Pleomorfik Sarkom Grade 3 (FNLCC Sistemi) olarak sınıflandırıldı.

Taburculuk sonrası 1. Ayda hastanın operasyon alanının iyileştiği görüldü. Kısmı kalınlıktaki deri greftlerinde lizis saptanmadı. Latissimus Dorsi flebinde komplikasyon izlenmedi. Hastanın kol abduksiyonunda kısıtlılık saptanmadı.

Tartışma: İndifferansiye Pleomorfik Sarkom (UPS), ilk kez 1964›te O›Brien ve Stout tarafından "malign fibröz ksantoma" olarak tanımlandı. Ekstremitelerde, retroperitonda ve intraperitoneal olarak ortaya çıkabilir, ancak nadiren göğüs duvarından kaynaklanır.

1986'da King ve ark. Tümörün eksizyonundaki cerrahi sınır ile nüks oranı arasında bir ilişki olduğunu bildirmişlerdir. 4 cm'lik bir mesafenin %44'lük bir nüks oranı ile ilişkili olduğunu, 2 cm'lik bir mesafenin ise %71'lik bir nüks oranı ile ilişkili olduğunu bulmuşlardır. Bu nedenle, UPS gibi yüksek dereceli tümörlerde agresif eksizyonun şart olduğunu ve cerrahi sınırın 2cm yerine 4 cm marjini önermişlerdir.

Sunduğumuz olguda lateral cerrahi marjin 3 cm ile eksizyon yapıldı. Tümöre ait belirgin bir kapsüle rastlanmadı. Tümörün hem skapula hem de lateral kostalar üzerinde bulunmasına rağmen Skapula ve kosta eksizyonu hastanın genel durumu nedeni ile yapılamadı.

Hastanın postoperatif 2. ayında 2 hafta ve postoperatif 3. Ayında 2 hafta olmak üzere toplam 4 haftalık radyoterapi öyküsü mevcut olup kemoterapi almamıştır.

Sonuç: İndifferansiye pleomorfik sarkom agresif bir tümördür ve göğüs duvarında nadiren görülür. Eksizyon sonrası lokal nüks sık görüldüğünden geniş cerrahi marjin ile eksizyon birincil tedavidir ve lateral sınırlar gibi eksizyon derinliği de geniş tutulmalıdır. Cerrahi sınırlar yakınsa, negatif olsa bile, lokal nüksü önlemek için adjuvan radyoterapi faydalı olabilir.

Anahtar Kelimeler: indiferansiye pleomorfik sarkom, latissimus dorsi flebi, toraks

Olgu 1

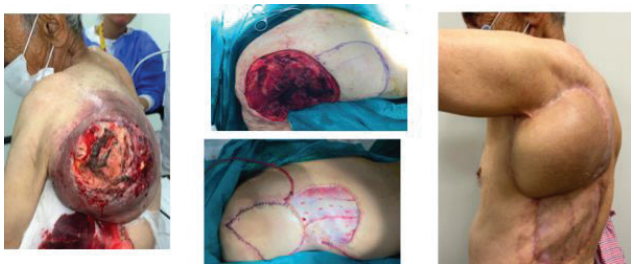

IPS bulunan hastanın preoperatif, Intraoperatif ve postoperatif görüntüleri

P-009

Juvenil Ossifiye Edici Fibrom'un Serbest Fibula Flebi ile Onarımı: Olgu Sunumu

Cansu Yalçın[1], Metehan Cankurtaran[1], Güleser Saylam[2], Sebat Karamürsel[1]

[1]Ankara Etlik Şehir Hastanesi, Plastik, Rekonstrüktif ve Estetik Cerrahi Kliniği, Ankara
[2]Ankara Etlik Şehir Hastanesi Kulak, Burun, Boğaz Kliniği, Ankara

Giriş: Kafa ve yüz kemiklerinin fibroosseöz lezyonları genellikle yavaş gelişen, klinik olarak agresif seyir gösterebilen benign tümörlerdir. Kemiklerde deformiteye neden olabilen lokal destrüktif karakterdeki bu lezyonlarda cerrahi olarak tam çıkarılmadıkları taktirde nüks riski yüksektir. Maksilla ve mandibula en sık görülen yerleşim yeri olmasına rağmen kranyum, nazal kemikler, etmoid ve orbitada da yerleşebilirler. Bu lezyonları sınıflandırmak, tanımak ve tedavi etmek uzun yıllar çeşitli zorluklara neden olmuştur. Fibröz displazi (FD), ossifiye/sementifiye fibrom (OF/SF), periapikal semental displazi (PSD), fibroosseöz displazi (FOD) fibroosseöz lezyonların prototipleri olarak kabul edilmektedir. Çocuklarda ve genç erişkinlerde sık görülen bu lezyonlarda spesifik tanıya ulaşmada klinikopatolojik korelasyon, özellikle radyolojik görüntüler önem taşımaktadır.

Olgu: 12 yaşında yabancı uyruklu erkek hasta 8 sene önce başlayan sol alt çene yarımında şişlik ve yüzde asimetri şikayeti ve oral alım sonrasında lezyondan kanama şikayeti ile polikliniğimize başvurdu. Ağrı şikayeti

bulunmamaktaydı. Panoramik radyografide mandibulanın sol köşesinden kondile kadar radyoopasite gösteren büyük bir intraosseöz lezyon görüldü. Lezyonun TRU-CUT biyopsisi ve ardından yapılan histolojik test OF tanısını doğrulandı. Çekilen kontrastlı bt görüntülemesinde mandibula gövdesinde bilateral ramusları da etkiliyen kortekste incelmeye neden olan buzlu cam dansitesinde solid ve kistik alanlar içeren,kistik alanlar içerisinde yoğun kalsifikasyonlarda izlenen 141x133x148 mm boyutlarında ekspandil kitle görüldü. Hastaya operasyon kararı verildi. Operasyonda, bilateral temporomandibuler eklemin 2 cm inferiorundan kitleyi içerecek şekilde Segmenter mandibulektomi yapıldı ve 15 uzunluğunda kemik defekti oluştu. Hastanın sol bacağından serbest fibula flebi planlandı. 8 cm cilt adası ile birlikte 15 cm vaskülerize fibula flebi eleve edildi ve elde edilen flep iki osteotomi ile şekillendirildi. Flep mandibulaya 4 adet L plak ve 2 adet 4 delikli plak ile fikse edildi. Hasta daha sonra 6 ay boyunca mükemmel fonksiyonel ve estetik sonuçlarla takip edildi.

Tartışma: Osifiye fibrom kemik ve/veya semente benzer farklı miktarlarda mineralize yapılar içeren iyi sınırlı fibröz bir oluşumdur. Bu olgu sunumunda 12 yaşındaki erkek hastanın alt çenesindeki büyük hacimli osifiye fibrom tanımlandı. Vakada bilateral mandibula kondillerinin korunması ve fibula fiksasyonunda rekonstrüksiyon plağı yerine miniplak kullanımı; serbest fibula flebinin de çocuk hastanın büyümesiyle birlikte büyümesine olanak sağlamaktadır.

Sonuç: Çocuk hastalarda belirtilen koşulların sağlanması, hastaların erişkin dönemde hem estetik hem de fonksiyonel anlamda hayatlarını kolaylaştırcaktır.

Anahtar Kelimeler: fibula flebi, juvenil, ossifiye edici fibrom

Preoperatif



Postoperatif







Hastanın postoperatif 3 boyutlu BT ve panaromik grafisi

P-010

Burun Ucu Defeketlerinde Unutulan, Farklı Bir Yaklaşım: Rintala Flep

Kaan Derindere, Bilal Akgül,
Alpagan Mustafa Yıldırım

Afyonkarahisar Sağlık Bilimleri Üniversitesi, Plastik, Rekonstrüktif ve Estetik Cerrahi Ana Bilim Dalı, Afyonahisar

Giriş: Burun ucu bölgesi defektleri daha çok kanser cerrahisi sonrasında oluşan, az da olsa travma sonrasında da gelişebilen yüzün orta hattında yer alması sebebiyle kozmetik sonuçlarının kişinin sosyal yaşantısını doğrudan etkilediği rekonstrüksiyonu önemli olan ve defektlerin onarılması için sınırlı seçeneğin olduğu alandır. 1 cm e kadar olan efektler çoğunlukla primler onarım ile onarılırken,1.5-2 cm arasındaki defektler çoğunlukla bölgesel lokal flepler(bilobe, nazaolabial interpolasyon flebi,dorsal nazal arter flebi vb.) ile onarılmaktadır. Özellikle 2,5 cm ve daha büyük defektlerde ise paramedian alın flebi altın standart olarak kabul edilmektedir. Burada amacımız 1.5-2.5 cm arasındaki defektlerde özellikle olmak üzere ve bazen 3 cm büyüklüğe kadar olan defektlerde nazal konturları bozmayan ve postoperatif dönemde sosyal açıdan daha konforlu olduğunu düşündüğümüz Rintala flebini tekrar gündeme getirmektir.

Gereç-Yöntem: 2023-2024 yılları arasında kliniğimizde çeşitli dermatolojik ön tanılar ve eksizyonel biyopsi istemi nedeniyle burun ucu bölgesinde lezyonu olan 12 hasta çalışmaya dahil edildi.Hastaların kitleleri cerrahi sınırlara uygun olarak eksize edildi ve kanama kontrolü sağlandı. 12 hastanın da defekt lokalizasyonu nazal tip bölgesinde maksimum sınır burun dorsum alt 1/3 sınırında idi. Hastaların defekt boyutları 5 hastanın 2,5-3 cm arasında, 6 hasta 1,5-2,5 cm ve 1 hasta 1-1,5 cm arasında idi. Flep dizaynı kaş hizasını 1 cm geçecek şekilde

lateralde burrow üçgenlerinin boyutu 2cm sınırda tutuldu. Defektten glabellar bölgeye kadar paralel iki adet vertikal insizyon yapıldı. Flebin distalinden proksimaline doğru supraperikondiyal diseksiyon yapıldı. Glabellar bölgeye gelindiğinde laterallere sağ ve sol olmak üzere 2 adet burrow üçgeni insize edildi. Flep defekt bölgesine adapte edildi. Flep canlılığı kontrol edildi.

Bulgular: 12 hastada 2,5-3 cm arası defekti olan 5 hastanın 2 sinde distal bölgede 0,5 cmi geçmeyecek kadar flep distalinde nekroz görüldü. 2 hasta da tekrar operasyon gerektirmeyen sekonder iyileşmeye bırakılarak takip edildi ve efektin tamamen onarıldığı görüldü. 1,5-2,5 cm efekt aralığında bir hastada enfeksiyon bulguları görüldü. Flep canlılığına bir etkisi olmadığı görüldü. Geri kalan hastalarda herhangi bir soruna rastlanılmadı.

Tartışma ve Sonuç: Rintala flebi ile onarım teknik olarak özellikle paramedian alın flebine göre basit bir yöntemdir. Kanlanması yönünden sıkıntılı bir flep değildir ve defekt bölgesine renk ve doku uyumu açısından ve aynı zamanda dorsal estetik çizgileri koruması, skar belirginliği açısından çok iyi bir kozmetik sonuç verir.

Anahtar Kelimeler: burun ucu defekti, burun rekonstrüksiyonu, rintala

Fotoğraf 1



Rintala Flep ile Onarım Postop 1. Hafta

Fotoğraf 2



Rintala Flep İle Onarım Postop 15.gün (Defekt 3.1 cm flep distalinde nekroz oluşan vakamız)

Fotoğraf 3



Rintala Flep ile Onarım İntraoperatif Görüntüsü (diseksiyon sınırları)

P-011

Yanak Bölgesi Rekonstrüksiyonunda Propellar Flep Kullanımı: Olgu Sunumu

Kaan Derindere, Berker Uçar,
Alpagan Mustafa Yıldırım

Afyonkarahisar Sağlık Bilimleri Üniversitesi, Plastik, Rekonstrüktif ve Estetik Cerrahi Ana Bilim Dalı, Afyonkarahisar

Giriş: Yanak,orbital ve periorbital bölge defektlerinin rekonstrüksiyonu yapılırken hem estetik hem de fonksiyonel açıdan tatminkar sonuç elde edilmesi çok önemlidir. Tatminkar sonuç elde edilmesi için;defektin büyüklüğü, defekt etyolojisi, çevre dokuların uyumu ve estetik üniteler arasındaki geçiş çok önemlidir ve bu geçişin yumuşak olması bölgenin rekonstrüksiyonunda temel hedeftir.

Olgu: 69 yaş erkek hasta, sağ yanak bölgesinde orbital kenarına kadar uzanan, alt göz kapağı lateralinde 1 cm ilk dokuyu da içine alan kanamalı kitle ile başvurdu. yapılan insizyonel biyopsi sonucu skuamöz hücreli Karsinom tanısı alan hastaya operasyon önerildi. Hastanın endişesi sağ yanak bölgesinin lateralize edilmesi sonucunda yüz bölgesinde sağ ve sol tarafın göze hoş gelmeyen asimetrilerin olması idi. Bu nedenle ön planda düşünülen Mustarde flep ile onarımı hasta kabul etmedi. Yapılan incelemelerde lezyonun a.temporalis superficialis e tutulumu olduğu görüldü. Doppler USG ile temporal arterde akım gözlenmedi. Hasta serbest doku nakli operasyonuna sıcak bakmadığı için alternatif olarak fasiyal arter perforatörleri bazlı flep ile onarım hastaya uygun görüldü. Hasta genel anestezi altında opere edildi. Cerrahi sınırlara uygun olarak kitle eksize edildi. Kitle eksizyonu sonucunda 5*5 cmlik bir defekt elde edildi. Hastanın fasial arter dalı olan a.labialis süperiorun proksimalinde yanak bölgesine verdiği perforatör arter tespit edildi. ve işaretlendi. Doppler ultrason ile akım gözlendi. Mandibula gövdesinin 2 cm üzerinde olacak şekilde flep tasarlandı. Flep SMAS üzerinden diseksiyon yapılarak subkutan olarak eleve edildi. Perforatör arter görüldü. Perforatör, flebin proksimal 1/3 lük alanında idi. Arterden geçiş görüldü. Flep diseksiyonu tamamlandıktan sonra flep 180 derece döndürüldü ve flebin süperolaterali periosta sabitlenildi. Donör alan cilt elastikiyetinden faydalanılarak primler olarak onarıldı. Flep kanlanması kontrol edilip operasyon sonlandırıldı.

Tartışma: Fasiyal arter perforatör flepleri daha çok perioral bölge defektlerinde kullanılan ve kanlanmanın iyi olduğu fleplerdir. Yanak bölgesinde daha çok billobe, mustarde, v-y ilerletme gibi bölgesel flepler kullanılmaktadır. Serbest doku aktarımı da bu bölge efektlerinde sıkça kullanılan yöntemlerdir. Bu bölge rekonstrüsiyonunda alt 1/3 defektelerinde kullanılan flepler akılda tutulmalıdır.

Sonuç: Fasiyal arter perforatör flebi yanak rekonstrüksiyonunda akılda tutulması gereken,bölge anatomisi hakimiyeti sonrasında diseksiyonu kolay ve kanlanmasında sorunun daha az yaşandığı bir fleptir. Hastada var olan dokuların yer değiştirmesi vertikal düzlemde olduğu için hastanın sağ ve sol asimetri sorunu daha az yaşanmıştır. Ayrıca ektropion,scleral show gibi alt göz kapağı rekonstrüksiyonunda sık görülen komplikasyonlarını da takiplerimiz sırasında gözlemlemedik.Yüz bölgesinde girişimlerde gözlenen kötü yerleşimli ve büyük boyutlu skar;agresif bir yaklaşım olarak görülse de vakamızın postoperatif takiplerinde kabul edilebilir ve hastanın memnun olduğu sonucuna varılmıştır

Anahtar Kelimeler: fasiyal arter perforatör, yüz rekonstrüksiyonu, pervane flep

Fotoğraf 1



Operasyon sonrası 15. gün

Fotoğraf 2



İntraoperatif eksizyon sonrası defekt ve flep tasarımı (perforatörün işaretlenmesi)

Fotoğraf 3



Intraoperatif vaka sonu

Fotoğraf 4



Intraoperatif kitle görünümü (eksizyon öncesi)

P-012

Total Burun ve Dudak Amputasyonu Sonrası Radial Ön Kol Flebi ile Rekonstrüksiyon

Mehmet Bayram, Berk Tahhan, Ali Haydar Cinbaş, Ahmet Tuncer Taşçı, Feryal Tunç, Mehmet Fatih Akkoç

Dicle Üniversitesi Tıp Fakültesi,Plastik,Rekonstruktif ve Estetik Cerrahi Anabilim Dalı, Diyarbakır

Giris ve Amaç: Radial önkol flebi yıllardır gerek pediküllü gerekse serbest olarak en çok kullanılan flepler arasındadır. Beraberinde kemik, tendon ve sinir ile birlikte alınabilidiği gibi yalnızca fasial flep olarak da kullanılabilir. Bu flep; arter ve ven çaplarının geniş olması, pedikülünün uzun olması, subkütanöz yağ tabakasının az olması ve derisinin ince, esnek ve kaliteli olmasından dolayı tercih edilmiştir. Donör alanda fonksiyonel kaybın olmaması bir avantaj olarak ortaya konulmaktadır.

Gereç-Yöntem: 50 yaşında kadın hasta kesici aletle yaralanma sonrası burun dorsumdan başlayan üst dudağın tamamını içerecek şekilde septum ve kolumellayı dahil eden yaklaşık 6x5 cmlik total amputasyonla tarafımıza başvurdu. Sağ elini baskın olarak kullanan hastada oluşan burun ve üst dudak defekti için defektin şekline uygun olarak yapılan çizim sonrası radial ön kol serbest flep sol koldan kaldırıldı. Flebin insterte edileceği anostomoz bölgesinde fasiyal arter ve ven hazırlandı. Flep defektif alana inserte edildikten sonra mikroskop altında 9/0 nylon sütur yardımıyla anostomoz sağlandı.Donör saha kısmi kalınlıklı cilt greftiyle onarıldı. Flep cerrahisi sonrası yaklaşık 3 ay sonra hastaya burun deliği oluşturmak amacıyla kostal kıkırdak grefti septum ve alar kıkırdak şekli verilerek burun çatısı oluşturulup columella, alar kanat ve burun delikleri oluşturuldu. Hasta poliklinik kontrollerine belirli aralıklarla çağrıldı. Hastanın poliklinik kontrollerinde burun solunumda herhangi bir kısıtlılık izlenmedi.

Tartışma: Burun rekonstrüksiyonu, burunun kendine özgü kompleks yapısı nedeniyle plastik cerrahlar için güç olmakla birlikte, daim a ilgi çekici bir uğraşı alanı olm uştur. Burun 1 /3 distal kısmının, buru n kanatlan ve kolumelanın tam kalınlıklı defektlerinin rekonstrüksiyonu için supratroklear arterden beslenen alın flebi gerek derisinin natürü, gerekse renk uyumu bakımından en çok tercih edilen rekonstrüktif yöntemdir. Radial önkol flebi ince ve katlanabilir yapısı, uzun ve geniş çaplı pedikülü ile özellikle baş boyun rekonstrüksiyonunda en çok kullanılan serbest fleplerden biridir. Bu olguda radial önkol flebini tercih etmemizin nedeni hastanın defektinin hem burun hem de dudağı içerecek şekilde alın flebinin yeterli olmayacağı büyüklükte bir defekt olmasıydı. Radial önkol flebinde özellikle bileğe yakın distal kısmında derialtı yağ dokusunun ince olması nedeniyle, bu bölgedeki deri, burun kanadı ve kolumella rekonstrüksİyonunda ideal kalınlıktadır. Radial ön kol flebinin burun rekonstrüksiyonunda en önemli dezavantajı donör alan morbiditesi ve inserte edildiği bölgede renk uyumunun olmamasıdır. Kozmetik açıdan önemli olan bu dezavantajı nedeniyle, ancak alın flebi ya da diğer bölgesel fleplerin kullanılmasının mümkün olmadığı durumlarda tercih edilmesi gerektiğini düşünmekteyiz

Anahtar Kelimeler: Amputasyon, Kostal kıkırdak grefti, Radial ön kol serbest flep

Radial Ön Kol



P-013
Parmak Dorsal Yüzdeki Defektin Ters Çapraz Parmak Adipofasyal Flep ile Onarımı

Berk Tahhan, Yusuf İnan Nakipoğlu, Volkan Özel, Ali Haydar Cinbaş, Ahmet Tuncer Taşçı, Feryal Tunç, Mehmet Fatih Akkoç

Dicle Üniversitesi Tıp Fakültesi, Plastik, Rekonstruktif ve Estetik Cerrahi Anabilim Dalı, Diyarbakır

Giriş-Amaç: El parmaklarında dorsaldeki defektlerin uygun şekilde kapatılması cerrahlar için çoğu zaman zorluk oluşturmuştur. Parmak dorsalindeki defektleri kapatmak için ters çapraz parmak subkutan flebi tanımlanmıştır. Adipofasyal flepler parmak dorsaldeki defektlerin onarımı için mükemmel bir seçenektir. İncelik, esneklik, minimal donör saha deformitesi, prosedürün basitliği ve hızlı olması cerrahların işini oldukça kolaylaştırmaktadır. Palmar dijital arterin dorsal kutanöz dalları parmağın dorsumunu besler ve bu flebin kaldırılmasına olanak sağlar.

Gereç-Yöntem: 56 yaş erkek hasta araç dışı trafik kazası sonrasında sağ el 2. parmak distal interfalengeal eklem seviyesi dorsal yüzde yaklaşık 3x1 cmlik cilt defekti ve ekstensor tendon defektine bağlı mallet finger gelişen hasta tarafımıza başvurdu. Hastanın çekilen el grafisinde herhangi bir fraktüre rastlanmadı. Hastanın mevcut defekti için ters çapraz parmak subkutanöz flep ve ekstensor indicis proprium tendonunun tendon grefti olarak kullanılması planlandı. Lokal anestezi altında çalışıldı. Operasyona 1 adet K-tel ile fiksasyonla başlandı. Aynı elin dorsal yüzünden yapılan insizyonla EIP tendonuna ulaşılarak yaklaşık 3 cm lik tendon grefti alındı. Alınan tendon grefti defektif tendon bölgesine inserte edildi. Flep, fonksiyonel falanks ünitesinin sınırlarını tam olarak takip ederek defekte uygun 3x2 cmlik olacak şekilde tasarlandı. Flebin kaldırılması proksimal, distal ve midlateral insizyonlar yapılarak başlandı. Flep, dermis ile paratenon arasındaki tüm dokuyu içerecek şekilde kaldırıldı. Flep daha sonra defektin karşı tarafına ulaşmak için bağlı tabanı üzerinde laterale doğru döndürüldü. Flep defekte sabitlendikten sonra, donör alan üzerindeki cilt paratenon üzerinde yeniden konumlandırıldı ve tie -over pansuman yapıldı. Ters çevrilmiş flebin üzerine tam kalınlıkta bir cilt grefti uygulandı. Hasta 4. Günde tie -over pansumanın açılması için çağrıldı. 20. günde flep ayrılması gerçekleştirildi ve hasta fizik tedaviye başlatıldı.

Tartışma: Ters çapraz parmak subkutan flebi, proksimal ve orta falanksların dorsal yönündeki kutanöz yaraların erken örtülmesini sağlamak için mükemmel bir alternatif olarak ortaya çıkmıştır. Uygulaması kolay bir flep olduğundan bu defektleri kapatmak için sıklıkla kullandığımız bir fleptir. Flep ayrılması 7. ila 12. gün arasında yapılabilir ancak deneyimlerimize göre, daha fazla vasküler güvenlik için 15. ila 21. gün arasında yapmayı tercih ediyoruz. İnce, esnek, minimal donör saha deformite bırakması ve prosedürün basit olması bu flebi tercih etmemizi sağlayan özellikleridir.

Anahtar Kelimeler: Adipofasyal flep, ters çapraz parmak, tendon grefti

Reverse cross



P-014

Dijital Sinir Defektlerinde Ven Grefti Kullanımı

Berk Tahhan, Mehmet Bayram, Volkan Özel, Ali Haydar Cinbaş, Feryal Tunç

Dicle Üniversitesi Tıp Fakültesi,Plastik,Rekonstruktif ve Estetik Cerrahi Anabilim Dalı, Diyarbakır

Giriş-Amaç: Yönetimi karmaşık ve teknik olarak zor olan segmental sinir defektleri cerrahlar için her zaman zorluk teşkil eder. Sinir kesilerinde gerilimsiz primer onarım en uygun cerrahi tedavidir. Gerilimsiz primer onarım sağlanamadığında, interpoze sinir otogrefti ilk tercihlerdendir. Bununla birlikte, sinir otogrefti cerrahi sürenin ve donör saha morbiditesinin artmasına neden olarak daha iyi seçeneklerin araştırılmasını haklı çıkarmaktadır. Sinir konduitleri olarak bilinen nöral olmayan, içi boş, tübüler interpozisyon alternatifleri arasında otojen ven veya arter greftleri ve sentetik tüpler bulunur. Otojen konduit olarak en çok ven greftleri kullanılmaktadır.

Gereç-Yöntem: 32 yaşında erkek hasta yaklaşık 2 ay önce sağ el 2. Parmağını spiralle kesi sonrası duyu kaybı yaşaması üzerine tarafımıza başvurdu. Hastanın yara yerine yapılan eksplorasyon sonucu parmak ekstansiyona alındığında radial taraf dijital sinirde yaklaşık 2 cmlik defekt izlendi. Hastada başka yerde morbidite gelişmemesi amacıyla ven greftiyle onarım planlandı. Lokal anestezi altında çalışıldı. Dijital sinirin uçları rezeke edilerek onarım için hazırlandı. Ön kol volar yüzden 3 cm lik ven grefti alındı. Alınan ven grefti olası bir kapağı elimine etmek amacıyla ters çevrilerek sinirin distal ve proksimaldeki 0,5 cm'li kısmı ven içerisine geçirildi ve 8/0 etilon ile epineurium ven duvarına 4 sütür İle dikildi. Yaklaşık 14 gün kadar ilgili parmak stabilize edildi. Hasta kontrollerinde parmak duyusunda bir sorun izlenmedi.

Tartışma: Travmaya bağlı sinirde direkt segmental kayıplar nedeniyle, uç uca primer onarım ertelendiğinde sinirin elastikiyetini kaybetmesi ve nöroma, glioma veya diğer sinir kaynaklı tümörlerin rezeksiyonu gibi bir çok farklı olay periferik sinirlerde defekt oluşturabilir. Sinir defektlerinin onarımı için günümüze kadar sinir allogreftleri, biyoemilebilir sentetik tüpler, kas greftleri gibi birçok değişik materyal kullanılmıştır. Kullanılacak greftin ideal olması için şu özelliklere sahip olması önerilmektedir: kolay elde edilebilmeli, biyoemilebilir olmalı, antijenik özelliği az olmalı ve yeterli oksijen transportuna izin verecek şekilde porları olmalıdır. Şimdiye kadar sinir defektlerinin onarımında genellikle standart yöntem sinir grefti kullanımı olmuştur. Eli ilgilendiren sinir defektlerinde antekubital bölgeden lateral kütanöz sinir ya da sural sinir kullanılabilir. Lateral kütanöz sinirin kullanımı ile önkolun lateralinde, sural sinirin kullanımı ile ayağın lateralinde duyusal bozukluk oluşmaktadır. Ven grefti kullanımı ile ilgili önemli bir nokta seçilecek venin uzunluğu ve niteliğidir. Kullanılacak venin defektten %50 kadar daha uzun olması ve kalın duvarlı venlerin tercih edilmesi gerekmektedir. Ven konduitleri kısa sinir defektlerinde kullanıldığında duyusal fonksiyonda kabul edilebilir düzelme sağlamaktadırlar. Sinir defektinin 2-4.5 cm. arasında olduğu durumlarda kullanışlı bir seçenektir.

Anahtar Kelimeler: Dijital sinir, sinir defekti, ven grefti

Ven grefti



P-015

Göğüs Ön Duvarı ve Abdomen Yerleşimli Keloidlerde Radyoterapinin Yeri

Saruhan Mahmutoğlu[1], Egehan Güngörmez[1], Büşra Güçlü[1], Mutlu Deng Alvaç[1], Ege Temür[1], Larasu Yıldıran[1], Ömer Faruk Dilek[1], Kamuran Zeynep Sevim[1], Emre Merdan Fayda[2]

[1]Şişli Hamidiye Etfal Eğitim ve Araştırma Hastanesi; Plastik, Rekonstrüktif ve Estetik Cerrahi Kliniği, İstanbul
[2]İstinye Üniversitesi Tıp Fakültesi, Radyasyon Onkolojisi Anabilim Dalı, İstanbul

Giriş: Keloid, cilt travmasına karşı vücudun verdiği aşırı doku reaksiyonundan kaynaklanan proliferatif fibröz büyümelerdir ve normal deriye invaze olma yönelimleriyle karakterizedirler. Keloidler sıklıkla cerrahi eksizyonlardan sonra tekrarlar ve nadiren kendiliğinden gerilerler. Bu lezyonlar cilt travmasının meydana geldiği herhangi bir yerde gelişebilir ancak en sık omuzlarda, çenede, boyunda, bacaklarda, kulaklarda ve özellikle sternum üzerinde



görülürler. Keloidlerin tedavisinde silikon jeller, radyasyon terapisi, cerrahi eksizyon, greft veya flep ile onarım, lazer tedavisi gibi farklı yaklaşımlar mevcuttur. Bu çalışmada da sternum ve abdomen lokalize keloidlere yönelik tedavi prosedürleri incelenmektedir.

Materyal-Metod: Bu çalışmada 2021-2024 yılları arasında Plastik, Rekonstrüktif ve Estetik Cerrahi kliniğine başvuran 2 erkek hasta 2 farklı olgu olarak ele alınmıştır:

Olgu-1: Opere mide karsinomu sonrası operasyon bölgesinde keloid oluşumu gözlenen 38 yaş erkek hasta tarafımıza bu şikayeti ile başvuruda bulundu. Fizik muayenede, ksifoid çıkıntıdan pubik bölgeye kadar uzanan yaklaşık 30 cm uzunluğunda keloid mevcuttu. Hastada estetik kaygı ön planda olmak üzere ağrı ve kaşıntı şikayeti de vardı. Hastaya eksizyon sonrası radyoterapi uygulaması içeren 2 aşamalı tedavi planlaması yapıldı. Eksizyondan 36 saat sonra 5 mm doku derinliğine tek seansta 6 Gy olmak üzere 3 fraksiyonlu radyoterapi uygulaması yapıldı. Hasta postoperatif 15 ay takip edildi. Nüks lezyon izlenmedi.

Olgu-2: Koroner bypass cerrahisi sonrası keloid oluşumu gözlenen 53 yaşında erkek hasta tarafımıza başvurdu. Fizik muayenede sternum orta hatta yaklaşık 6x2 cm boyutlarında keloid oluşumu izlendi. Bu hastada kaşıntı şikayeti daha ön plandaydı. Hastaya cerrahi eksizyon ve lokal flep sonrası radyoterapi olmak üzere 2 aşamalı tedavi planlaması yapıldı. Eksizyondan 36 saat sonra 5 mm doku derinliğine tek seansta 6 Gy olmak üzere 3 fraksiyonlu radyoterapi uygulaması yapıldı. Toplamda 18 Gy doz tedavi için kullanıldı. Postoperatif 1. ayda hastada ağrı ve kaşıntı şikayetlerinin yok olduğu gözlemlendi. Hasta postoperatif 18 ay takip edildi. Nüks lezyon izlenmedi.

Tartışma: Keloidlere yönelik tedavi yöntemleri arasında kortikosteroid enjeksiyonu veya topikal uygulaması, radyoterapi, kriyoterapi, kompresyon tedavisi, 5-florourasil (5-FU) tedavisi ve cilt gerginliğini azaltan cerrahi yöntemler gibi pek çok farklı yaklaşım yer alır. Yara dudaklarındaki gerilimi azaltacak cerrahi teknikler ciltteki inflamasyonun azalmasına zemin oluşturur. Keloidlerin nüks riskini azaltmak için cilt altı veya fasyal gerilim azaltıcı dikişler, z-plastiler ve lokal flep uygulaması gibi özel cerrahi teknikler kullanılabilir. Ancak ileri seviyede inflamasyona sahip olan keloidlerin tedavisinde cerrahi tek başına tedavi edici olmamaktadır. Bu vakalar için bu çalışmada da uygulunan cerrahi sonrası radyoterapi ve/veya steroid uygulaması gibi multimodal tedaviler daha iyi sonuçlar almayı sağlayabilir. Cerrahi sonrası uygulanan radyoterapi keloid nüksünü azaltmakta etkili bir yöntemdir. Radyoterapi fibroblast aktivitesini ve anjiyogenezi baskılayarak etki eder. Bu sayede işlevsiz kan damarı oluşumunu ve inflamasyonu azaltır, böylece keloid gelişimini baskılar. Keloidli hastalara monoterapi olarak dahi uygulama sonrası renk değişimi gözlemlenmesi ve skar hattının düzleşmesi radyoterapinin etkinliğini gösterir.

Sonuç: Keloid tedavisinde eksizyon sonrası kombine radyoterapi uygulaması etkili tedavi modalitelerinden biridir. Hiperpigmentasyon, hipopigmentasyon ve eritem oluşumu gibi görece hafif yan etkilere ek olarak düşük de olsa radyasyona bağlı malignite oluşum riski vardır. Kullanılan radyasyon dozu bu tedavi yönteminde doğru ayarlanmalıdır. Sonuç olarak, keloidin cerrahi eksizyonu sonrası radyoterapi ile kombinasyonun sağlanması keloidin nüks ihtimalini azalttığı kanıtlanmış iyi ve etkili bir tedavi yöntemidir.

Anahtar Kelimeler: keloid, radyoterapi, skar

P-016

Nadir Görülen Olgu Sunumu:Pilonidal Sinüs Zemininde Gelişen Skuamöz Hücreli Karsinom

Kaan Derindere[1], Necmettin Karasu[2], Mehmet Kuşaklı[1]

[1]Afyon Sağlık Bilimleri Üniveristesi Plastik,Rekonstrüktif ve Estetik Cerrahi Anabilim Dalı,Afyonkarahisar
[2]Özel Park Hayat Hastanesi Plastik Rekonstüktif ve Estetik Cerrahi Bölümü, Afyonkarahisar

Giriş: Pilonidal sinüs hastalığı, genellikle sakrokoksigeal bölgede gelişen, squamöz epitelle döşeli kıl içeren sinüslerin oluşturduğu edinsel inflamatuar hastalıktır. Etiyolojisi kesin bilinmemekle birlikte, patogenezinde dökülen kılların subkutanöz kistlere penetre olarak yabancı cisim reaksiyonu ve enfeksiyona sebep olduğu kabul edilir. Pilonidal sinus hastalığının sık görülen komplikasyonları sellülit, apse ve fistül oluşumudur. Kronik inflamasyonun bazı malignitelerin etiyolojisinde rol oynadığı bilinmektedir. Malign dejenerasyon, kronik pilonidal hastalıkta çok nadir bir komplikasyondur.

Olgu: 59 yaş erkek hasta öyküsünde, 5-6 aydır kalçasında büyüyen zaman zaman kanamalı kötü kokulu kitlesel lezyon yakınması olduğu, yaklaşık 10 yıldır pilonidal sinüs hastalığı olduğu ve cerrahi tedaviyi kabul etmediği öğrenildi.Fizik muayenesinde sakrum üzerinde sol gluteal bölge yerleşimli 15*12 cm boyutlarında ciltten kabarık görünümünde gri-beyaz renkte eritematöz görünümlü lezyon,sol gluteal bölgede kronik komplike sinüs ile uyumlu multipl sinüs ağızlarından kirlibeyaz renkte kötü kokulu akıntıları vardı. Hastaya HIV-HPV Elisa taramaları yapıldı. Sonuçların negatif olduğu görüldü. Hastanın fizik muayenede palpabl lenf nodu saptanmadı. Hastaya operasyon planlandı. Cerrahi sınırlar 2cm olarak belirlendi. Cerrahi sınırlara uygun olarak eksize edildi. Defekt sol lateralinden rotasyon flebi (Fischbein Flep) ile onarımı yapıldı. Flep kanlanması kontrol edilip operasyon sonlandırıldı. Gönderilen patoloji sonucu skuamöz hücreli karsinom çıkmıştır. Cerrahi sınırlar negatif olarak elde edilmiş ve sonrasında yapılan PET/CT taramalarında herhangi bir lenf nodu tutulumuna rastlanılmamıştır.

Tartışma: Pilonidal sinüs hastalığı tüm dünyada yaygın olarak görülen sadece klinik bulgularla teşhis edilebilen ve genellikle çeşitli cerrahi yöntemlerle tedavisi mümkün bir hastalık olmasına rağmen uzun süre tedavisiz kalınırsa tedavisi daha zor, hayatı tehdit eden malignitelere zemin hazırlayabilmektedir.Kronik veya rekürren pilonidal hastalıkta malign dejenerasyon yaklaşık % 0.1 oranında görülmektedir. Kronik inflamasyonda DNA tamirinin bozulması ve aktif inflamatuar hücrelerden serbest oksijen radikallerinin salınması bu prosesi başlattığına inanılmaktadır. Hastamızda pilonidal sinüs hastalığı 10 yıldır devam etmekte olup, malignite zemini oluşabilmesi için gereken kronik inflamasyon süresi için bu süreç gayet yeterlidir.

Sonuç: Pilonidal sinüs traktlarında veya komşuluğunda ülsere lezyonlar görüldüğünde mutlaka biyopsi ile malignite ekarte edilmelidir. Çünkü malignite varlığında daha geniş radikal eksizyon gerekli olmaktadır. Malignite varlığında lokal yayılımın genişliği ile iliyak ve para-aortik lenf nodlarına yayılımın ve inguinal lenf nodlarının BT veya MR ile görüntülenmesi endikasyonu vardır. Skuamöz hücreli karsinomlarda elektif inguinal lenf nodu diseksiyonu önerilmemektedir. Fizik muayene ve görüntüleme yöntemleri ile pozitif lenf nodu varlığında

inguinal diseksiyon uygulanmaktadır. Bizim hastamızda palpable lenf nodu saptanmadığı için herhangi bir lenf nodu diseksiyonu planlanmadı. Hastaya yapılan geniş rezeksiyonda kas fasyası dahil edilerek temiz cerrahi sınır sağlandı.

Anahtar Kelimeler: pilonidal sinüs, skuamöz hücreli karsinom, Fischbein flep

Fotoğraf 1



Pilonidal sinüs zemininde kitle preoperatif görüntüsü

Fotoğraf 2



Cerrahi Eksizyon Sonucunda Cerrahi Spesmen

Fotoğraf 3



Fischbein Flep ile Defektin Onarılması

P-017

Alt ekstremite defektlerinde serbest rektus flebi ile rekonstrüksiyon deneyimlerimiz

Furkan Çeştepe, Büşra Güçlü, Murat Doğuş Çerikan, Selahattin Galyan, Burak Tunahan Ekincikli, Larasu Yıldıran, Ömer Faruk Dilek, Kamuran Zeynep Sevim

Şişli Etfal Hastanesi, Plastik Rekonstrüktif ve Estetik Cerrahi, İstanbul

Bacağın distal kısmındaki büyük yumuşak doku kayıpları genellikle rekonstrüksiyon için serbest doku transferi gerektirir. (1) Şiddetli alt ekstremite travmaları, açıkta kalan kemikle birlikte yumuşak doku kaybına ve ardından kronik osteomiyelit veya kırık parçalarının yanlış birleşme riskine neden olabilir. (2) Alt ekstremitenin doku defektlerinin rekonstrüksiyonunda birçok farklı flep kullanılabilirken, rektus abdominisin diğer kaslara göre çeşitli avantajları vardır. Rektus abdominis kası, transvers, oblik ve vertikal olarak lokal flep şeklinde tasarlanabilirken aynı zamanda serbest flep şeklinde de adapte edilebilir. (3) Kasın elevasyonu, hastanın operasyon sırasında pozisyon değişimine ihtiyaç duymadan alıcı damar diseksiyonu ile eş zamanlı olarak yapılabilir. Derin inferior epigastrik damarlar, damar grefti kullanmadan yaralanma bölgesinin dışında mikrovasküler anastomozu gerçekleştirmek için yeterli uzunlukta bir büyük arter ve iki venden oluşan güvenilir bir pedikül sağlar. Kasın boyutu ve şekli bacaktaki birçok defekte iyi uyum sağlar. Donör alanda tek bir kasın kullanılmasından kaynaklanan fonksiyonel bir eksiklik yoktur ve donör saha skarı hem daha kolaylıkla iyileşebilir hem de kıyafetlerle kolaylıkla kapanabilecek bir bölgededir. Bu seride, alt ekstremitede doku defekti şikayetiyle tarafımıza başvuran ve yakın zamanda serbest rektus abdominis kas flebi ile tedavi edilen iki hastadan bahsedilmektedir. İlk

hastada, postoperatif birinci haftada adapte edilen flepte dehisans ve yumuşak doku enfeksiyonu komplikasyonları gelişmişken ikinci hastada adapte edilen kas flebinin üstünü kapatmak amacıyla yerleştirilen KKDG'nin (Kısmi Kalınlıkta Deri Grefti) nekrozu görülmüştür. Vakaların birisindeki donör bölge dehissansı dışında herhangi bir donör saha morbiditesi not edilmemiştir.

Anahtar Kelimeler: rektus, ekstremite, flep, rekonstrüksiyon

P-018

Perineal Rekonstrüksiyonda İnferior Gluteal Arter Perforatör Flep Kullanımı

İbrahim Akpınar[1], Sabri Öztürk[1], İsmail İnce[1], Murat Doğuş Çerikan[1], Murat Taş[1], Rüçhan Okutan[1], Ömer Faruk Dilek[1], Kamuran Zeynep Sevim[1], Halil Yanar[2]

[1]SBÜ Şişli Hamidiye Etfal Eğitim ve Araştırma Hastanesi Plastik, Rekonstrüktif ve Estetik Cerrahi Kliniği, İstanbul
[2]İstanbul Üniversitesi İstanbul Tıp Fakültesi, Plastik, Rekonstrüktif ve Estetik Cerrahi Ana Bilim Dalı, İstanbul

Giriş: Perine defektlerinin birden fazla sebebi vardır. Bu defektler o bölgenin tümörlerine bağlı olabileceği gibi konjenital, enfeksiyöz (Fournier gangreni), travma, iyatrojenik (radyasyon), yanık gibi tümör dışı faktörlere de bağlı olabilir. Perine bölgesindeki defekt anal bölgeyle yakın ilişkisinden dolayı kontamine olarak komplike hale gelmeden rekonstrükte edilmelidir. Rekonstrüksiyonda basit primer kapamadan mikrocerrahi yönteme kadar birçok seçenek vardır.

Bu yazımızda perine rekonstrüksiyonu amacıyla inferior gluteal arter perforatör flebi (İ-GAP) ile onarım yapılan bir hastayı ve altı aylık takip deneyimimizi paylaşmaktayız.

Olgu: Ateşli silah yaralanması sonucu anüsü retrakte olan ve anal bölgesi skar ile kapanan hastaya tarafımızca ve genel cerrahi kliniğince ortak operasyon planlandı. Tarafımızca anal bölgedeki skara yönelik jumping man Z-plasti operasyonu yapılarak kontraktür alanları açıldı ve defekt ortaya kondu. Defektlere yönelik bilateral İ-GAP bazlı ada ilerletme flepleri planladı. Genel cerrahi vakaya dahil oldu ve içeri doğru retrakte olan anüsü dışarıya geri çıkartmak için anal pull out operasyonunu gerçekleştirdi. Ardından ada flepleri subfasyal diseksiyon yapılarak İ-GAP perforatörü üzerinden mobilize edildi. Her iki flep defekte ilerletilerek onarım tamamlandı.

Hastanın takip süresi bir yıl kadardı ve takiplerinde herhangi bir komplikasyona rastlanmadı.Anal manometri ile anüs kompetansı değerlendirildi ve patoloji saptanmadı.

Tartışma: Biz de bu olguda perine defektini İ-GAP flep ile rekonstrükte ettik. İ-GAP flep, inferior arter bazlı bir veya daha fazla perforatör üzerinden planlanan bir fleptir. Hasta ayakta iken gluteal kıvrım hattı çizildi. Posterior süperior iliak spine ve iskial tüberositas noktaları birleştirildi. Alt yarım İ-GAP perfortörlerinin yoğun olduğu alandır. Doppler yardımıyla perfortatörler tanımlanarak flep kaldırıldı ve onarım tamamlandı. Hastada postoperatif takip süremiz bir yıl kadardı. Takip süreci içerisinde hastada komplikasyon gelişmedi.

Perine; her ne kadar kısmen görünmeyen bir bölge olsa da defektleri hastayı psikolojik ve hayat konforu açısından oldukça rahatsız edebilir. Dolayısıyla bu bölgede oluşan bir defekti rekonstrükte ederken dokusu perineye uygun donör alan seçmemiz gerekir. Perforatör fleplerin kullanımının artmasıyla rekonstrüksiyonda elimizdeki seçenekler deartmıştır.

Greft ile rekonstrüksiyon veya sekonder iyileşme gibi hastayı geç mobilize eden ve kozmetik açıdan da kötü bir görünüm oluşturan tedavi seçenekleri yerine perforatör flep kullanımı daha kabul edilebilir sonuçlar sunmuştur.

Sonuç: Perine bölgesi rekonstrüksiyonunda İ-GAP flep birçok açıdan avantaj sağlar. Deri grefti veya sekonder iyileşmeye kıyasla hastaların daha erken mobilizasyonuna imkan verir. Pedikül uzunluğunun 10-12 cm e kadar olabilmesi lokal rekonstrüksiyon için geniş bir rotasyon arkı sağlar. Ayrıca bir perforatör flep olmasından dolayı donör saha morbiditesi düşüktür. Dolayısıyla perine rekonstrüksiyonda İ-GAP flep düşünülmesi gereken bir seçenektir.

Anahtar Kelimeler: gluteal arter, perforatör flep, perine rekonstrüksiyonu

P-019

Kompozit Sternal Defektlerde Yumuşak Doku Onarımları

Furkan Çeştepe[1], Burak Arkan[1], Aleyna Bulat[1], Yunus Emre Atmaca[1], Mutlu Deng Alvaç[1], Rüçhan Okutan[1], Celalettin Kocatürk[2], Kamuran Zeynep Sevim[1]

[1]Şişli Etfal Hastanesi Plastik, Rekonstrüktif ve Estetik Cerrahi
[2]Medicana Ataşehir Hastanesi Göğüs Cerrahisi

Giriş: Göğüs ön duvarındaki malign tümörlerde yapılan eksizyonlarda kemik ve yumuşak dokuda geniş defektlerin oluşması, göğüs duvarında deformiteye ve paradoksik harekete neden olmaktadır (1). Rezeksiyon genişliğinin artması, kemik dokusunun rezeksiyona eklenmesi ve plevral boşluğa girilmesi rekonstrüksiyon ameliyatarını daha kompleks hale getirmektedir (2). Tam kat göğüs duvarı defektlerinde pediküllü myokutanöz flepler en iyi seçenek olmaya devam etmektedir.

Olgu: Olgu 1: Hipertansiyonu olan 65 yaşındaki erkek hasta 1 yıldır aralıklı olarak göğüs ön duvarının sağında ağrısı olması ve aynı yerde son 2 aydır ele gelen kitlesi olan hasta plastik cerrahi polikliniğine başvurmuştur. Hastanın fizik muayenesinde göğüs ön duvarının sağında cildi protrude eden 3x2 cm boyutlarında palpasyonla sert, ağrılı, fikse kitle mevcuttu. İnsizyonel biyopsi sonucunun kostal kondrosarkom gelmesi üzerine geniş eksizyon planlaması yapıldı.

Olgu 2: Sol duktal meme kanseri nedeniyle 1 yıl önce sol subkutan mastektomi geçiren 52 yaşındaki kadın hasta, sternum üst tarafında cildi eleve eden üzeri hiperemik 3x3 cm boyutlarında sert, ağrılı, fikse kitle mevcuttu. Toraks bilgisayarlı tomografide (BT) sternuma invaze olan metastatik meme kanseri olduğu düşünülmesi üzerine geniş eksizyon planlaması yapıldı.

Tartışma: Olgu 1'in preoperatif hazırlığında sağ taraftan pediküllü latissimus dorsi myokutanöz flebi tasarlandı. Kondrosarkom üzerindeki cilt dokusu dahil edilerek metastatik akciğer dokusu ile birlikte eksize edildi. Akciğer dokusunun üzerine göğüs cerrahları tarafından 2 adet

fibrin yapıştırıcı sıkıldıktan sonra titanyum plaklarla göğüs duvarı fikse edildi. Sağ taraftan pediküllü latissimus dorsi myokutanöz flebi kaldırıldıktan sonra oluşturulan tünelden geçirilerek doku defekti oluşan bölgeye adapte edildi. Hasta postoperatif 8. günde taburcu edildi ve postoperatif 13. ve 27. günlerde kontrol için polikliniğimize başvurduğunda herhangi bir problem ile karşılaşılmadı.

Olgu 2'nin preoperatif hazırlığında sağ taraftan pediküllü pektoralis majör myokütanöz flebi tasarlandı. Sternum üst bölgesindeki metastatik kitle, invaze olduğu sternumda dahil edilerek perikard üzeri plandan eksize edildikten sonra, göğüs cerrahları tarafından titanyum plaklarla göğüs duvarı fikse edildi. Sağ taraftan pediküllü pektoralis majör flebi kaldırıldıktan sonra yeni yerine adapte edildi. Pediküllü flep üzerindeki cilt defekti olan bölgeye sağ uyluk ön taraftan alınan kısmi kalınlıktaki deri grefti adapte edildi. Hasta postoperatif 6. günde taburcu edildi ve postoperatif 12. ve 22. günlerde kontrol için polikliniğimize başvurduğunda herhangi bir problem ile karşılaşılmadı.

Göğüs ön duvarı defektlerinde pektoralis majör, latissimus dorsi, rektus abdominis ve omentum pediküllü flepleri tek başına veya kombinasyon şeklinde kullanılabilmektedir (3). Rekonstrüksiyon seçeneğini belirlerken renk ve doku uyumu, teknik zorluklar, fonksiyonel ve estetik sonuçlar açısından her hasta kendi özelinde değerlendirilmelidir. Serbest fleplerde operasyon sürelerinin uzun olması ve radyoterapi/kemoterapi görmüş hastalarda uygun damar bulunması zor olabileceği için, serbest flep kullanımı pediküllü myokutanöz fleplere kıyasla kısıtlı kalmaktadır.

Sonuç: Göğüs duvarı rezeksiyonu sonrası oluşan geniş doku defektinin rekonstrüksiyonunda amaç yeterli ventilasyonu sağlamak, torakstaki önemli yapıları korumak ve kozmetik bütünlüğü sağlamaktır (4). Göğüs duvarındaki malign tümörlerde geniş rezeksiyon ve göğüs duvarı rekonstrüksiyonlarında multidisipliner yaklaşım başarı ihtimalini artırmaktadır (5).

Anahtar Kelimeler: defekt, kondrosarkom, sternum, malign, flep

P-020

Antekübital doku defektinin fonksiyonel rekonstrüksiyonu

Furkan Uysal, Yalçın Akbulut,
Osman Şamil Sevindik, Yasin Canbaz,
Perçin Karakol

Başakşehir Çam ve Sakura Şehir Hastanesi, Plastik, Rekonstrüktif ve Estetik Cerrahi, İstanbul

Giriş: Bu çalışmada, sağ antekübital bölgede cama yumruk atmaya bağlı arter ile sinir yaralanması sonrasında, enfekte doku defekti gelişen 23 yaşındaki erkek hastaya yapılan rekonstrüksiyon işleminin, olgu yönetiminde karşılan sorunlar ve uygulanan çözümler ile sunulması amaçlanmıştır.

Gereç ve Yöntemler: 9 Ocak 2023 tarihinde cama yumruk atma sonucu sağ brakial arter kesisi sebebiyle dış merkez KVC kliniğinde opere edilen ve brakial arter onarımı yapılan hasta, serviste yara yerinde enfeksiyon gelişmesi ve doku defekti sebebiyle tarafımıza danışıldı. Hastanın takiplerinde, brakial arter anastomuzunda gerginlik sebebiyle safen ven greftiyle tekrar onarıldığı ve yara yeri debridmanı yapıldığı öğrenildi. Muayenesinde düşük el bulgusu olan hastada, radial sinir hasarı düşünüldü. Tarafımızca devir alınıp interne edilen hastanın yara yeri, rekonstrüksiyona hazırlandı ve hastanın operasyonu planlandı.

Bulgular: Hastanın sağ antekübital bölgesindeki yaklaşık 6x4 cm boyutlarındaki doku defekti için sol inguinal bölgeden free SCIP flep ile rekonstrüksiyon planlandı. Perop alıcı sahada yapılan eksplorasyonda Radial sinir PIN dallanmasından hemen önce parsiyel hasarlı görüldü, hasar bölgesinde proksimal ve distal uçları arasında gap sebebiyle primer onarıma uygun bulunmadı. Sol ayak ekleminin lateralinde dış malleolun arkasında künt diseksiyon yapılarak sural sinir açığa çıkarıldı ve 5 cm kadar greft alınıp 7.0 sütür ile defekt alanına koapte edildi. El bileği ekstansiyon fonksiyonunu desteklemek için internal splint prosedürü olarak da bilinen "Pronator Teres -> ECRB" transferi yapıldı. Hastanın sol inguinal bölgesinden SCIP flebi eleve edilerek sağ antekübital bölgedeki alıcı sahaya inset edildi. Flep pedikülü brakial artere uç yan anastomoz yapıldı ve venlerin yandaş venler ile anastomozu sağlandı. Anastomoz hatlarından geçişin olduğu ve flepte dolaşımın sağlandığı görülerek vaka sonlandırıldı.

Tartışma ve Sonuç: Yüzeysel sirkumfleks iliak arter perforatör (SCIP) flebi, esas olarak ekstremiteler, baş ve boyun rekonstrüksiyonu için kullanılan ince, esnek ve çok yönlü bir fleptir. SCIP flepini daha sonra yağdan arındırmaya ihtiyaç duymadan ince flep alma imkanı, özellikle elin arkası, ayak ve eklem kıvrımlarında uzuv kapsama seçenekleri arasında yer alır.Bu vakada sağ antekübital bölgedeki doku defekti; hayati damar ve sinirlerin üzerini örtme fonksiyonu ve bölge cildinin ince esnek olması sebebiyle en iyi şekilde uyum sağlayacağı düşünülen serbest SCIP flep ile rekonstrüksiyon tercih edilmiştir. Sural sinir yalnızca duyu fonksiyonu olan bir sinirdir. Çoğunlukla greft olarak alınması sonrası hastalarda ciddi bir sorun saptanmaz. En sık şikâyet, alındığı tarafta ayak bileği lateralinde uyuşma ve yanma şeklindedir. Sağlayacağı yarar göz ününde bulundurularak radial sinir onarımında sural sinir grefti, olduğunca distalden de alınarak tercih edilmiştir. Radial sinir felci yönetiminde sinir iyileşmesi için 9-12 ay kadar beklenirken, bazı yazarlar bu süreçte düşük el bileği olmaması ve elin kavrama fonksiyonlarını daha iyi kullanması için akut evrede "PT->ECRB" transferini önermektedir. Bu vakada da bahsedilen amaca yönelik olarak 'PT->ECRB, internal splint' prosedürü uygulandı. Yapılan haftalık poliklinik ve 1.ay poliklinik kontrollerinde flep salim ve adapte görülmüş ve hastanın el bileğinin istirahat postüründe olduğu görülmüştür.

Bu olguda hem defekti kapatma, hem de üst ekstremite dirsek ve elbileği hareketlerinin fonksiyonunun geri kazanılması amaçlanmıştır. Hastanın ikinci ay poliklinik kontrolünde nörolojik muayenede minimal bir düzelme ve EMG de anlamlı bulgular saptandı. Sonuç olarak, hasta için en uygun rekonstrüksiyon planlandığında, özenli ve doğru zamanlama ile yapıldığında bireye yaşam kalitesini oldukça iyileştiren bir tedavi sağlanmaktadır.

Anahtar Kelimeler: İnternal splint, SCIP flep, sinir grefti, tendon transferi

Flep inseti ve anastomozu



Scip flep



Sağ entekübital doku defekti

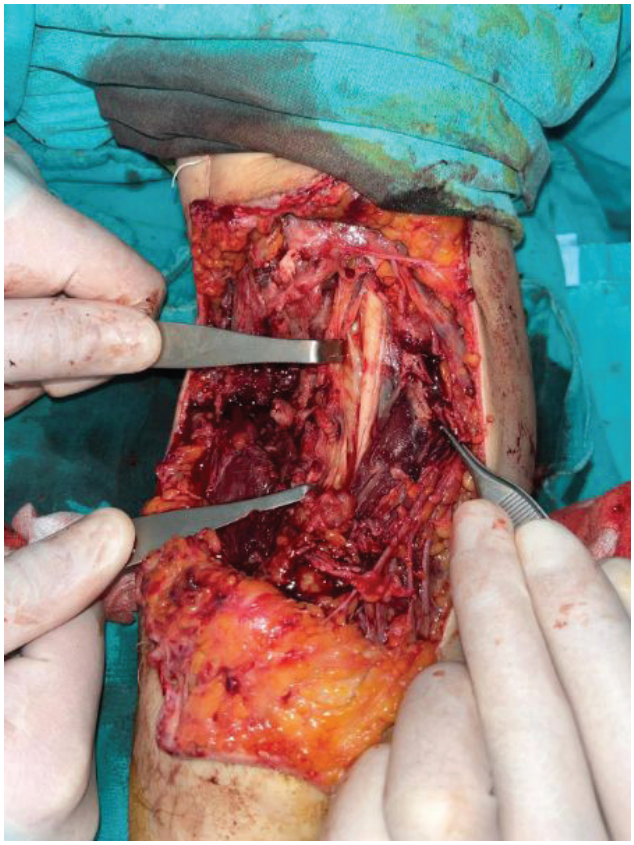

P-021

Travmatik Ön Kol Yaralanmasında Karşılaşılan Ön Kol Fleksör Kompartmanda Aksesuar Kas: Klinik Olgu Sunumu

Erol Benlier, İsa Melik Avcı, Alper Yağcı, Hilal Yazla, Görkem İrem Oktay

Trakya Üniversitesi Tıp Fakültesi,Plastik Rekonstrüktif Ve Estetik Cerrahi Ana Bilim Dalı, Edirne

Hipotenar alanın en sık görülen akseseuar kası abduktor digiti minimidir. Literatürdeki çalışmalarda bu kas genellikle rutin kadavra diseksiyonları sırasında tanımlanmıştır. Bu olgu sunumunda biz ön kol kesisi sebebiyle operasyona aldığımız canlı vakada eksplorasyon sırasında gördüğümüz ve klinik olarak önemi olduğunu düşündüğümüz aksesuar abduktör digiti minimi kasını sunmak istedik.

Anahtar Kelimeler: Aksesuar Kas Gövdesi, Abduktör Digiti Minimi Kası, Ön Kol, Travma

Poster sunumu



Poster

P-023

Alın Flebiyle Burun Rekonstrüksiyonunda Plak Vida Kullanımı Deneyimi

Elif Cansu Baş, Mehmet Dadacı, Hayri Nurşen

Necmettin Erbakan Üniversitesi Tıp Fakültesi,Plastik Rekonstrüktif Estetik Cerrahi Ana Bilim Dalı, Konya

Giriş: Burun, yüzün tam ortasında yer aldığı için ilk bakışta göze çarpan, ifadenin ve yüzün belirgin ve tanımlayıcı bir elemanıdır. Kendine özgü cilt ve cilt altı dokusu, kıkırdak yapısı, kemik duvarı ve iç döşemeyi sağlayan mukoza örtüsü ile kompleks bir yapıya sahiptir. Burun çevresindeki dokular, hem yüzün estetik bütünlüğe katkıda bulunur, hem de globun korunması, hava yolunun sağlanması gibi fonksiyonlara sahiptir(1).Burun defekti onarımlarında greftler ve lokal fleplerin yeterli olmadığı durumlarda alın flebi bir seçenek olarak yerini alır.1946 yılında, Kazancian tarafından bilateral supratroklear arterlerin kullanıldığı median alın flebi tanımlanmıştır(2).Millard ise, 1966 yılından itibaren tek taraflı supratroklear arterin kullanıldığı paramedian alın flebini tanımlamıştır(3)

Olgu Sunumu: Sağ alar rim ve sol burun mukozasından alınan biyopsi sonuçları scc olarak raporlanan ve görüntülemelerinde maksilla tutulumu olan 60 yaş kadın hastaya tarafımızca tümör eksizyonu ve maksillektomi gerçekleştirildi.Cerrahi sınırlarda devamlılık izlenmesi üzerine cerrahi sınır genişletme ve parsiyel burun rekonstruksiyonu gerçekleştirmek amacıyla hasta tekrar operasyona alındı.Önceki seansta maksillektomi yapıldığından hastada stabilizasyonu sağlamak için maxillaya 1 adet plak ve 4 adet vida yerleştirildi.Kıkırdak çatı rekonstrüksiyonu için sağ taraflı kostal kartilaj eksizyonu yapıldı ve kartilajlara şekil verildikten sonra kıkırdak çatı anatomiye uygun olacak şekilde yeniden oluşturuldu.Bilateral tasarlanan nazolabial fleplerle rekonstrüksiyon gerçekleştirildi.Hastanın takiplerinde burun sol tarafında nüks kitlesel lezyon görülmesi üzerine hasta tekrar operasyona alındı.Sol taraflı orbita tabanı korunarak geniş eksizyon yapıldı.Tur yardımıyla sol taraflı nazal kemik eksize edildi.1adet düz plak lefort 1 insizyon hattına yerleştirildi ve 2 adet vida ile tespit edildi.Filtral kolondan açılan insizyonla columelladan nazal kemiğe uzanan 1 adet plak geçirilerek 3 adet vida ile tespit edildi.Alın flebi tasarlanıp defekt alandaki plak vidaların üzerlerinin örtümü sağlandı.

Tartışma: Burun ve çevresi, yüzde deri kanserlerinin en sık görüldüğü bölgedir. Yüzün tam ortasında yer alan bu bölgenin onarımı, fonksiyonel ve estetik önemi nedeni ile iyi bir planlama ve tüm yapıların rekonstrüksiyonu gerekir. Primer kapamanın mümkün olmadığı durumlarda lokal flep kullanılması uygun görülebilir. Ancak geniş ve çevre dokuları da içeren kombine defektlerde bu flepler sıklıkla yetersiz kalmaktadırlar Bu durumda tek başına ya da diğer lokal flepler ile beraber alın flebi kullanımı, ideal bir seçenek olarak karşımıza çıkmaktadır.(1)(4).Defektif bölgede yeterli çatı desteği bulunmadığından plak vida ile rekontrüksiyon gerçekleştirmenin üzerine alın flebi uyguladık.Bu yöntemin dezavantajları enfeksiyon ve ekspozisyon riski;avantajı ise sağlam bir destek sağlaması olarak karşımıza çıkar

Sonuç: Alın flebinin güvenli dolaşımı, rahatça şekillendirilebilmesine ve defekte en uygun şekilde adapte edilmesine olanak verir. Burun ve çevre doku ile benzer renk ve doku kalitesi de yine estetik açıdan uygun bir rekonstrüksiyon sağlar. Alın flebi diğer lokal fleplerle kombine edilerek kullanılabilir.Biz vakamızda plak-vida kullanımıyla birlikte alın flebini kullanarak burun rekonstrüksiyonunu gerçekleştirdik.

Kaynakça

1.Price DL, Sherris DA, Bartley GB, Garrity JA: Forehead flap periorbital reconstruction. Arch Facial Plast Surg 2004;6: 222-7

2.KAZANJIAN VH. The repair of nasal defects with the median forehed flep: primary closure of the forehead wound. Surg. Gynecol. Obstet. 83: 37-42; 1946.

3. MILLARD DR.; Total reconstructive rhinoplasty and a missing link. Plast. Reconstr. Surg. 37: 167 - 183, 1966

4.Lee JJ, Zimbler MS. Paramedian forehead flap for the reconstruction of large nasal defects. Ear Nose Throat J 2004;83:322.

Anahtar Kelimeler: Alın flebi, Burun Rekonstrüksiyonu, Plak-Vida ile Onarım

3 Boyutlu Bt'de Plak-vida görüntüleri



3 Boyutlu Bt'de Plak-vida görüntüleri

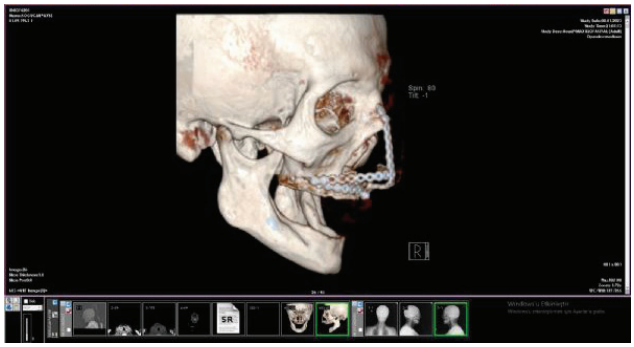

Alın Flebi Sonrası Postoperatif Fotoğraflar



Alın Flebi Sonrası Postoperatif Fotoğraflar 2



P-025
Çoklu Metakarp Fraktürleri

Servan Dağ, Mahmut Can Karatoprak, Nuh Arven, Tuba Avcı, Mehmet Fatih Akkoç

Dicle Üniversitesi Tıp Fakültesi,Plastik Cerrahi Ana Bilim Dalı, Diyarbakır

Giriş: Metakarp kırıkları üst ekstremitenin en sık görülen yaralanmalarındandır. El bileği ve parmaklar arasında önemli köprü görevi gören metakarplar, el fonksiyonu açısından oldukça önemlidirler. Fonksiyonel bozuklukları kuvvet ve hareket azalmasına neden olurken kalıcı hasarlar oluşturabilir. Metakarp ve falanks kırıkları tüm kırıkların yaklaşık %10'nu teşkil eder; metakarp kırıkları ise tüm el kırıklarının %30–40'ını oluşturur.

Metakarp kırıklarının çoğu, kapalı düzeltme ve alçı atelle hareketsizlik sağlanarak cerrahi olmayan yöntemlerle tedavi edilebilmektedir ancak kapalı düzeltme ile tespitin sağlanmadığı kırıklar, kompleks yaralanmalar ve çoklu el kırıkları gibi kırıklarda cerrahi yöntem endike olmaktadır.

Cerrahi endikasyonu olan metakarp kırıklarında tespit için K-telleri, başlı ve başsız kompresyon vidaları, biyoemilebilir malzemeler kullanılabilir.

Çoklu metakarp kırıklarında bir diğer önemli konu ise kompartman sendromu gelişme riskidir. Çok sık görülmemekle birlikte eldeki kompartman sendromu uzvu tehdit edici bir acil durumdur. Erken tanı ve acil fasyotomi geri dönüşümsüz iskemi, sinir disfonksiyonunu önlemektedir.

Olgu: Kliniğimize başvuran 2 ayrı çoklu metakarp fraktürü hastasında kompartman sendromu da acile başvuru esnasında saptanmış fasyotomi insizyonu ve cerrahi yöntemle metakarp fiksasyonu sağlanmıştır.

İlk hastamız 2 yaşında erkek hasta sol el üstüne dolap düşmesi sonrası 2-3-4. Metakarp proksimalinde deplase fraktürler nedeniyle acil servisten tarafımıza danışıldı. Hastaya yapılan fizik muayenede kompartman sendromu lehine bulgu izlenmesi üzerine hasta acil olarak operasyona

alındı. Operasyon genel anestezi altndaydı. El dorsalinde 2.-4. web aralığına nörovasküler ve tendinöz yapılar korunarak fasyotomi insizyonu açıldı. El dolaşımının rahatladığı görüldükten sonra 2-3-4 metakarpler redükte edilip birer adet K-tel ile fiksasyon sağlandı.

İkinci olgumuz ise; 29 yaş erkek hasta basit düşme sonrasında sağ el d3-4-5 metakarpta fraktür nedeniyle tarafımıza danışıldı. Bu hastamızda da kompartman sendromu lehine bulgu izlendiğinden el dorsaline 2.-4. Web aralığından nörovasküler ve tendinöz yapılar korunarak fasyotomi insizyonu açıldı. El dolaşımı rahatladıktan sonra 3. Ve 4. Metakarp için plak vida, 5. Metakarp için ise K-tel ile fiksasyon sağlandı.

Tartışma ve Sonuç: Metakarp fraktürleri sık görülür ve elin fonksiyonunu kısıtlayıcı olabilirler. Büyük çoğunluğu opere olmadan takip edilebilir, cerrahi endikasyon olduğunda ise çeşitli yöntemler denenebilir. Tedavide en önemli amaç erken mobilizasyondur. Birden fazla metakarp kırığının eşlik ettiği yüksek enerjili travmalarda kompartman sendromu gelişebilir. Bu tarz yüksek enerjili travmalarda kompartman sendromu açısından alert olmak ve erken tanı geri dönüşümsüz hasarlardan korunmak için önemlidir.

Anahtar Kelimeler: Metakarp Fraktürleri, Kompartman Sendromu, Fasyotomi

2. Olgu



Olgu 2

Olgu 1 Postop

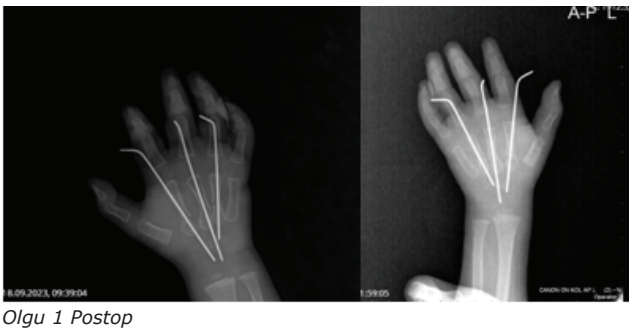

Olgu 1 Postop

Olgu 1 Postop 2. ay



Olgu 1 Postop 2.ay

Olgu 1 Preop



1.Olgu Preop

P-027
Subungal Glomus Tümörü

Mahmut Can Karatorak, Servan Dağ, Nuh Arven, Baran İşliyen, Volkan Özel, Serkan Erbatur

Dicle Üniversitesi Tıp Fakültesi Clastik Cerrahi Ana Bilim Dalı, Diyarbakır

Subungal Glomus Tümörü

Giriş: Glomus tümörleri, arteriyovenöz anastomoz içeren ve sıcaklığı düzenleyen özel nöromiyoarteriyel yapılardan oluşan bir ağ olan glomus gövdesinden kaynaklanan iyi huylu neoplazmlardır. El tümörlerinin yaklaşık %2'si, glomus cisimciklerinin bolluğuna bağlı olarak subungual bölgedeki distal falanksta meydana gelir. Tipik bir paroksismal ağrı, nokta hassasiyeti ve soğuğa tahammülsüzlük triadı ile karakterizedir.

Olgu: 31 yaş erkek hasta polikliniğimize sağ el 4. parmağında dokunmakla ağrı şikayeti ile başvurdu. Hastanın yapılan fizik muayenesinde sağ el 4. parmak tırnağında 2x2 mm lik ve 1x1 mm lik iki adet beyaz diskolore alan izlendi. Ayrıca hastanın tırnak yatağında beyaz gri renkli 2x1 mm lik beyaz-gri diskolore alan (tırnak- tırnak yatağı ayırımı)izlendi. Hastanın tırnağında palpasyonla hassasiyet mevcuttu. Hastanın harici motor, dolaşım ve duyu muayenesi doğal idi. Hastaya operasyon planlandı. Lokal anestezi altında tırnak çekildi. Tırnak yatağına yaklaşık 1 cm lik vertikal bir insizyon yapıldı. Yara yeri eksplorasyonunda 1 adet 2x2 mm lik mavi gri renkli yumuşak kıvamlı kitle eksize edildi. Tırnak yatağı uygun şekilde onarıldı. Hastanın kendi tırnağı revize edilerek tırnak yatağına inserte edildi. Hastanın patoloji sonucu

glomus tümörü olarak raporlandı. Hastanın poliklinik kontrollerinde şikayetlerinin gerilediği ve tırnağının normal olarak çıkmaya başladığı görüldü.

Tartışma: Subungual glomus tümörlerinin çoğu orta yaşlı kadınlarda görülür. Diğer anatomik bölgelerdeki tümörler erkeklerde daha yaygındır. Malign glomus tümörleri son derece nadirdir ve sınırlı sayıda yayınlanmış vaka raporu vardır. Glomus tümörlerinde kötü huylu değişim olasılığı %1 kadar düşüktür. Glomus tümörleri paronişi, artrit, kronik ağrı sendromu ile karıştırılabilmektedir. Başparmak en sık tutulan parmaktır ve cerrahi eksizyon tercih edilen tedavidir. Transungual yaklaşım yaygın olarak kullanılan bir cerrahi yaklaşımdır.

Sonuç: Glomus tümörleri vücudun farklı bölgelerinde görünmekle birlikte en sık el parmaklarında görünmektedir. Glomus tümörüne bağlı meydana gelecek hassasiyet bu nedenle yaşam kalitesini olumsuz etkilemektedir. Glomus tümörleri paronişi, artrit, kronik ağrı sendromu ile karıştırılabilmekte olup detaylı bir anamnez ve fizik muayene yapılması özellikle yaşam kalitesinde artış ile ilintili olacaktır.

Anahtar Kelimeler: Glomus, subungal, tümör

Glomus tümörü operasyon görüntüsü



P-028
Elde Dev Lipom

Feryal Tunç, Berk Tahhan, Ali Haydar Cinbaş, Volkan Özel, Serkan Erbatur

Dicle Üniversitesi,Plastik, Rekonstrüktif Ve Estetik Cerrahi Ana Bilim Dalı

Giriş: Lipomlar vücutta en sık görülen iyi huylu yumuşak doku tümörleridir. Obez bireylerde daha yaygın olan iyi huylu neoplazmalar tipik olarak yaşamın 5. İla 7. Dekatlarında gelişir.Lipomlar çocuklarda daha nadir görülür.Sıklıkla üst ekstremitede görülmelerine rağmen elde görülmeleri nadirdir.Çapı 5 cmden büyük olarak tanımlanan elin dev lipomları son derece nadirdir. Histolojik olarak lipomlar normal yağ dokusundan neredeyse ayırt edilemez.Esas olarak adipositlerden olusan bu lezyonlar şekil ve boyut bakımından aynıdır ve iyi sınırlıdır. Çoğu zaman tek bir kitle olarak ortaya çıkan el lipomları genellikle asemptotamitiktir. Yalnızca kozmetik açıdan kliniğe basvururlar.

Olgu: 11 yaş erkek hasta yaklasık 10 yıldır sağ elde agrısız yavaş büyüme sergileyen kitle şikayeti ile polikliniğimize başvurdu.Yapılan fizik muayenede sağ el 5.Metakarpal bölgede volar yüzde zon3den zon4e uzanan anteriorda ve laterale uzanım gösteren yaklaşık 7x3 cmlik sınırları düzgün cildieleve eden kitlegözlendi.Hastanın motor ve duyu fonksiyonları doğal izlendi.Yapılan radyolojik tetkikler neticesinde angiomyolipom? Ön tanılarıyla operasyon planlandı. Genel anestezi altında uygun çizimler ve insizyonla cerrahi loupe yardımıyla nörovasküler ve tendinöz yapılar korunarak yumuşak kapsüllü kitle eksizyonu yapıldı.Kitle eksizyonu sonrası sağ el d5 fdp ve fds tendonları elonge izlendi.Hastanın fdp ve fds tendonlarına plikasyon yapıldı. Tüm nörovasküler yapılar eksplore edildi ve intakt izlendi. Cilt eksize edildi.Kısa kol atel uygulandı.Operasyon sonrası yapılan takiplerde parmakların duyu-dolaşım bulguları ve motor fonksiyonları doğal gözlenip ek komplikasyon gözlenmedi.

Tartışma ve Sonuç: Lipomlar vücudun herhangi bir yerinde ortaya çıkabilen yağ dokudan oluşan iyi huylu tümörlerdir.Etkilenen bölgeler boyun,gövde,omuzlar,kollar nadiren de eller ve ayaklar olabilir. Lipomlar elde sık görülen iyi huylu neoplazmdır. Eldeki lipomlar yavaş büyüyen ağrısız kitlelerdir. Basit deri altı lipomları yalnızca öykü ve fizik muayene ile teşhis edilebilir. Daha karmaşık tümörler için mr görüntüleme, tanı ve ameliyat öncesi planlama açısından en yararlı yöntemdir. Çoğu lipom, çok az komplikasyon veya nüks ile birlikte cerrahi eksizyonla tedavi edilir. Malign dejenerasyon nadirdir. Dev lipomların çapı genellikle 5 cmden büyüktür.Kitle etkisi görülürse cerrahi eksizyonu gerekir.Ayrıca dev lipomlarda malignite dışlanmalıdır.Bu vakada da görüldüğü üzere lipomların cerrahi eksizyonunun fonksiyonel iyileşme açısından iyi sonuçlarla sahip olduğunu göstermiştir.

Anahtar kelimeler: lipom, dev lipom, elde lipom

Vaka Fotoğraflari

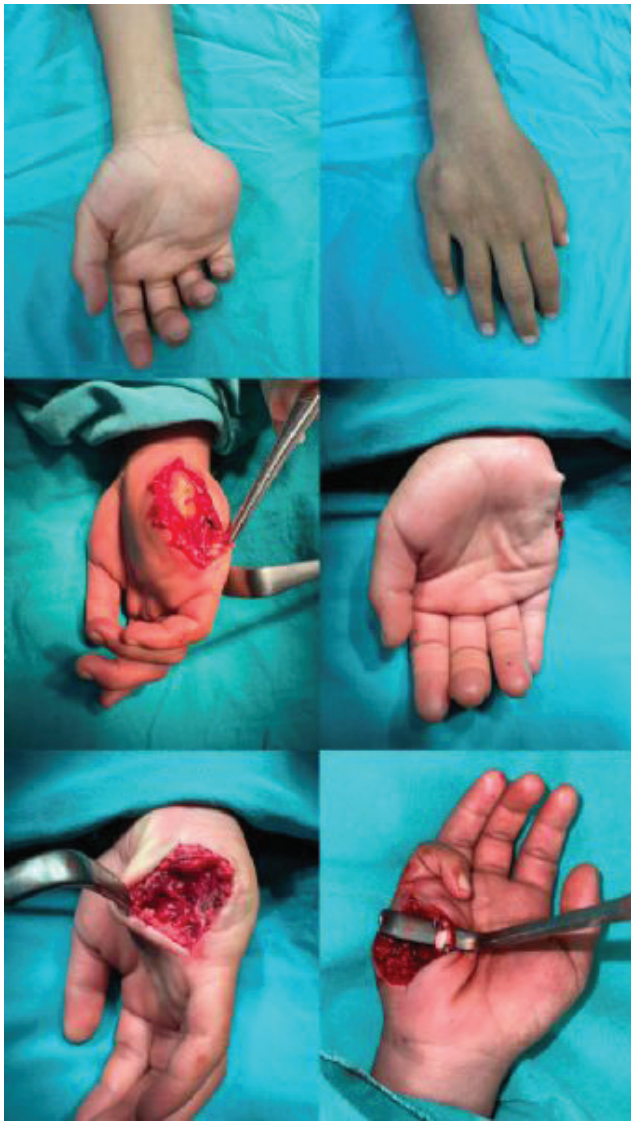

Preop Op Post Op

Vaka Fotoğraflari



Pre Op Op Post Op

P-029

Hemisoleus Kas Flebi İle Cruris Ön Yüz Defektinin Rekonstrüksiyonu

Servan Dağ, Volkan Özel, Mahmut Can Karatoprak, Nuh Arven, Baran İşliyen, Mehmet Fatih Akkoç

Dicle Üniversitesi Tıp Fakültesi Clastik Cerrahi Ana Bilim Dalı, Diyarbakır

Hemisoleus Kas Flebi ile Cruris Ön Yüz Defektinin Rekonstrüksiyonu

Giriş: Doku defektlerinin rekonstrüksiyonu plastik cerrahinin temel olarak ilgilendiği alanlardır. Trafik kazaları, ateşli silah yaralanmaları, yüksekten düşmeler gibi nedenlere bağlı olarak meydana gelebilmektedir. Özellikle tibia orta 1/3 bölgesinin doku defeklerinin rekonstrüksiyonu, rekonstrüktif cerrahlar için zor bir görev ve zorluk olmaya devam etmektedir. Soleus kası bacağın arka bölgesinde, gastroknemius kaslarından daha aşağıda bulunur ve ana pedikülü posterior tibial arterdir ve bu arterin perforan dalları ikincil pediküllerdir.

Olgu: 63 yaş erkek hasta biçerdöver ile temas sonrası sağ cruris orta 1/3 anterolaralinde 10x5 cm lik doku defekti nedeniyle birimimize interne edildi. Hastanın yapılan fizik muayenesinde sağ ayakta dorsifleksiyonda kısıtlılığı mevcuttu. Hastanın dolaşım muayenesi doğaldı ve duyu kusuru ayak dorsalinde hipoestezi şeklindeydi. Hastaya operasyon planlandı. Spinal anestezi altında yapılan eksplorasyonda D2, D3, D4, D5 EDL tendonları, EHL tendonunun kas tendon bileşkesinden total kesik olduğu izlendi. Kesik tendonların onarımı sağlandı. Hastanın yara yerindeki nekrotik yapıların debridmanı yapıldı. Debridman sonrası kemik açıklığı meydana geldi. Hastaya defekt alanına uygun olacak şekilde hemisoleus kas flebi ile rekonstrüksiyon planlandı. Uygun insizyonlar ve diseksiyonlar sonrasında hemisoleus kas flebi eleve edilerek defektif alana inserte edildi. Flep üzerine kısmi kalınlıklı deri grefti inserte edilerek uygun pansuman ve atel uygulandı. Hastanın sonraki takiplerinde komplikasyon gözlenmemesi üzerine hasta poliklinik kontrolü ile taburcu edildi.

Tartışma: Hemisoleus kas flebinin en önemli avantajı, yerinde bırakılan hemisoleus kası ayak plantar fleksiyon gücünü korumaya devam eder. Kemik açıklığının kapatılması için hemisoleus kas flebi iyi bir seçenektir. Kasın medial yarısının dolaşımı, posterior tibial arterden gelen perforatörler tarafından uzunluğu boyunca sürekli olarak sağlanır. Bu özellik, medial hemisoleus kas flebini lateral yarıdan daha güvenilir hale getirir. Posterior tibial damarların kas dallarına dayanan medial hemisoleus kas flebi, bir kas flebinin avantajlarını taşır ve bacaktaki 1/3 teki defektleri kapatmak için kullanılırsa uygun bir rotasyon yayına sahiptir. Kas flebinin boyutu yaklaşık 9 cm uzunluğunda ve 5 cm genişliğinde olabilir. Bu, çoğu küçük ila orta boy kusur için uygundur.

Sonuç: Hemisoleus kas flebi kısa cerrahi süre, kolay uygulama, iyi rezolüsyon ve donör alanın düşük morbiditesi ile yüz güldürücü sonuçlar vermektedir. Ayrıca tüm soleus kas flebi yerine hemisoleus flebi kullanmanın bir avantajı, orijinal yerinde bırakılan kasın lateral kısmı tarafından gerçekleştirilen ayağın plantar fleksiyonunun korunmasıdır. Ayrıca, medial flep, geleneksel bir soleus kas flebininkinden daha büyük bir dönüş açısına sahiptir. Bu nedenle alt ekstremite rekonstrüksiyonunda hemisoleus kas flebi kullanımı ile hem onarım sağlanmakta hem düşük donör saha morbiditesi olmakta hem de iyi fonksiyonel sonuçlar elde edilmektedir.

Anahtar Kelimeler: Cruris, Defekt, Flep, Hemisoleus, Kas

Hemisoleus Kas Flebi Operasyon Görüntüsü



P-030

Steroid Kullanımına Bağlı Spontan Fleksör Pollicis Longus Tendon Rüptürü

Baran İşliyen, Volkan Özel,
Mahmut Can Karatoprak, Servan Dağ, Nuh Arven,
Mehmet Fatih Akkoç

Dicle Üniversitesi Tıp Fakültesi Clastik Cerrahi Ana Bilim Dalı, Diyarbakır

Anahtar Kelimeler: Fleksör, Pollicis, Steroid

Steroid Kullanımına bağlı spontan fleksör pollicis longus tendon rüptürü

Giriş: Spontan fleksör tendon yaralanmaları genellikle aktif olarak bükülmüş bir parmağın ani ve kuvvetli uzamasına neden olan travmadan kaynaklanabilir. Bu kapalı tendon yaralanmaları genellikle fleksör zon I'de avülsiyonlar olarak ortaya çıkar ve özellikle altta yatan bir patolojinin yokluğunda spontan fleksör tendon rüptürleri nadirdir. Bu tür yaralanmaları doğru bir şekilde teşhis etmek zor ve kritiktir.

Olgu: 39 yaş erkek hasta fasiyal paralizi için steroid kullanımı sonrasında ayakkabısını giyerken sol el başparmağında meydana gelen ani bir ağrı ve sonrasında meydana gelen başparmakta parmağını kapatamama şikayeti ile polikliniğimize başvurdu. Hastanın yapılan fizik muayenesinde başparmak fleksiyonunda kısıtlılık izlendi. Hastanın harici duyu, dolaşım ve motor muayenesi doğal izlendi. Hastanın dış merkezde yapılmış olan MRG raporunda hastanın fleksör pollicis longus tendonunda ödem ve devamlılıkta kayıp olduğu bilgisi edinildi. Hastaya operasyon planlandı. Lokal anestezi altında sol el volar yüz 1. parmakta zon 2 ve 3 düzeylerinde Brunner insizyonları sonrasında yapılan eksplorasyonda fleksör pollicis longus tendonunun oldukça ince olduğu ve total rüptüre olduğu izlendi. Tendonun proksimal kesiminin bulunması sonrasında arada yaklaşık 1 cm gap olduğu görüldü. Sol el bileği volar yüz zon 5 düzeyinden yapılan Brunner insizyonu sonrasında eksplore edildi. Palmaris longus tendonu bulunarak 3 cm tendon grefti alınıp katlanarak 1 cm boyutunda tendon haline getirildi ve fleksör pollicis longus onarımı amacıyla kullanıldı. Uygun cilt sütürasyonu ve atelleme yapıldı. Poliklinik kontrolü ile taburcu edildi. Hastanın sonraki poliklinik kontrollerinde eklem hareket açıklığında minimal ekstansiyon kısıtlılığı izlendi. Hasta uygun fizik tedavi amacıyla fizik tedavi poliklinik kontrolü önerildi.

Tartışma: Fleksör tendon spontan rüptürleri nadirdir ve genellikle altta yatan bir nedene bağlı olarak dirence karşı zorlanmış fleksiyondan kaynaklanır. Bir tendon rüptürü tanımlanırken, altta yatan patolojik süreçlerin dışlanması gerektiğine dikkat etmek önemlidir. Bununla birlikte dirence karşı ani kuvvetli kasılmanın, tendona doğrudan travma olarak nitelendirilip nitelendirilmediği tartışmalıdır. Olgumuzda olduğu gibi fasiyal paralizi sonrası steroid kullanımı, romatoid artritte ise erozyon ve infiltratif tenosinovit nedeniyle spontan tendon rüptürleri görülebilir. Ayrıca gut hastalığı, ürik asit birikimi ve tenosinovit nedeniyle ve folorokinolon grubu antibiyotik kullanımı spontan tendon rüptürüne neden olabilir.

Sonuç: Spontan tendon rüptürü nadir görülür ve meydana gelmesi durumunda uygun cerrahi teknik kullanılarak onarım yapılması gerekmektedir. Hastaların değerlendirilmesi sırasında detaylı bir anamnez alınmalı ve tedavi sırasında hastalarla maksimum fonksiyonel sonucun elde edilmesi için iş birliği sağlanmalıdır. Onarım sonrası uygun medikal tedavi ve fizik tedavi protokolleri uygulanarak maksimum fonksiyonel sonuç elde edilmeye çalışılmalıdır.

Fleksör pollicis longus onarımı operasyon görüntüsü



P-031

Crush yaralanma sonrası 4 parmak amputasyonu - çoklu parmak replantasyon deneyimi

Betül Şahin, Mehmet Dadacı,
Hayri Ahmet Burak Nurşen, Orhan Gök

Necmettin Erbakan Üniversitesi Plastik Rekonstrüktif Ve Estetik Anabilim Dalı, Konya

Giriş: Avülsiyon ve crush yaralanmaları, damar ve sinirlerin geniş çapta hasar görmesi nedeniyle özellikle zordur. Parmak ucu sağkalımı üzerinde istatistiksel olarak anlamlı etkiye sahip olan en önemli değişken yaralanma mekanizmasıdır. Temiz kesimli amputasyonların hayatta kalma olasılığı daha yüksekken ezilme amputasyonunda hayatta kalma oranı daha düşüktür.Birden çok parmak amputasyonlarının replantasyonunun yapılması, parmaklarda ciddi hasar, uzun ameliyat süresi ve iskemi nedeniyle zordur. Çok parmak replantasyonunun hem hayatta kalma oranlarının hem de fonksiyonel sonuçlarının, tek parmak replantasyonu kadar iyi olduğu ve iki ve üç parmak ampute olan hastalar arasında sonuçlar açısından anlamlı bir fark olmadığı gösterilmiştir.Bu çalışmada crush yaralanma sonucu 4 parmak ampütasyonu meydana gelen hastamızın tedavi sürecini sunuyoruz.

Olgu Sunumu: 1,5 yaşında bilinen hastalığı ve komorbiditesi olmayan erkek çocuk, yürüyen merdivene elini sıkıştırmasıyla meydana gelen crush yaralanma sonucu sağ el 2,3,4 ve 5, parmak ampütasyonu ile tarafımıza başvurdu. 2. Ve 5. Parmağın distal falanks seviyesinden, 3. Ve 4. Parmağın ise proksimal falanks seviyesinden ampute olduğu görülerek genel anestezi altında acil cerrahi operasyona alındı.2. ve 5. Parmak defektleri çok uç ampütasyon olması nedeniyle güdük olarak onarıldı. 3. Ve 4. Parmaklarda yaralanma mekanizmasına bağlı olarak digital arter ve sinir demetlerinin avülsiye olduğu görüldü. Orta falanks seviyesindeki fraktürler k teli ile fikse edildi. Sinir onarımı ise yapılamadı. Her iki parmakta digital arterler içinse el bileği seviyesinden ven greftleri alındı. Digital arterlerin uçları tazelenerek ven grefti ile amputatta bulunan digital arterlere 10-0 ve 11-0 ethicon süturler ile anostomoz edildi ancak intraoperatif olarak anastomozdan geçiş görüldü ancak ardından spontan vazospazm nedeniyle durdu. Bunun üzerine hastaya aksiller blok yapıldı. Yeniden anastomoz hattında geçiş görüldü ancak vazospazm tekrarladı. Anastomoz hatları aynı seansta tam 3 kere yenilenerek işlem sonlandırıldı. Hasta servis şartlarında oda ısısı yükseltilerek, aynı zamanda günlük 81 mg aspirin ve kilosuna uygun dozda başlanan Heparin infüzyonu ve sıvı tedavisi ile saat başı parmakların dolaşımı kontrol edilerek takip edildi. Postoperatif 3. gününde 3. Parmakta nekroz hattının oturması ve 4. Parmakta da dolaşım bozukluğu olması üzerine yeniden operasyon alındı. 3. Parmak pıf eklem seviyesinden ampute edildi. 4. Parmak radyal tarafındaki anastomoz hattında ise tromboz olduğu görüldü ve anastomozun her iki ucu heparinli mayi ile yıkandıktan sonra trombektomi yapıldı. Yeniden 10-0 sütur ile anastomozu sağlandı. Ancak 24 saat geçmeden, 4. parmaktaki dolaşım yetersizliği üzerine 4. Parmak da pıf eklem seviyesinden ampute edildi.

Tartışma: Replantasyondan sonraki ana komplikasyonlar arasında damar hasarı, enfeksiyon, kısmi nekroz, kemik kaynamaması, atrofi, soğuk intoleransı ve sertlik yer alır. Arteriyel ve venöz yetmezlik de dahil olmak üzere vasküler bozulma, dijital replantasyondan sonra en kritik postoperatif komplikasyondur; bu, replante edilen parmaklarda nekroza yol açabilir ve sıklıkla acil müdahale gerektirir. Ayrıca daha küçük kan hacmi ve daha büyük yüzey alanı/kütle oranı, çocukların daha fazla hissedilmeyen sıvı kayıplarına sahip olduğu anlamına gelir. Dehidrasyon ve hipoterminin her ikisi de vazokonstriksiyona neden olur ve kesinlikle kaçınılmalıdır.Aksiller brakiyal pleksus bloğunun ekstremite replantasyon cerrahisi sonrasında doku perfüzyonunu iyileştirdiği gösterilmiştir.

Sonuç: Birden fazla ampüte parmağın replantasyonu, rekonstrüktif cerrahlar için teknik olarak zorlu bir işlemdir ve tek parmağın replantasyonundan daha fazla zaman gerektirir. Gelişmiş mikrocerrahi ve tecrübeye rağmen replantasyon sonrası damar yetmezliği görülebilmektedir. Kurtarmak için revizyon cerrahileri gerekebilir

Anahtar Kelimeler: replantasyon, çoklu parmak ampütasyonu, crush yaralanma

Preoperatif Görüntüler



Preoperatif Görüntüler



Preoperatif Görüntüler



Replantasyon Sonrası En Sık Komplikasyonlar

Tablo 1 . Dijital replantasyon sonrası farklı dönemlerdeki komplikasyonlar.

	Ana komplikasyonlar	Tedavi
Aşama I (0-7 gün)	Vasküler uzlaşma	Cerrahi yeniden keşif
Aşama II (8-45 gün)	Enfeksiyon, kısmi nekroz ve ciltte açılma	Pansuman değiştirme, debridman ve flep rekonstrüksiyonu, güdük revizyonu
Aşama III (45–90 gün)	Kemik kaynamaması ve osteomiyelit	Debridman ve iliak kemik grefti, güdük revizyonu
Aşama IV (>90 gün)	Sertlik, atrofi, soğuk intoleransı, uyuşukluk vb.	Tenoliz, artroliz, flep rekonstrüksiyonu, sinir grefti

P-032
Ganglion Kisti

Alı Haydar Cınbaş, Mehmet Bayram, Berk Tahhan, Feryal Tunç, Tuba Avcı, Serkan Erbatur

Dicle Üniversitesi,Plastik, Rekonstrüktif Ve Estetik Cerrahi Ana Bilim Dalı

Giriş: Ganglion kistleri sıklıkla el ve el bileği bölgesinde oluşan, eklem kapsülü, tendon veya tendon kılıfından köken alabilen, içi jel kıvamlı sıvı ile dolu kistik yapılardır. Elin en sık gözlenen iyi huylu tümörleri olup, daha sıklıkla el bileğinin dorsal bölgesinde görülmektedir. Aynı zamanda daha az sıklıkta, el bileğinin volarinde, elin dorsal yüzünde, distal parmak eklemlerinin üstünde ve metakarpofalangeal eklemlerde de ortaya çıkabilmektedir. Ganglion kisti olan hastalarda, genellikle el ile yapılan tekrarlayan aktiviteler ağrılıdır.Bununla birlikte gangliyon kistleri bu tarz tekrarlayan aktiviteler ile büyüyebilirler ya da hiçbir tedavi yapılmadan kendi kendilerine kaybolabilirler. Tanı genellikle kistin bulunduğu yer ve görünümü esas alınarak konur iken, gereğinde radyolojik tetkiklerden destek alınabilir. Günümüzde, klinik olarak bir şikâyet yaratmayan ganglion kistleri sadece takip ediliyor, herhangi bir tedavi yapılmıyor. Ancak, ganglion kistlerinin ağrılı olması, estetik olarak rahatsızlık vermesi ve günlük aktiviteleri kısıtlaması tedavi endikasyonlarını oluşturmaktadır.

Olgu: 33 yaş kadın hasta yaklasık 1 yıldır agrılı yavaş büyüme sergileyen kitle şikayeti ile polikliniğimize başvurdu.Yapılan fizik muayenede sağ el dorsal yüzde zon6da cilt altından eleve yumuşak kıvamlı yaklaşık 0.5x 0.5 Cmlik sınırları düzgün kitle gözlendi.Hastanın motor fonksiyonları doğal izlendi.Hasta, duyu muayenesinde sağ el d1de uyuşma karıncalanma tarifledi.Yapılan radyolojik tetkikler neticesinde kist? Ön tanılarıyla operasyon kararı verildi. Lokal anestezi altında uygun çizimler ve insizyonla cerrahi loupe yardımıyla nörovasküler ve tendinöz yapılar korunarak yumuşak kapsüllü kitle eksizyonu yapıldı.Kitle eksizyonu sonrası radial sinirin duyu dalı eksplore edildi. Tüm tendinöz ve nörovasküler yapılar eksplore edildi ve intakt izlendi.Operasyon sonrası yapılan takiplerde parmakların duyu-dolaşım bulguları ve motor fonksiyonları doğal gözlenip ek komplikasyon gözlenmedi.

Tartışma ve Sonuç: Ganglion kistleri, elde yer alan tüm kitlelerinin yaklaşık %50 - 75' ini oluşturmaktadır ve daha sıklıkla kadınlarda görülmektedir en sık görüldüğü yaş grubu 3.-4. Dekat olarak ifade edilmektedir. Bizim çalışmamızda elde edilen sonuçlarda literatür ile uyumlu olarak kadınlarda ve 3. Dekatta daha sık olarak bulunmuştur.Ganglion kistlerinin tedavisinde başlıca konservatif tedavi, iğne aspirasyonu ve cerrahi eksizyon yer almaktadır.Kist içinde yer alan içeriğin aspire edilmesi hem tanı koydurucu olup hem de ağrının ortadan kalkmasını sağlayabilir. Ancak bu şekilde yapılan bir tedavide nüks oranları oldukça sıktır. Ayrıca aspirasyon ve sonrasında kist içine steroid enjeksiyonu yöntemi uygulanan vakalarda da nüks oranları çok yüksektir.Cerrahi eksizyon ile kist kesesinin ve pedikülünün eksizyonunu yapılarak çoğu kez ganglion kistlerinin kesin olarak tedavi edildiği kabul edilir. Bizim vakamızda da ganglion kistinin cerrahi eksizyonu ile yüz güldürücü sonuçlar elde edilmiştir.

Anahtar Kelimeler: Ganglion kisti, kist, elde kist

Vaka Fotoğrafları



pre op op post op

P-034

Bir anatomik varyasyon: 5.parmak Fleksör Digitorum Superfisialis absansı

Yasin Canbaz, Ömer Büyükkaya, Kurtuluş Öz, Musa Mert Tapkı, Perçin Karakol

Sağlık Bilimleri Üniversitesi, Başakşehir Çam ve Sakura Şehir Hastanesi, Plastik, Rekonstrüktif ve Estetik Cerrahi Kliniği, İstanbul

Giriş: Fleksör digitorum superfisiyalis kası (FDS), önkol orta tabakada bulunan en büyük ve tek önkol kasıdır. FDS kasının humero-ulnar ve radial iki başı vardır. Karpal tüneli geçtikten sonra orta falanklara uzanan dört tendonu bulunur. Literatürde üst ekstremitede kas varyasyonları, aksesuar kaslar tanımlanmaktadır. FDS fazlaca anatomik varyasyona sahip kaslardan biridir. Genel populasyona bakıldığında, 5.parmak FDS tendon(FDS-5) absansı en yaygın varyasyondur. Farklı etnik gruplarda farklı prevalans sonuçları olmakla birlikte ülkemizde yapılan bir çalışmada prevalans %18.5'tur. Bu varyasyon günlük aktivitelerde genellikle kısıtlılığa sebep olmamakla birlikte oluşan travma sonrası muayenede yanıltıcı tendon kesisi bulgularına yol açabilmektedir. Bu sebeple cerrahların varyasyonel anatomiye hakim olması önemlidir. Bu bildirimizde travma sonrası yanlış ön tanıya sebep olabilecek bu varyasyonun akılda kalmasını amaçladık.

Materyal-Metod: Kliniğimizde 2024 yılında sol el fleksör zon 5'te cam kesisi sonrası eksplore ettiğimiz ve sol el FDS-5 absansı gözlenen 1 hastamız değerlendirildi.

Bulgular: 48 yaş kadın hasta cam ile sol el fleksör zon 5'te yaklaşık 5 cm boyutunda önkol orta hattan ulnar tarafa doğru transvers seyir gösteren laserasyon ile tarafımıza başvurdu. Başvuru sırasında el bileğinde ağrı, sol el 2., 3. ve 4. parmaklarında uyuşukluk, karıncalanma şikayetleri mevcuttu. Tarafımızca yapılan ilk muayenesinde ulnar arterden pulsatil kanama olduğu gözlendi. Sol el D2 ulnar taraf, D3-D4'te bilateral hipoestezi saptandı. Sol el D5 metakarpofalangeal (MKF) ve proksimal interfalangeal (PİF) eklemlerde fleksiyon kısıtlılığı izlendi. Anamnez derinleştirildiğinde hastanın sol el D5 MKF ve PİF eklemlerini travmadan önce de zorlanarak fleksiyona getirdiği ancak gündelik yaşantısını engelleyen bir yakınmasının olmadığı öğrenildi. Hastada median sinir, ulnar sinir, ulnar arter ve FDS-5 kesileri düşünüldü. Hasta eksplorasyon amacıyla ameliyathaneye alındı. Yapılan eksplorasyonda median sinir %90, ulnar sinir %50, ulnar arter total ve Fleksör Karpi Ulnaris (FKU) tendonu parsiyel kesik izlendi. Hastada sol el FDS-5 ince bir slip olarak görüldü. Hastaya FDS-5 absansı tanısı konuldu. Kesik olan median sinir, ulnar sinir, ulnar arter ve FKU tendonu onarıldı. Operasyonu takiben hastadan bilateral kontrastsız el bileği Manyetik Rezonans Görüntüleme istendi ve sonucunda sol el FDS-5 tendonunun rudimenter olduğu raporlandı. Hasta servis takibinde herhangi bir komplikasyon olmadan taburcu edildi.

Tartışma: FDS, insan vücudunda en fazla anatomik varyasyon içeren kaslardan biridir. Genel olarak kas gövdesi, tendon ve intertendinöz bağlantı varyasyonları olarak 3 kategoriye ayrılabilir. FDS kas gövdesine ait varyasyonlar aksesuar kas, kas yokluğu veya anormal kas olarak ayrılmakla birlikte FDS tendon varyasyonları ince tendon yapısı, çift tendon, FDS tendon absansı veya slip tendon olarak sınıflandırılmıştır. FDS ve Fleksör Digitorum Profundus (FDP) tendonları arasındaki bağlantılar sık olmakla birlikte özelikle komşu parmaklar arasındaki FDS bağlantıları önemli bir kısmını oluşturmaktadır. FDS-5 varyasyonları diğer FDS tendonlarına göre sıktır. Yapılan çalışmalarda FDS-5 genellikle hipoplazik izlenmiştir. Ayrıca çoğunlukla 4.parmak FDS (FDS-4) tendonu ile bağlantılıdır. FDS absansı yapılan prevalans çalışmalarında en sık FDS-5'te görülmüştür. Farklı etnik çalışma gruplarında farklı oranlar hesaplanmıştır. Ülkemizde %18.5, Çin'de %6.4, Hindistan'da %11, İrlanda'da %3.3, ABD'de %17.6 FDS-5 absansı saptanmıştır. Tan ve arkadaşları tarafından yapılan çok merkezli başka bir çalışmada ise genel prevalansın %11.3 olduğu görülmüştür.

Sonuç: Literatürde FDS-5 absansından çokça bahsedilmiştir. Bu varyasyonel durumun özellikle el travmalarında muayene bulgularında yanlış ön tanılara sebep olabileceği akılda tutulmalı ve eksplorasyonda anatomik yapılar dikkatle incelenmelidir.

Anahtar Kelimeler: 5.parmak, Absans, Fleksör Digitorum Superfisialis (FDS), Varyasyon

Şekil-1



Şekil-2



Şekil-3



Şekil-4

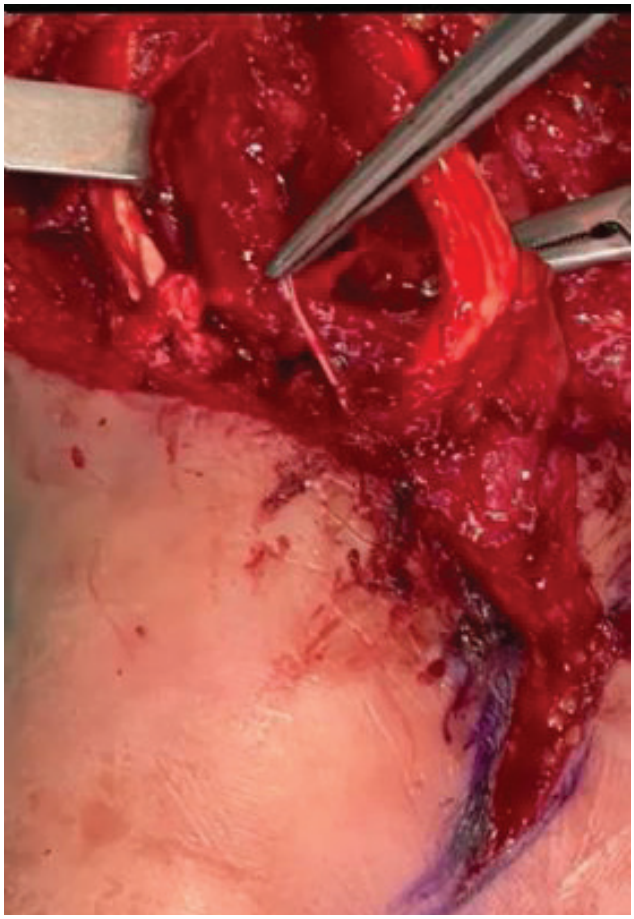

P-035
Skalp Defektinin Galea Rotasyon Flebi İle Onarımı

Mehmet Nesim Güney, Mehmet Bayram, Tuba Avcı, İbrahim Uğur Budak, Muhammed Taha Toprak, Mehmet Fatih Akkoç

Dicle Üniversitesi Tıp Fakültesi,Plastik, Rekonstrüktif Ve Estetik Cerrahi Ana Bilim Dalı, Diyarbakır

Giriş-Amaç: Skalp alnı saçsız bir bölge olarak içine alan ve arkada enseye kadar uzanan saçlı deriyi ifade etmektedir. Bazal hücreli kanser, anjiosarkoma bağlı tümor eksizyonları ve radyasyona bağlı gelişen nekroz yaşlılarda geniş skalp defektlerine sebep olabilmektedir. Gençlerde ise en sık travma ve yanığa bağlı defektler izlenir.Skalp defektleri, skalpin içerdiği galea aponörotikanın esnemeye izin vermeyen nedeni ile çok küçük olmadıktan sonra primer onarılmaya müsait olmayan bir özellik taşır.

Olgu: Yaklaşık 1 ay önce araç içi trafik kazası sonrası sağ frontal bölgeden başlayan sağ pariyatel bölgeye kadar uzanan 15 cm'lik kesisi ile sağ frontal bölgede 2X2cmlikflep şeklinde eleve doku defekti olan hasta dış merkezde primer suture edildikten sonra polikliniğimize başvurdu. Hastanın sağ frontal bölgesindeki 2X2cmlikflep şeklinde eleve olan ve primer suture edilen alanın tam kat nekrotik olduğu izlendi.Hasta operasyona alındı ve nekrotik 2x2cmlik alan debride edildi.Nekrozun tam kat frontal kemik periostunuda içine aldığı görüldü. Debridman

sonrası hastanın frontal bölgesinde 2x2cmlik kemik açıklığı oluştu. Hastanın kemik açıklığını kapatmak için galea rotasyon flebi planlandı.Hastanın sağ frontal bölgeden sağ frontopariyatel bölgeye kadar uzanan 15 cmlik eski skar ile iyileşen sütur hattı kullanılarak yeni insizyon açıldı. Hastanın galeasından tabanı pariyatel bölgede olacak şekildegalea rotasyon flebi tasarlandı. Ciltaltı ve cilt uç uca gelecek şekilde sütureedildi.Galea rotasyon yapıldıktan sonra üzerine sağ supraklavikular bölgeden 2x2 cm'liktam kalınlıklı deri grefti inserte edildi tie-over baskılı pansuman ile hastanın takibi yapıldı.Hastanın takiplerinde komplikasyon gelişmedi. Hastanın tie-over pansumanı 5.gün açıldı ve greft alanlarının intakt olduğu görüldü.

Tartışma ve Sonuç: Skalp defektleri, skalpin içerdiği galea aponörotikanın esnemeye izin vermeyen yapısı nedeni ile çok küçük olmadıktan sonra primer onarılmaya müsait olmayan bir özellik taşır. Skalp defektlerinde sekonder iyileşme çok küçük ve yüzeyel defektlerde mümkün olmakta bu da uzun bir zaman almakta ve yara yerinin sekonder enfeksiyonlardan uzak tutmakla mümkün olmaktadır. Galeaaponörotikanın esnemeye izin vermeyen yapısı nedeni ile 3cm çapın altındaki defekler primer olarak kapatılabilir. Perikranyum veya fasya intakt ise cilt grefti kullanabilir.Skalpteki defektlerin kapatmanın kuşkusuz en kolay yolu transpozisyon ve rotasyon flepleri ve donör alanların da cilt grefti ile kapatılmasıdır.

Anahtar Kelimeler: Skalp defektleri,rotasyon flebi,galeal rekonstrüksiyon

Olgu 1 Postop



intra-op greft sonrası

Olgu 1 Postop 2. ay



hastanın post-op 2.ay görüntüsü

Olgu 1 Preop



intra-op galeal rotasyon

Olgu 1 Preop



pre-op ve debritman sonrası

P-036

Peroneal Arter Perföratör Flep İle Alt Ekstremite Distal 1/3 Defektlerinin Rekonstrüksiyonu

Tuba Avcı, Mehmet Nesim Güney,
İbrahim Uğur Budak, Yusuf İnan Nakipoğlu,
Muhammed Taha Toprak, Mehmet Fatih Akkoç

Dicle Üniversitesi Tıp Fakültesi,Plastik, Rekonstrüktif Ve Estetik Cerrahi Ana Bilim Dalı, Diyarbakır

Giriş: Plastik cerrahiye birçok katkısı olan Joe McCarthy, başarılı bir rekonstrüksiyonu, 'şekil ve fonksiyonun beraber restore edilip, defekti güvenilir bir yöntemle kapatırken donör saha deformitesinden de kaçınılması' olarak tanımlar. Alt ekstremite yumuşak doku defektleri için aksiyel tipte lokal fasyokutan flep seçenekleri sınırlıdır. Random patern flepler ise geniş defektler için kullanıldığında dolaşım problemi yaşamakta bu da kullanımlarını sınırlamaktadır. Bu sebeplerle serbest yumuşak doku flepleri alt ekstremite yumuşak doku defektlerinde altın standart olarak kullanılmış ve halende kullanılmaktadır. 1989 yılında Koshima ve ark. tarafından izole perforatör damarlardan beslenen "perforatör flep" kavramının ortaya çıkmasıyla kullanılmaya başlayan perforatör flepler, avantajları nedeniyle giderek daha popüler hale gelmeyebaşlamıştır. Ameliyat süresinin kısa olması, mikrocerrahi vasküler anastomoz gerektirmemesi, hastanın erken dönemde mobilize olması gibi avantajları nedeniyle perforatör flepler son dönemde serbest fleplere alternatif olmaya ve özellikle alt ekstremite yumuşak doku rekonstrüksiyonunda yeni bir seçenek olarak klinik pratikte kullanılmaya başlamıştır.

Amaç: Alt ekstremite doğumsal veya edinsel doku defektlerinin uygun şekil ve fonksiyonel onarımı, plastik cerrahinin temel konularındandır. Bu poster sunumunda rekonstrüksiyonu zor olan bu anatomik bölgenin(alt ekstremite distal 1/3) farklı tedavi yöntemlerini ve serbest flep ile rekonstrüksiyona alternatif çözüm metotlarını araştırdık, defektin lokalizasyonuna ve büyüklüğüne bağlı olarak tedavi algoritmasında perforatör fleplerin yerinin önemini vurguladık.

Olgu: 5 yaş erkek,ateşli silahla yaralanma sonrasında sağ ayak bileği çevresinde kemik ve tendon açıklığı mevcut olan yaklaşık 7x6 cmlik doku defekti olan hastaya peroneal arter perforatör flep ile rekonstrüksiyon planlandı. Operasyon genel anestezi altında yapıldı. El doppler ultrasoneşliğinde peronal arter perforatörleri işaretlendi. Defekt alanı için yaklaşık 7x6 cmlik flep tasarlandı. Propeller olarak kaldırılan flep defektif alana inserte edildi. Donör alan kısmi kalınlıkta deri grefti ile onarıldı.

Tartışma: Perforatör tabanlı lokal flepler, alt ekstremite rekonstrüksiyonlarında serbest fleplere göre daha yeni bir yöntem olup popülaritesi ve uygulanma sıklığı gittikçe artmaktadır. Serbest fleplerle karşılaştırıldığında lokal perforatör flepler bazı önemli üstünlüklere sahiptir. Lokal perforatör flepler, serbest flepler gibi mikrocerrahi teknik gerektirmez, böylelikle vasküler anastomozla ilişkili komplikasyonlara neden olmaz, ameliyat süresi daha kısadır ve hastanede uzun süreli yatış gerektirmez. Bunun yanında lokal perforatör flepler ile yapılan doku rekonstrüksiyonunda mükemmele yakın flep ve alıcı saha uyumu (deri rengi, yapısı ve cilt altı doku kalınlığı gibi) ve minimal donör alan morbiditesi de lokal perforatör fleplerin uygulama sıklığını arttırmaktadır.

Sonuç: Perforatör flepcerrahisi alt ekstremite yumuşak doku defektlerinin onarımında güvenilir, etkili bir yöntem olup travma sonrası erken dönemde de başarıyla uygulanabilir. Cerrahi tekniğin nispeten kolay olması, mikrocerrahi gerektirmemesi nedeniyle birçok plastik cerrah tarafından yaygın olarak uygulanabilir. Serbest doku aktarımının mümkün olamadığı durumlarda uzun süren granülasyon dokusu oluşumu ve deri grefti ile onarıma ihtiyaç bırakmadan hastanın daha kısa sürede iyileşmesine imkân tanır

Anahtar Kelimeler: Alt ekstremite rekonstrüksiyonu, Perforatör flep, Doku defekti

Olgu 1 Postop

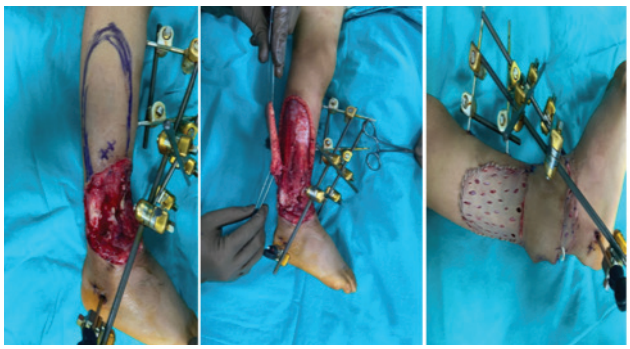

intra-op flep elevasyonu ve adaptasyonu

Olgu 1 Postop 2. ay

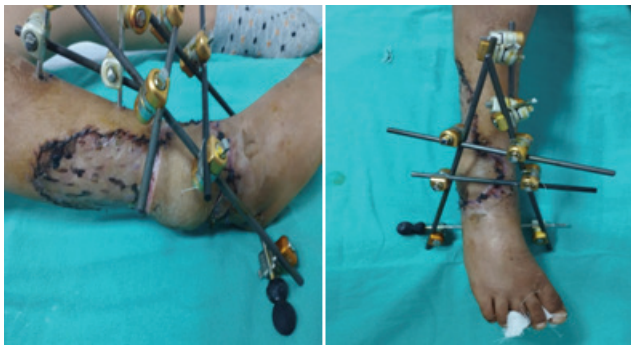

yara yerinin post-op 1. ay görüntüsü

Olgu 1 Preop

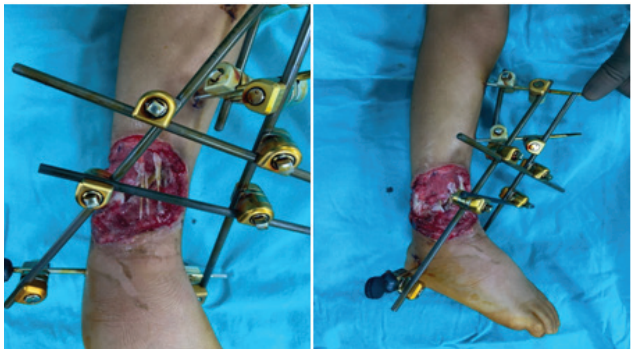

Pre-op doku defekti

P-037
Yanığa Bağlı Sindaktili

Nuh Arven, Servan Dağ, Mahmut Can Karatoprak, Baran İşleyen, Serkan Erbatur

Dicle Üniversitesi, Plastik, Rekonstrüktif Ve Estetik Cerrahi Ana Bilim Dalı

Volkan Özel, BerkTahhan, Ali Haydar Cinbaş, Servan Dağ, Nuh Arven, Mehmet Fatih Akkoç

Dicle Üniversitesi Plastik, Rekonstrüktif ve Estetik Cerrahi Anabilim Dalı

Giriş: Sindaktili birbirine bitişik parmakların ayrılma kusurudur. Elde en sık görülen konjenital anomalilerinden birisidir. 2000-3000 doğumda biraz görülmesine karşın kısmi sindaktililerin medikal tedaviye başvurmaması nedeniyle gerçek görülme sıklığı net bilinmemektedir.

Genellikle tek başına görülen anomalidir ancak otozomal dominant hastalığın bir parçasıda olabilir. Apert's sendromu, Timothy sendromu, Poland's sendromu gibi sendromlarla birlikte görülebilir.

Görülme sıklıkları orta-yüzük parmak arasında (%50), yüzük-serçe parmak arasında(%30), işaret-orta parmak arasında (%15), baş parmak-işaret parmağı arasında (%5) şeklindedir.Klinik ve radyolojik bulgulara göre sınıflandırılır. Web aralığının birleşen kısmı (kısmi-tam), kemik birleşiminin varlığı (basit-karmaşık) ve/veya eşlikeden kemik anomalileri (karmaşıklaşmış) olarak gruplandırılabilir. Kemik, damar ve sinir yapılarının durumu kesin olarak ancak cerrahi sırasında görülebilsede genellikle karmaşıkvakalara damar-sinir anormallikleride eşlik etmektedir. Burada konjenital anomalinin dışında nadir olarak görülen yanığa bağlı oluşan inkomplet bir sindaktili olgusu sunulacaktır.

Olgu: Olgumuzda 25 yaşında 3 ay önce kaynar su ile temas bağlı yanık sonrası 3.ayda 2 ve 3. web aralığında sindaktili gelişmesi nedeniyle polikliniğimizebaşvurdu. Yapılan fizik muayenede sağ el 3.ve 4. Parmak arasıda inkomplet sindaktilive 2. Parmakta kontraktür gözlendi. Her parmağın hareketi, kemikmimarisi, duyu-dolaşım muayeneleri ayrıntılı olarakincelendi. Hasta lokal anestezi altında opere edildi. Hastadaki mevcut sindaktili için dorsalde ve volarde web aralığı oluşturmak amacıyla flep çizimleri yapıldı. Parmakları ayırmak amacıyla zig-zag insizyonların çizimi yapıldı. Nörovasküler yapılar korunarak insizyon sonrası flepler kaldırıldı. Ayırma işlemi tamamlandı. İkinci parmaktaki kontraktür için zig-zag insizyon çizimleri yapıldı. İnsizyon sonrası flepler kaldırıldı. Flepler uygun yerlere yerleştirildikten sonra kalan alanlara inguinal bölgeden alınan tam kalınlıkta deri greftleri inserte edildi ve kısa kola tel uygulandı. Operasyon sonrası yapılan takiplerde parmakların duyu-dolaşım bulguları ve motorfonksiyonları doğal gözlenip ek komplikasyon gözlenmedi. Birinci ay sonunda fizik tedavi süreci başlanan hastaların operasyon sonrası 2. 3. 6. ve 10. ay kontrolleri yapıldı.

Tartışma: Toplumumuzda sıklığı tartışmasız fazla olan sindaktilinin; maksimum parmak fonksiyonu elde edilmesi, kavrama hareketinin arttırılması, açısal şekil bozukluklarının giderilmesi gibi başlıca sebeplerle rekonstrüksiyonu yaygınve yüz güldürücüdür. Cerrahizamanı, elin gelişimi ve anestezi koşulları nedeni ile 6. Aydan önce planlanmaz. Kabaca 6.-12.Ayarasında planlaması yapılan bu operasyonlar hastanın ek hastalık ve klinik durumuna göre, diğer parmakların etkilenme durumuna göre öne çekilebilir veya ötelenebilmektedir. Hastaların operasyon öncesinde ayrıntılı fizik muayenelerinin yapılması, görüntüleme yöntemleriyle kemik yapının değerlendirilmesi ve ilgili klinik branşların görüşlerinin alınması önem arzeder. Operasyonun en önemli amaçları anatomik bir web aralığı oluşturulması, parmak fonksiyonlarının kazandırılması-arttırılması ve parmak pulpa yapısının doğal görünümüne sahip olmasıdır. Web aralığı kapanması, greft kaybı, hipertrofikskar hatta nadirde olsa parmak kaybına kadar gidebilen çeşitli komplikasyonlar görülebilir. Operasyon sonrası yarabakımı, hareketlerin 3-4 hafta sonra kademeliolarak arttırılması bu parmakların uzun dönem beklenti ve fonksiyonlarını etkilemektedir.

Sonuç: Sindaktili vakalarının cerrahisinde oldukça yüz güldürücü ve tatmin edici sonuçlar mevcuttur. Unutulmamalıdır ki beyin elden daha zekidirve küçük çocuklar bu parmaklarla büyük işler başarabilir.

Anahtar Kelimeler: yanık, sindaktili, web aralığı

OLGU



Vaka Fotoğrafları



Sindakitili Ayrılması İçin Çizimler

Vaka Fotoğrafları



Sindakitili Ayrilmasi İçin Çizimler

P-038

ASY Sonrası Sağ İnfraklaviküler Bölgede Plevra Açıklığı Mevcut Defektinin İMAP Flebi İle Rekonstrüksiyonu

Yusuf İnan Nakipoğlu, Mehmet Nesim Güney, İbrahim Uğur Budak, Mehmet Bayram, Mehmet Fatih Akkoç

Dicle Üniversitesi Tıp Fakültesi,Plastik Cerrahi Ana Bilim Dalı, Diyarbakır

Giriş: Internalmammarianarteri ve ven perforatörlerine dayanan deri flepleri, baş ve boyun rekonstrüktif cerrahları için yenilikçi bir çözüm haline gelmiştir. Üst göğsün perfüzyonu güvenilirdir ve donör saha morbiditesi çok az olan veya hiç olmayan mütevazı boyutlu fleplere izin verir.İç meme arteri perforatör (IMAP) flepleri ile yapılan yeniliklerin kökeni de rekonstrüktif meme cerrahisinden gelmektedir.

Olgu: 39 yaşında erkek hasta.Yaklaşık 1 ay önce asy sonrasında sağ infraklaviküler bölgede 5x5 cm'lik akıntılı kosta yapılarının izlenmediği plevra açıklığının mevcut olduğu defekti bulunan hasta intra-op göğüs cerrahisi tarafından konsulte edildi. Yara yeri debritmanı yapılan hastanın 5x5 cm'lik defekti için IMAP flebi ile rekonstrüksiyon düşünüldü. Per-operatif el Doppler USG ile sağ taraf 2-3.intercostal boşlukta internalmammarian arter perforatörlerinin yerleri tespit edildi. Uygun çizimler yapıldı, insizyon sonrası flepsubfasiyal plandan eleve edildi. Eleve edilen flep uygun şekilde döndürüldükten sonra flep gergin olmayacak şekilde defekt alanına adapte edildi. Dönor alan primer süture edildi. 1 adet dren yerleştirildi. Dren 3. Günde çekildi ve hasta 6. günde taburcu edildi. Takiplerinde komplikasyon görülmedi. Aşagıdaki görüntüler hastanın per-operatif doku defektinin IMAP flep ile rekonstrüksiyonunu göstermektedir.

Tartışma ve Sonuç: IMAP flebi; düşük dönor alan morbiditesinin olması, sabit ve güvenilir vasküler anatomisi olması, serbest flep seçeneklerine kıyasla anastomoz ihtiyacının olmaması, ameliyat süresinin kısalığı ve hastanede yatış süresinin kısa olması, kolaylıkla eleve edilebilmesi, ince ve esnek olması nedeniyle özellikle komorbid durumları olan hastaların baş ve boyun rekonstrüksiyonunda rahatlıkla uygulanabilmektedir.

Anahtar Kelimeler: IMAP flep, göğüs ön duvarı rekonstrüksiyonu

Olgu 1 Postop

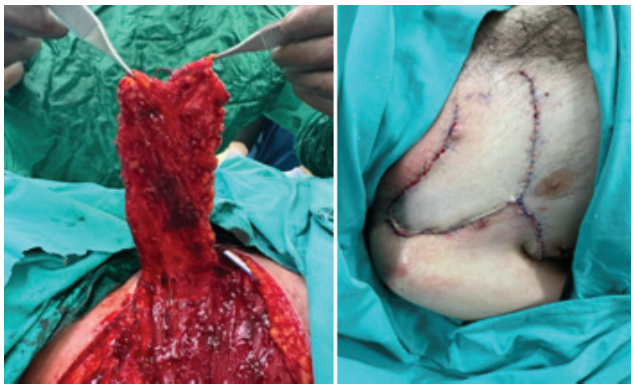

intra-op flep elevasyonu ve adaptasyonu

Olgu 1 Preop

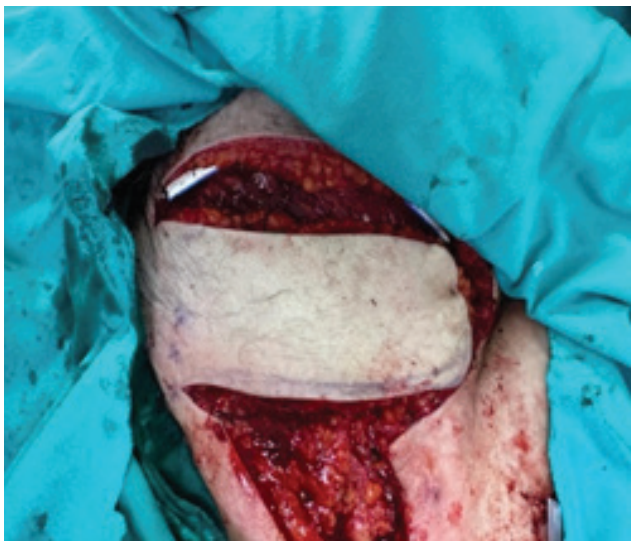

intra-op flep diseksiyonu ve yara yerine insert görüntüsü

Olgu 1 Preop



preop yara yeri görüntüsü

P-039
Elde Schwannom

Muhammed Taha Toprak, Tuba Avcı,
Mehmet Nesim Güney, İbrahim Uğur Budak,
Mehmet Fatih Akkoç

Dicle Üniversitesi Tip Fakültesi,Plastik Cerrahi Anabilim Dali, Diyarbakır

Giriş: Schwannoma periferik sinirdeki schwan hücrelerinin anormal büyümesinden kaynaklı iyi huylu tümörlerdir. Sıklıkla ekstremitelerin baş boyun ve fleksör yüzünde görülürler. Tüm el tümörlerinin %1 -2'sini oluştururlar. Genellikle ulnar sinir ile ilişkilidir. Sıklıkla 30-60 yaş arasında görülür. Tipik olarak sessiz büyüyen, izole, çapı 3 cm'i geçmeyen tümörlerdir. Tipik tanı manyetik rezonans görüntüleme ve biyopsi ile konulur.

Olgu: 38 yaşında erkek hasta yaklaşık 13 aydır ağrısız yavaş büyüyen kitle nedeniyle başvurdu. Yapılan fizik muayenede sağ el 5. metakarpal bölgede anterıor ve laterale uzanım gösteren yaklaşık 4*3 cmlik sınırları düzgün ciltten kabarık kitle gözlendi. Duyu, dolaşım ve motor muayenesi doğal izlendi. Radyolojik tetkikler neticesinde schwannoma ve dev hücreli tümör ön tanılarıyla lokal anestezi altında uygun çizimler ve insizyon sonrası sarımsı kapsüllü kitle eksize edildi. Kitle histopatolojik incelemeye gönderildi. Schwannoma tanısı konuldu. Operasyon sonrası kontrollerde komplikasyon ve nüks izlenmedi.

Tartışma: Schwannomlar bening nadir görülen periferik sinir tümörleridir. İzole sert kitleler olarak ortaya çıkarlar. Aşırı büyüme bası semptomların ortaya çıkmasına yol açar. Semptomların ortaya çıkması ortalama 25-35 ay arası sürer. Schwannoma vakalarında hem boyut hem uzun geçmiş; ameliyat öncesi nörolojik defektlerin daha yüksek derecede olmasıyla ilişkilendirilmiştir. Semptomatik schwannomların ve takipte büyüme gösterenlerin cerrahi eksizyonu en etkili yöntemdir. Hastalık kontrolsuz ilerleyerek aşırı tümör büyümesine, ciddi şekil bozukluğuna,metastatik yayılıma ve ölüme neden olabilir.

Anahtar Kelimeler: elde schwannoma, dev hücreli tümör, eksizyon

Schwannom

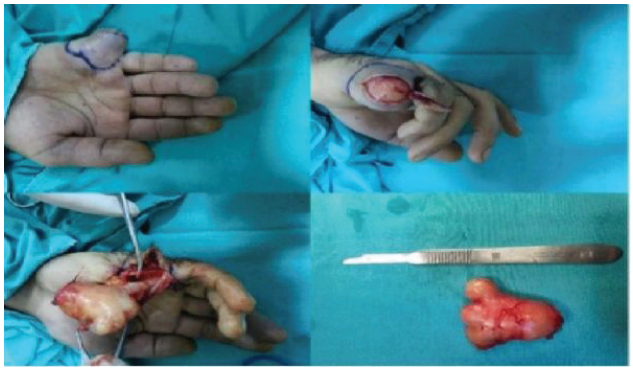

P-040
Distal Falanks Bazis Fraktürlerinde İshiguro Yöntemi ile Fiksasyon

Alı Haydar Cınbaş, Mehmet Bayram, Berk Tahhan,
Feryal Tunç, Yusuf İnan Nakipoğlu,
Mehmet Fatih Akkoç

Dicle Üniversitesi Tıp Fakültesi, Plastik Rekonstrüktif ve Estetik Cerrahi,Diyarbakır

Giriş ve Amaç: Mallet Finger,el ve el bileği yaralanmalarındaki tüm tendinöz lezyonların %5,6'sı özellikle el sporları yapanlarda elin çok yaygın bir yaralanmasıdır. Yaralanma, distal interfalangeal eklemin distal falanksın kemik avulsiyonuna ve bunun sonucunda terminal ekstansör tendon kinematiğinin kaybına yol açan zorlanmış bir fleksiyonunun sonucudur. En sık etkilenen parmaklar ulnar taraf parmaklarıdır (orta, yüzük ve küçük parmak). Genellikle genç ve orta yaşlı erkeklerde görülür. Wehbe ve Schneider sınıflaması (WS) MF'yi 3 tipe ayırır ve her bir tipi de 3 alt tipe ayırır. Tip 1'de subluksasyon yoktur, tip 2'de subluksasyon mevcuttur ve tip 3'te kırık distal falanksın tamamını kapsar. Alt tipler kırık parçasının boyutlarını ifade eder: A - fragman boyutu distal falanksın eklem yüzeyinin üçte birinden azdır, B - fragman boyutu eklem yüzeyinin üçte biri ile üçte ikisi arasındadır ve C - fragman boyutu üçte ikiden fazladır. Bugüne kadar literatürde tedavi kararı için çoğu vakada konservatif tedaviyi öneren ve atelleme ile subluksasyonun azaltılamadığı hastalar için cerrahi önerilmektedir.

Gereç - Yöntem: 42 yaş erkek hasta künt travma sonrası sol el D2 distal falanks bazisi EDC tendon sonlanma yerinde fraktür sonucu mallet finger gelişmesi nedeniyle acil servisimize başvurdu. Hastaya yapılan fizik muayenede sol el D2 DIF ekleminde ekstansiyonda kısıtlılık izlendi. Hasta aksiller blok altında operasyona alındı. Fraktür hattı için ishiguro yöntemine uygun olacak şekilde 2 adet k-tel ile redüksiyon sağlandı.Post operatif kontrol iki yönlü el grafisinde redüksiyon izlendi. Hastaya kısa kol atel uygulanarak takibe alındı.

Bulgular: Operasyondan 30 gün sonra K-tel çekildi. Kontrol grafide redüksiyonun sağlandığı ve parmak postürünün doğal olduğu izlendi. Hastaya fizik tedavi başlandı.

Tartışma ve Sonuç: Mallet Finger klinik uygulamada sıklıkla görülen, elin çok yaygın bir yaralanmasıdır.

Tedavisi konservatif olabilir, ancak yer değiştirmiş kırık ve/veya eklem yüzeyinin 1/3'ünden daha büyükbir dorsal kemik parçası olması durumunda cerrahi yönetim her zaman düşünülmelidir. Perkütan teknikler arasında,uygun vakalarda Ishiguro yöntemi akla gelmelidir.

Anahtar Kelimeler: ishiguro, ekstansiyon blok yöntemi, mallet finger

Pre-op Post-op Görüntüler



A-B pre-op C-D post-op

P-041

5. Parmakta Sıradışı Frost Yanık Nedeniyle Revaskülerizasyon

İbrahim Uğur Budak, Mehmet Nesim Güney, Muhammet Taha Toprak, Volkan Özel, Mehmet Fatih Akkoç

Dicle Üniversitesi Tip Fakültesi,Plastik Cerrahi Ana Bilim Dali,Diyarbakır

Giriş: Parmak amputasyonlarında replantasyon altın standart tedavidir. İlk başarılı parmak replantasyonu 1965 yılında Komatsu ve Tamai tarafından gerçekleştirilmiştir. Mikrocerrahi ve mikroskopların gelişmesiyle birlikte geçmişte yapılması imkansız görülen amputasyonlar replante edilebilmektedir. Parmak replantasyonu zaten zor bir cerrahi iken ampute olan parmağın saklanma koşulları dahil birden fazla olumsuz faktör olması cerrahide daha fazla güçlüğe sebep olabilmektedir. Bu yazıda opere ettiğimiz bir hastada elde ettiğimiz tecrübe ışığında cerrahi başarıyı arttırmak için takip ve tedavide yapılması gerekenler tartışılacaktır.

Olgu: 28 yaş erkek hasta sol el 5. parmağını motorlu testereye temas ettirmesi sonucu 5. parmağının subtotal amputasyonu şikayeti ile travmadan 16 saat sonra acil servise başvurdu. Hastaya yapılan fizik muayenede sol el 5.parmağı volarden zon 2 seviyesinde dorsalden zon 3 seviyesinde sadece fleksör dijitorum profundus tendon tutanı olan subtotal ampute olduğu görüldü. Parmak dolaşımının olmadığı izlendi. Hastaya çekilen el grafisinde sol el 5.parmak distal falanks proksimalinde fraktür hattı izlendi. Hastanın parmağının soğuk spanç ve buz ile sarıldığı bu yüzden frost yanığı oluştuğu gözlendi. Hasta genel anestezi altında opere edildi. Tüm replantasyon cerrahisi x10 büyütme özelliği olan mikroskop eşliğinde yapıldı. Subtotal parmak öncelikle steril rifocinli serum fizyolojik ile yıkandı. Hastada iskemi süresinden zaman kazanma amaçlı olarak cerrahi öncesi hazırlık işlemleri devam ederken subtotal ampute parmak mikroskop eşliğinde eksplore edildi. Hastaya yapılan eksplorasyonda bilateral dijital arterin total kesik olduğu,ulnar taraflı dijital sinirin sağlam olduğu,radial taraflı dijital sinirin total kesik olduğu izlendi. Eksplorasyonu takiben hastanın parmak dolaşımının bozulabileceğinden dolayı kemik fraktürü için kemik fiksasyonu yapılmadı.Hastanın ekstensör tendon tamirleri 4.0 polidiakson ve propilen dikişlerle yapıldı. Dijital arter tamiri 10.0 naylon dikişlerle yapıldı. Volar ve/veya dorsal ven tamirleri yapıldı. Genel prensip olarak 1 artere karşılık 2 ven onarımı yapıldı. Hastanın postoperatif 2. günden sonra yüzeyel cilt nekrozları oluşmaya başladı. Postoperatif 10. günde yüzeyel cilt nekrozları debride edildi. Debridman sonrası parmak sekonder iyileşmeye bırakıldı.

Tartışma: Parmak replantasyonunda başarı birçok değişkene bağlıdır. Yaralanma şekli, yaralanma bölgesi, kopan parmağın saklanma koşulları, hastanın eşlik eden hastalıkları, alışkanlıkları, cerrahi tecrübe ve beceri, ameliyat sonrası bakım ve takip gibi birçok faktörden etkilenebilir. İyi bir bilgi birikimi, deneyim ve dikkatli cerrahi ile parmak amputasyonları başarıyla replante edilebilir.

Anahtar Kelimeler: Amputasyon, Parmak replantasyonu, Anastomoz Ve Sütür teknikleri

Intraop





Postop 4. Gün

Postop 10. Gün



Postop 10. Gün

Postop 4. Ay



Postop 4. Ay

Postop 4.Gün

P-042
Tendon Grefti

İbrahim Uğur Budak, Mehmet Nesim Güney, Tuba Avcı, Muhammed Taha Toprak, Mehmet Fatih Akkoç

Dicle Üniversitesi Tip Fakültesi, Plastik Cerrahi Anabilim Dalı, Diyarbakır

Giriş: Fleksör tendon onarımlarının yaklaşık %5 -10'u büyük defektler nedeniyle veya rüptür nedeniyle onarımı başarısız olduğundan tendon rekonstrüksiyonuna ihtiyaç duyulur. Palmaris longus tendon rekonstrüksiyonu için en yaygın donör tendon kaynağıdır. Tendon onarımı sonrası tendon instabilitesini sağlamak amacıyla intraop veya preop pulley hasarında pulley rekonstrüksiyonuna ihtiyaç duyulur. Bu amaçla instabilİteyi sağlamak için A1-A2-A3-A4-A5 pulleyleri arasından en önemli olan A2 ve A4 pulley onarımı yapılmalıdır

Olgu: 17 yaş erkek hasta tarafımıza kapalı travma sonucu sağ el 5. falanksta hareket kusuru elde fonksiyon azalması nedeniyle başvurdu. Hastaya yapılan fizik muayenede sağ el 5. falanksta fleksiyon kusuru gözlendi. Duyu ve dolaşım muayenesi doğal izlendi. Aksiller blok altında yapılan eksprolasyonda 5. falanksta fleksör digitorum profundusun volar yüzde zon 3 seviyesinden, zon1 seviyesine kadar 5 cmlik tendon kaybının olduğu gözlendi. Tendonun uç kısımlarının kontrakte olduğu gözlendi. Uç kısımlar eksize edildi. El bileğinde volar yüzde uygun insizyon sonrası sağ el palmaris longus tendonundan 10 cmlik tendon grefi alınıp ikiye katlandı 5 cmlik bir greft oluşturuldu. Greft fleksör digitorum profundus tendonunun distal ve proksimal kısımlarına modifiye kessler yöntemine uygun olarak core epitendinöz süture edildi. Eklem instabiltesini sağlamak amacıyla ilk 7 gün immobil takip edildi. 7. günde hastaya pasif hareketler uygulandı. Hasta 10. günde taburcu edildi. Kleinert ateli uygulandı. Yakın takibi yapılan hastaya fizik tedavi poliklinik konsültasyonu istenildi. Fizik tedavi ve egzersiz önerileri sonucu fleksiyon kusuru postop 1. ayda giderildi.

Tartışma ve Sonuç: Primer tendon onarımı kesi sonrası en geç 3 hafta sonrasına kadar mümkündür. Spontan fleksör tendon yaralanması zamanında teşhis ve tedavi edilmelidir. Olası yaralanmaları önlemek için patolojik süreçler araştırılmalıdır. Ultrason ve manyetik rezonans görüntüleme ile takip edilmelidir. Tendon transferi sonrası

hastalar en az 3 hafta yakın takip edilmelidir. El bileği 0-30 derece metakarpofalangeal eklem 30-60 derece fleksiyonda olacak şekilde atel uygulaması yapılmalıdır. Operasyon sonrası hızlı mobilİzasyon ile (kleinert ateli) rüptür ve tenoliz oranında azalma sağlayacaktır. Postoperatif yara izi, fibröz tendon kılıfı varlığı ve sinir hasarının boyutu greft başarısı açısından değerlendirilmelidir.

Anahtar Kelimeler: fdp tendon yaralanması, greft, palmarıs longus

Intraop





postop 5.gün



P-043
Parsiyel kulak kesilerinde replantasyon

Volkan Özel, Mahmut Can Karatoprak, Servan Dağ, Baran İşleyen, Nuh Arven, Mehmet Fatih Akkoç

Dicle Üniversitesi,Plastik, Rekonstrüktif Ve Estetik Cerrahi Ana Bilim Dalı

AİTK Sonrası Totale Yakın Kulak Amputasyonu

Giriş: Parsiyel kulak defektlerinin tedavisi plastik cerrahinin uğraştığı hassas konuların başında gelir. Konjenital sebepler, tümör, travma, enfeksiyon, yanık ve donma nedeni ile kulakta oluşabilecek defektlerin onarımı oldukça zordur. Yüzün kozmetik bir parçası olan kulağın normal bir fonksiyon ve estetik bir yapıya sahip olması için hem inceve uygun şekilli bir kıkırdak yapıya hemde ince ve uygun renkteki bir deri örtüsüne ihtiyaçvardır. Kulak defektlerinin tedavisinde; defekte neden olan etken, defektin lokalizasyonu, boyutları, etraftaki derinin ve kıkırdak dokusunun durumu gözönünde bulundurulmalıdır. Rekonstrüktif cerrah hayal gücünü kullanarak ve planlamayı etkileyen bu özellikleri dikkate alarak tedaviyi gerçekleştirebilir. Kulağın yalnız deri bölümünü içeren defektler primer onarım, greftleme, lokorejional flepler ile onarılabilir. Kulağın hemderi hemde kıkırdağını içeren küçük boyuttaki defektler primer onarım veya karşı kulaktan alınan kompozit greftler ile tedavi edilebilir. Orta büyüklükteki deri ve kıkırdak defektleri (genellikle kulağın ¼ ü ve daha fazlasını içeren) ise kondrokütanöz flepler ve ya kartilaj grefti ilebirlikte lokoregional flepler ile onarılabilir. Ayrıca son zamanlarda orta büyüklüklerdeki defektler için karşı kulaktan alınanserbest kartilaj ve deri içeren flepler kullanılmaya başlanmıştır. Büyük boyutlardaki defektler için (genellikle kulağın yarısından fazlasını içeren) ise kulağın kayıp olan kıkırdak çatısı ile uyumlu bir çatıya ve lokorejional fleplere ihtiyaçvardır.

Olgu: 42 yaşındaerkek hasta aitk sonrası sonrası acil servisten tarafımıza sol kulak helixtenlobüle doğru uzanım gösteren oblik seyirli 3 cmlikparçalı,crush,defektif kesi ile danışıldı. Yapılanfizikmuayenede sol kulak sadece helixsuperiordacilt tutanı olan lobülün üst sınırına kadar uzanım gösteren totale yakın amputasyon izlendi.Hastanın kesi yerinden yapılan eksplorasyondapostaurikular arterin kulak heliksine verdiği dalı total kesik izlendi.Hasta diğer bölümler tarafından değerlendirildi herhangi ek bir travma düşünülmeyen hasta acil operasyona alındı. Mikroskop kullanılarak 10/0 nylonsütur ile mikrocerrahi tekniklerine uygun olarak postaurikular arterin kulak heliksine verdiği dalı onarıldı.Milking testi ile geçiş kontrol edildi. Kıkırdak üç boyutlu yapıyı olabildiğince oluşturacak şekilde 4-0 pdssütur ile onarıldı.cilt 4-0 prolensütur ile onarıldı.hastanın yapılan takiplerinde ilk 2 gün flep dolaşımları venöz yetmezlikte görüldü.4.gün flep dolaşımların iyi olduğu gözlendi. Kulak üç boyutlu yapısının eski kulak yapısına yakın olduğu görüldü.1-3-4- ve 5.haftalarda yapılan seri kontrollerde hastanın sol kulak dolaşımlarının iyi olduğu izlendi.

Tartışma: Vücutta ampute kısmın yerine dikilmesinde en zorluk çekilen bölge kulaktır. Kulak ampütasyonlarının büyük çoğunluğu düz kesiden ziyade koparma ve ezme şeklinde meydana geldiğinden mikrovasküler anastomoz için uygun arter ve ven bulmayı son derece zorlaştırmaktadır. Pennington tarafından kulak replantasyonunun tarif edildiği 1980'den beri elde edilen tecrübelere göre ampute parçada replantasyon için uygun damar bulunsa bile mikrovasküler anastomoz sonrası başarısızlık oranı son derece fazladır. Bunun nedeni olarak kulak venlerinin çok küçük çaplı olması ve akımın çok yavaş olması olarak açıklanmaktadır. Ama

yine de ampute kulak parçasında anastomoz için uygun damar bulunduğunda, başarısız olma ihtimalinin yüksek olmasına rağmen mikrovasküler anastomoz denenmelidir.

Sonuç: Total kulak amputasyonlarında mikrocerrahi başarı şansı oldukça düşük olsada klinik tecrübelerimize göre parsiyel kulak amputasyonlarında mikrocerrahi şansı daha yüksek izlenmiş ve yüz güldürücü sonuçlar elde edilmiştir.

Anahtar Kelimeler: Kulak Amputasyonu, Mikrocerrahi, Kulak Rekonstrüksiyonu

Olgu



postop 2.ay

Olgu



postop görüntü
Olgu



P-044
İkinci Parmaktaki Geniş Defektin Kasık Flebi İle Rekonstrüksiyonu

Mehmet Nesim Güney, Tuba Avcı, İbrahim Uğur Budak, Muhammed Taha Budak, Serkan Erbatur

Dicle Üniversitesi Tıp Fakültesi,Plastik, Rekonstrüktif Ve Estetik Cerrahi Ana Bilim Dalı, Diyarbakır

Giriş-Amaç: El ve önkoldaki yüksek enerjili travmalar sonucu ortaya çıkan kompleks yumuşak doku defektlerinin büyük bir bölümü trafik veya iş kazaları sonucu meydana gelmektedir. Elin ezilme yaralanmaları eldeki birçok yapıya zarar veren, doku defekti oluşturan, devaskülarizasyon ve ampütasyona sebebiyet veren yaralanmalardır.Özellikle damar,sinir, tendon ve kemik açıklığının olduğu yumuşak doku defektlerinde, bu yapıların mümkün olan en kısa zamanda yumuşak, ideal kalınlıkta, harekete izin veren bir flep yardımıyla kapatılması gerekmekte olup lokal flepler, serbest fleplerveya pediküllü uzak flepler tasarlanabilir.

Olgu: 53 yaşında erkek hasta sağ el 2.parmağını taş arasında sıkıştırması sonucu acil servisimize başvurdu. Hastaya yapılan fizik muayenede 2.parmağının proksimal interfalengeal eklem seviyesinden başlayan degloving tarzında yaralanma izlendi.Hastanın 2.parmağında fleksiyon ve ekstansiyon hareketinin doğal olduğu görüldü. Hastaya çekilen el grafisinde fraktür hattına rastlanılmadı. Hasta 1 hafta süreyle antibiyoterapi ve pansuman ile takip edildikten sonra yumuşak doku rekonstrüksiyonu için kasık interpolasyon flebi (tüp kasık flebi) plandı.Sağ el 2.parmaktaki 4x3 cmlik yumuşak doku defekti için sağ inguinal bölgeden 4x5 cmliksuperfisiyalsirkumfleksiliak arter tabanlı interpolasyon flebieleve edildi.Flep sağ el 2. parmağın volar ve dorsal yüzünü tendon,damar ve sinir

yapılarını örtecek şekilde inserte edildi.Flep 3 hafta sonra donör alandan ayrıldı.

Tartışma ve Sonuç: Ele yüksek enerjili travmaları sonrası yumuşak doku kaybı ile birlikte parmak amputasyonları, kemik kırıkları, eklem, tendon veya nörovasküler yaralanmalar da tabloya eşlik edebilir. Bu bölgelerdeki yumuşak doku defektlerinin onarımında en önemli prensip; bu tür vital yapıların mümkün olan en kısa zamanda yumuşak, ideal kalınlıkta, harekete izin veren bir flep yardımıyla kapatılmasıdır. Elin kompleks yumuşak doku defektlerinin onarımında lokal flepler yetersiz kalmaktadır. Bu durumda en iyi seçenek serbest veya pediküllü uzak

Bulgular: Hastada postop herhangi bir komplikasyon gelişmemiş olup 5.günden sonra delay uygulanmaya başlandı.Flep 16.günde donör alandan ayrıldıktan sonra hastaya fizik tedavi uygulandı fleplerdir.

Anahtar Kelimeler: Groin flep, el defektlerinin rekonstrüksiyonu, pediküllü flep

Olgu 1 Postop



post-op flep adaptasyonu

Olgu 1 Postop



intra-op flep donör alanının primer kapaması

Olgu 1 Postop



intra-op flep elevasyonu

Olgu 1 Preop



pre-op d2 parmaktaki doku defekti

P-045
Distal falanks bazis fraktürlerinde pull-out

Mahmut Can Karatoprak, Yusuf İnan Nakıpoğlu, Ahmet Tuncer Taşçı, Baran İşliyen, Mehmet Fatih Akkoç

Dicle Üniversitesi,Plastik, Rekonstrüktif Ve Estetik Cerrahi Ana Bilim Dalı

Giriş: Fleksördijitorum profundus'un (FDP)sonlanma yerinden kopması ve distalfalanksınvolar tabanının eşzamanlı kırılması sonrası,tip IVFD Pavulsiyonu olarak adlandırılan durum için çeşitli cerrahi tedavi yöntemleri rapor edilmiştir. Eş zamanlı olarakFDP tendonunun yeniden bağlanmasıve avülse kemik parçasının sabitlenmesi ihtiyacı, bu yaralanmanın tedavisini zorlaştırmaktadır. Cerrahlar bir gömlek düğmesi üzerine çekilen bir dikiş kullanılarak cerrahi bir onarım tekniği tanımladılar.

FDP yerleşimine göre dört tipavülsiyon yaralanması tanımlanmıştır.

Tip I, tendonun avuç içine geri çekildiği bir avülsiyondur. Tip II avülsiyonda tendon proksimalinterf alangeal (PIP) eklem seviyesine kadar geri çekilir. Tip III yaralanmada tendon A4-pulleyin ötesine çekilmez.TipI V, distalfalanksın volar tabanınına vülsiyon kırığı ile eşzamanlı olarak FDP'nin sonlanma yerindeki avulsiyonudur

TipI VFD Pavülsiyonu, geniş bir tedavi yelpazesine sahip, nadir görülen bir yaralanmadır. Cerrahlar, parçayı ve tendonu aynı anda sabitlemek için pull-out sütür ile cerrahi bir onarım tekniği kullanabilirler.

Olgu: 45 yaşında erkek hasta 4 gün önce elini kapıya sıkıştırma sonrası polikliniğimize ağrı ve hassasiyet ile başvurmuş. Yapılan fizik muayenede sağ el 5. parmakta dif ekleminde fleksiyon kusuru gözlenmiştir. Radyolojik görüntülemede sağ el 5. parmakta distal falanksbazisinde deplase parçalı fraktür hattı izlenmiştir. Hastanın distal falanksbazisinin hem dorsalden hem de volarden kırık olması nedeniyle mini-plak vida yapılmadı. Hasta operasyona alınıp skopi altında 1 adet K-tel geçildikten sonra 5. parmakvolar yüzüne Z insizyonu ile nörovasküler yapılar korunarak yapılan eksplorasyonda, fdp tendonu insersiyo noktasında avülsiyon tarzında yaralandığı gözlenmiştir. Pull-out süturu atılıp fdp tendonu sonlanma yerine inserte edildi. Hastanın eli kısa kol atele alındı. Hastanın postop kontrollerinde yapılan fizik muayeneler ve radyolojik görüntülermelerde fraktür hattının ve fdp tendon muayenesinin doğal olduğu gözlendi.

Tartişma: Tip I VFD Pavülsiyonu nadirdir ve cerrahi tedavi teknikleri konusunda fikir birliği yoktur. Fraktürü ve tendonu aynı anda sabitlemek için pull -out tekniğinin kullanılması hem kırığın hem de tendon insersiyosunun rijitfiksasyonu ve erken hareketi için çok önemlidir. Kortikalvida, K-telleri, çekme telleri ve mini plakfiksasyonu dahil olmak üzere çeşitli kırık tespit yöntemleri biyomekanik açıdan karşılaştırmalı bir çalışması yapılamamıştır. Ancak tip I VFDP yaralanmasında bu tespit yöntemleri rapor edilmiştir.

Sonuç: Tip I VFDP avülsiyonu tipi yaralanmalarına distal falanks fraktürlerinin eşlik ettiği durumlarda pull-out yönteminin postoperatif erken dönemde mobilizasyon sağlaması, rijid fiksasyon sağlaması ve tekrardan çekilme ve çıkarılma durumunda zorlanma olmaması açısından diğer tedavi yöntemlerine üstünlüğü mevcuttur.

Anahtar Kelimeler: Jersey Finger, Pull Out, Fdp Tendon Avülsiyonu

Olgu

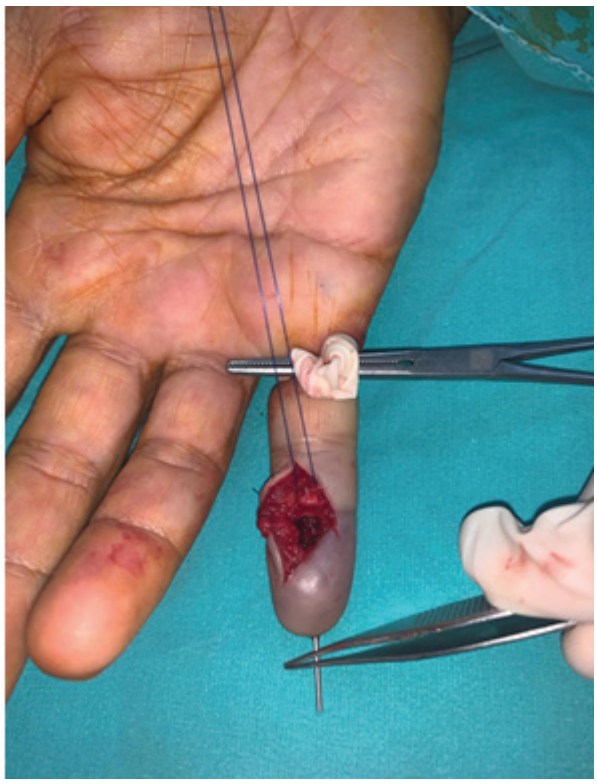

intraop

Olgu



postop

Olgu



preop

alanlarına inserte edildi.Dönor sahalar inguinal bölgeden alınan tam kalınlıklı deri grefti ile onarıldı.D4 subtotal amputasyon primer süture edildi.Yaklaşık 3 hafta sonra flepler ayrıldı.Takip sonrasında komplikasyon izlenmedi. Bulgular: Flep olarak komşu parmağın dorsumu kullanıldı. Flep amacıyla kaldırılan bölgeye greft kullanıldı. Greft yapılan olgularda donör bölge olarak inguinal bölge seçildi.Hastanın greft alanlarına tie-over pansuman yapıldı.5.günde açılıp greftlerin intakt olduğu izlendi. 3.hafta sonunda flepler ayrıldı.Flep dolaşımları iyi izlendi.

Tartışma ve Sonuç: Cross finger flep volar yüzdeki geniş yumuşak doku defekti olan parmakların yeniden inşası için iyi bir flep seçeneğidir.Çok düşük donör saha morbiditesi ve iyi fonksiyonel ve estetik sonuçlar alınmaktadır.

Anahtar Kelimeler: çapraz parmak flebi, pulpa defekti, iki parmak cross-finger

cross finger



pre-op intra-op ve post op görüntüler sırasıyla konulmuştur.

P-046
Ardışık Pulpa Defektlerinde İkili Cross-Finger Flep

Ahmet Tuncer Taşçı, Ali Haydar Cinbaş, Tuba Avcı, Berk Tahhan, Feryal Tunç, Mehmet Fatih Akkoç

Dicle Üniversitesi Tıp Fakültesi, Plastik Rekonstrüktif ve Estetik Cerrahi, Diyarbakır

Giriş ve Amaç: Parmaklarda 1'den fazla falanks içeren ve hayati yapıları açığa çıkaran geniş tam kalınlıkta yumuşak doku defektleri rekonstrüktif yaklaşım açısından zorlu prosedürlerdir. Defektin lokalizasyonuna ve kapsamına bağlı olarak, rekonstrüktif cerrah için çeşitli seçenekler vardır. Bunlar arasında lokal, uzak veya serbest flepler bulunmaktadır. Tek çapraz parmak flepleri seçeneklerden biridir ancak defektin boyutu ve yeri ile sınırlıdır. Uzak flepler daha büyük defektlerin kapatılmasına izin verir, ancak komşu eklemlerin hareketsizleştirilmesi nedeniyle belirgin bir kollateral yaralanma ile birlikte gelir ve hasta için rahatsızlıkla ilişkilidir. Serbest flepler karmaşık rekonstrüksiyon vakalarında genellikle son seçenektir. Hayati yapıları açıkta bırakan küçük parmak defektlerinin tedavisi için tek çapraz parmak fleplerinin kullanılması standart bir prosedürdür.

Gereç-Yöntem: 35 yaş erkek hasta iş makinesi ile temas sonrası sol el D2-D3 volar yüz zon-1 de tendon ve kemik açıklığının olduğu tırnak,tırnak yatağını da içeren total amputasyon ve D4 volar yüzde subtotal amputasyon olması nedeniyle tarafımıza başvurdu.Yapılan fizik muayenede parmak hareketlerinde kısıtlılık izlenmedi. Yapılan eksplorasyonda tendonların intakt olduğu izlendi. Defekt alanlarının onarımı için hasta onamı alındıktan sonra ardışık iki parmağa cross-finger flep yapılması düşünüldü.Flepler paratenon üzerinden eleve edilip defekt

P-050
Rekürren mukoepidermoid karsinom sebepli çift seans iki serbest fibula flebi ile mandibula rekonstrüksiyonu: Olgu sunumu ve serbest fibula flebine yaklaşım

Can Ekinci, Ahmet Coşar, Aydan Ayşe Köse

Osmangazi Üniversitesi Tıp Fakültesi, Plastik Rekonstrüktif ve Estetik Cerrahi Anabilim Dalı, Eskişehir

Giriş: Mukoepidermoid karsinom, sıklıkla tükrük bezi karsinomu olmasına karşın %2-4 oranında mandibulada da görülebilmektedir. Şişlik ve diş sallanması ile başvurulabileceği gibi inferior alveoler sinir tutulumu varsa ağrı şikayetleri de görülebilir. Fakat ağrısız ve hızlı büyüme bu tümörün özellikleri arasında olup fark edilmeden büyük boyutlara ulaşarak eksizyonu sonrasında serbest fibula flebi ile rekonstrüksiyonunu gerektirebilir. Bu bildiride aynı hastaya rekürren mukoepidermoid karsinom sebepli iki defa farklı zamanlarda yapılan serbest fibula flebi ile rekonstrüksiyon olgusu ve kliniğimizin serbest fibula flebine yaklaşımı anlatılacaktır.

Olgu/Metot: Bu çalışmada 71 yaşında kadın hastanın yavaş büyüyen, ağrısız ağız içi kitle sebepli başvurması sonucu insizyonel biyopsi sonucu mukoepidermoid

karsinom gelmesi ve mandibula ramus bölgesindeki 4,5 x 4,5 cm kitlesinin sağ bacak serbest fibula flebi ile rekonstrüksiyonu anlatılacaktır. Düzenli takiplerine postoperatif dönemde gelmeyen bu hasta 7 yıl sonrasında mandibula angulus bölgesinde 6x5 cm boyutlarında nüks ile gelmiş ve kitle tekrar eksize edildikten sonra bu defa sol taraf serbest fibula flebi ile onarılmıştır. Bu vaka üzerinden aynı zamanda 2013-2023 yılları arasında gerçekleştirilen 18 serbest fibula flebi ve kliniğimizin serbest fibula flebine yaklaşımı sunulacaktır.

Bulgular/Tartışma: İntraossöz mukoepidermoid karsinom nadir sayılabilecek bir patolojidir. Bir tükrük bezi karsinomu olmasına karşılık mandibulayı da tutabilir ve düşük dereceli bir malignite olmasına karşılık lokal nüks ve/veya metastaz yapması şaşırtıcı değildir. Hastamızda iki operasyonda da geniş kemik rezeksiyonu yapılmış, ilk operasyon sonrası patolojik incelemede cerrahi sınırda devamlılık görülmüş, lenf nodlarında hastalık saptanmamıştır. Hasta kontrollere gelmemiş olması nedeni ile ek cerrahi veya adjuvan tedavi görememiş 7 yıl sonra serbest fibula flebini tamamen invaze eden bir nüks ile gelmiştir. Tümör çok büyümesine rağmen komşu doku invazyonu (submandibuler bez) yapmamıştır. Olgunun dikkat çekici yanı hastanın ileri yaşına rağmen iki serbest fibula flebinin aynı bölgede aynı tümör nedeni ile kullanılmasıdır. Kliniğimizin tecrübesine baktığımızda ise 10 yıllık süreçte yapılan 18 serbest fibula flebinin 16'sı sağ kalmış fakat 5 hasta ise çeşitli bölgelerdeki dehisanslar için revizyon amaçlı ek flep veya greft gereksinimi olmuştur. Bu oranlar flep canlılığı için literatür ile benzer iken revizyon oranı açısından literatür verisine göre bir miktar daha fazladır.

Sonuç: Sunulan olgu literatürde bilateral serbest fibula aktarımı yapılan en yaşlı hastadır. İkinci ameliyatı sonrası 13. ay kontrolünde herhangi bir fonksiyonel kısıtlılığı bulunmamaktadır. Kliniğimiz verileri incelendiğinde ise başarı oranları literatür ile benzer olup, revizyon oranını azaltacak tedbirler incelenmelidir. Biyomühendislik ve kemik eşdeğerleri teknolojisi ile rekonstrüksiyonlarda otojen doku gereksinimi azalıncaya kadar serbest fibula flebi kullanımı minimal morbiditeye sahip güvenilir bir uygulamadır.

Anahtar Kelimeler: Mandibula, Mukoepidermoid karsinom, Rekonstrüksiyon, Serbest fibula flebi

71 yaş kadın hastanın 4,5 x 4,5 cm yavaş büyüyen, ağrısız, ağız içi kitlesinin dış ve tomografi görüntüsü



Hastanın 7 yıl sonrasındaki nüksünde mandibula angulus bölgesindeki 6x5 cm boyutlarındaki kitlenin dış ve tomografi görüntüsü



Hastanın nüks sonrası eksize edilen tomografideki 6x5 cm boyutlarındaki kitlesi

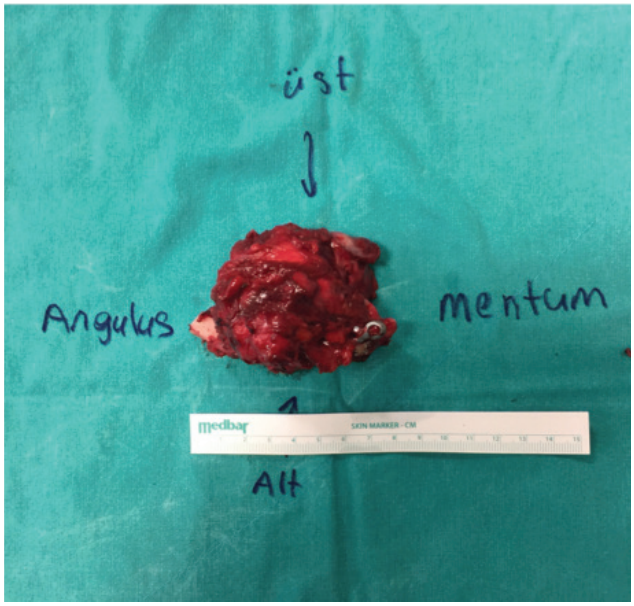

Hastanın sol tarafından planlanan ve alınan serbest fibula flebi

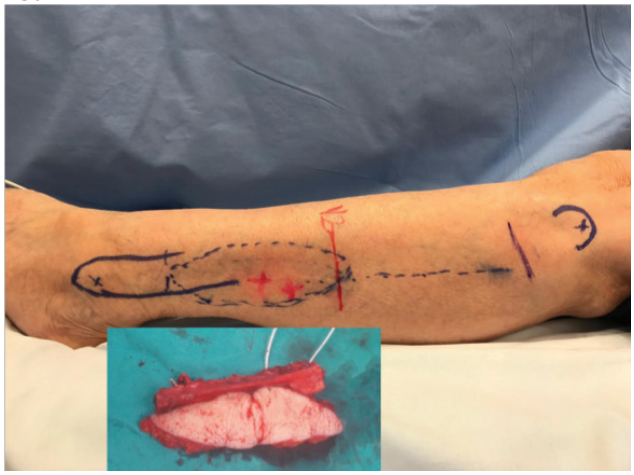

P-052

Bilateral Tip 3A Mirror Hand Sendromlu Hastada Kısmi Pollisizasyon Uygulaması ve Sonuçları

Anıl Şahin, Anıl Mert Güleryüz, Ali Kıvanç Şahin, Serhat Demir, Gaye Filinte

Kartal Doktor Lütfi Kırdar Şehir Hastanesi, Plastik Cerrahi Kliniği, İstanbul

Giriş: Kliniğimize ilk başvurusu 2 aylıkken iki elde de çoklu parmak nedeniyle başvuran hastaya yapılan ilk muayeneler sonucunda IFSSH Klasifikasyonu Tip 3A Ulnar Dimeli Duplikasyon anomalisi tanısı kondu. Ailesinde anomali öyküsü olmayan hastada eşlik eden ek anomali saptanmadı. Hasta takibe alınarak 1 yaşında ameliyatı planlandı.

Yöntem: Hastanın planlanan ameliyatı tekrarlanan üst solunum yolu enfeksiyonu nedeniyle 3 ay kadar gecikti. Aileden öğrenildiği kadarıyla sol el tercihi mevcut. Ameliyat öncesi yapılan muayenede tüm parmaklar ve el bileği hareket açıklığı doğal. Hasta genel anestezi altında operasyona alındı. Sindaktilisi olan hastanın sağ el ikinci parmak nörovasküler ağı korunarak birinci parmaktan serbestlendi. Ardından birinci parmağa metakarp şaft osteotomisi yapıldı. Birinci parmak ulnar rotasyonu yapılarak 2 adet Kirschner teli ile sabitlendi. Birinci parmak lumbrikal kaslar ve çevresindeki yumuşak doku diseksiyon sonrası volar tarafa doğru ilerletilerek rotasyona katkı sağlandı. Sağ el yedinci parmak ampute edildi. Sol el birinci ve yedinci parmak ampute edildi. Amputatların cilt dokusu tam katlı deri grefti olarak kullanılarak sağ el 1. webte oluşan defekt alanlara adapte edildi. Amputasyon sonrası oluşan diğer defekt alanlar primer olarak onarıldı. Sağ el birinci web aralığını genişletmek adına bol miktarda gazlı bez ve greft üzerlerine klorheksidin ve vazelin emdirilmiş gazlı bez ile pansuman yapıldı. Volar taraftan kısa kol istirahat ateli yapıldı. Sol el ikinci parmak, ulnar tarafa yaklaştırılmak amacıyla ulnar taraftaki parmaklarla birlikte bantlandı. Sol el için atel kullanılmadı.

Takip: Hasta sonraki gün taburcu edildi. Erken post operatif komplikasyon görülmedi. Hastanın tüm pansumanları ameliyata giren cerrahlar tarafından yapıldı. Hasta birinci hafta kontrole çağrıldı. Ameliyat sonrası yapılan şekilde pansuman yenilendi. Diğer kontrolleri haftalık olarak yapıldı. 24. günde Kirschner telleri ekstrakte edildi. Birinci ayda kontrol grafisi çekildi. 5. Haftada istirahat ateli sonlandırıldı. Hastanın takibine devam edilmekte.

Sonuç: Hastanın ameliyatının gecikmesi nedeniyle henüz uzun dönem sonuçları görülemese de sağ eli için aktif kullanabileceği bir birinci parmak olduğunu düşünmekteyiz. Sol eli için de operasyon planlamasını yapmaktayız. Ulnar dimelisi olan hastalarda kısmi pollisizasyon yönteminin etkili olduğu görüşündeyiz.

Anahtar Kelimeler: ayna el sendromu, kısmi pollisizasyon, ulnar dimeli

EA-POST OP L



Hastanın ameliyat sonrası sol el grafisi

EA-POST OP R



Hastanın ameliyat sonrası sağ el grafisi

EA-PRE OP



Hastanın ameliyat öncesi grafisi

P-053

Travmatik Total Saçlı Deri ve Kulak Avülsiyonunda Replantasyon Deneyimi

Ahmet Koyuncu, Mehmet Dadacı,
Hayri Ahmet Burak Nurşen, Orhan Gök

Necmettin Erbakan Üniversitesi Tıp Fakültesi, Plastik Rekonstrüktif ve Estetik Cerrahi Anabilim Dalı, Konya

Giriş: Kafa derisinin tamamen avülsiyonu,genellikle uzun saçların dönen makinelere dolaşması sonucu oluşan nadir bir travmatik yaralanmadır.Bu tür travmalarla ilgili,sınırlı miktarda;vaka sunumları veya vaka serileri vardır.Avülsiyon seviyesi genellikle gevşek bağ dokusu seviyesinde olur. Saçlı derinin mikrocerrahi teknikler kullanılarak yapılan mikrovasküler replantasyonu,en iyi rekonstrüksiyon şeklidir.Replantasyon vakalarında mikrocerrahi deneyimi artmış olsa bile,saçlı derideki damarların inceliği ve avulsif yaralanmalar nedeniyle yine de mükemmel sonuçlar elde edilemeyebilir.Bu çalışmada total saçlı deri,kısmi alın ve kulak avülsiyonu olan hastanın replantasyon ve tedavi zorluklarını sunuyoruz.

Olgu Sunumu: 15 yaşında kız çocuk,saçını tarım makinesine kaptırması sonucu saçlı derinin tamamı,alın,sağ kaşın bir kısmı ve üst göz kapağı,sol kulağın tamemen avülziye olması sonrası tarafımıza sevk edildi.Ek travma açısından bt ve grafi çekildi.Amputat parça debridman ve tıraş etme sırasında kontaminasyonu önlemek için tıbbi bir kasenin arka yüzüne yerleştirildi.Sağ ve sol yüzeyel temporal arter ve venlerin uç uca anastomozları yapıldı,ardından oksipital bölgedeki ven anastomozu yapıldı.Perfüzyon tamamen sağlandı.Ameliyatın sonunda sol kulak ve kulak arkası oksipatal bölgedeki saçlı deride hiperemik görüntü mevcuttu,ancak tüm arteriyal ve venöz anastomozlarda geçiş olduğu gözlemlendi.Sıcak iskemi süresi 2,soğuk iskemi süresi 6 saatti.İlk gün intravenöz olarak 24 saatte 10.000IU,sonraki 6 gün 24 saatte 15.000IU heparin infüzyonu ve oral 300 mg aspirin tedavisi planlandı.Ameliyat sonrası 6.saatte sol kulakta ve kulak arkası cilt dokusunda renk değişiklikleri,ısı kaybı gözlendi. Takip eden günlerde,bu bölgelerde nekroz düşündüren değişiklikler mevcuttu.Seri debridman sırasında nekrotik dokunun altının deri ve bağ dokusu içerdiği gözlendi.Defekt kısmı kalınlıkta deri grefti ile onarıldı.26.gün servisimizde yatışı devam eden hastanın pansuman ile yara bakımı yapılmaktadır.

Tartışma: Kafa derisi,dış oksipital çıkıntıdan ve üst ense çizgilerinden supraorbital kenarlara kadar uzanan,kraniyal kubbenin yumuşak doku tabakasıdır.Avülsiyon yaralanmalarında saçlı deri, genellikle nispeten avasküler olan gevşek areolar doku seviyesinde ayrılır.Saçlı deri replantasyonuna uygun hastalara yaklaşımımız,ilk olarak travmanın değerlendirmesiyle başlar.Mikrocerrahinin gelişmesinden önce kafa derisi amputasyonları kompozit greftle onarılmaktaydı.Miller ve arkadaşları,saçlı deri avulsiyonunda ilk replantasyonu başarıyla gerçekleştirdiler. Sabapathy ve arkadaşları saçlı derinin doğal dışbükey şeklini yeniden oluşturmak ve tıraş sırasında saçın galeanın alt kısmına yapışmadan kafa derisini durulayacağı steril bir kase kullanmışlardır.Yaralanma bölgesindeki damarlarda sıklıkla ciddi bir travma meydana geldiğinden,birçok yazar replantasyon sırasında anatomozun gerilimsiz olması için ven grefti kullanılmasını önermektedir.Replantasyon sırasında anastomoz yapılacak damarların sayısı konusunda net bir fikir birliği mevcut değildir.Nahai ve arkadaşları bir arter ve bir ven anastomozunun yeterli perfüzyon sağlayabileceğini gösterirken,Cheng ve arkadaşları ek arter ve ven anastomozu yapıldığında daha iyi bir sonuç ortaya çıktığını gözlemlediler.Replantasyon sonrası kafa derisinin bazı kısımlarında dolaşım problemi mevdana gelebilir.Postoperatif nekrozun meydana gelebileceği en sık bölge bizim olgumuzda da olduğu gibi,oksiput bölgesidir. Bunun nedeni sıklıkla venöz konjesyona bağlıdır.Oksipital damarların küçük kalibreli olması ve travma sırasında genellikle oksipital bölgedeki saçlı derinin ezilmesi bu bölgede dolaşım problemine neden olabilir.Vakada birden fazla damar anastomozu yapılmasına ve intraoperatif anastomozların kan akımının defalarca doğrulanmasına rağmen, sol kulak ve kulak arkasında ilk günler ekimoz ve sonraki günlerde nekroz gelişti.

Sonuç: Saçlı deri dokusu hiçbir zaman başka bir dokuyla değiştirilemeyeceğinden,tamamen avülse saçlı derinin replantasyonu;serbest flepler,lokal flepler veya deri grefti kullanımına kıyasla her zaman daha iyi estetik ve fonksiyonel sonuçları sağlayacaktır.Ayrıca çoklu arter ve ven anastomozlarının yapılması,agresif debridmanlardan kaçınılması ve erken rekonstrüksiyon, hastaya rekonstrüktif merdivenin temeli olan deri grefti şansını verebilir.

Anahtar Kelimeler: Replantasyon, kafa derisi amputasyonu, kafa derisi avülsiyonu

scalp replantasyonu preoperatif ve postoperatif hasta fotoğrafları



ŞEKİL 1.(A,B) Sağ kaş,sol kulak ile birlikte avülse kafa derisini gösteren fotoğraf. (C,D) Avülsiyonun boyutunu gösteren ameliyat öncesi fotoğraflar

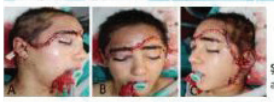

ŞEKİL 2.(A,B,C) Postoperatif fotoğraflar; sol kulak ve kulak arkasındaki hipermik alanın görünümü



ŞEKİL 3.(A,B,C,D) Postoperatif 8.gün fotoğraflar;sol kulakta ve kulak arkası cilt dokusunda,siyah,koyu mor nekrotik renk değişikliğinin görünümü



ŞEKİL 4.(A,B,C) 18.gün preoperatif fotoğraflar;sol kulakta ve kulak arkası cilt dokusunda,siyah nekrotik görünüm



ŞEKİL 5.(A,B,C,D) 26.gün fotoğraflar;kkdg ile onarım sonrası 8.gün görünüm

P-055

Çoklu Parmak Defektlerinin Rekonstruksiyonunda Sindaktilik SCİP Flebi Kullanımı

Yusuf Berkay Çınar, Emrah Kağan Yaşar,
Ceyhun Uzun, Murat Şahin Alagöz

Kocaeli Üniversitesi Tıp Fakültesi Plastik Rekonstrüktif ve Estetik Cerrahi Ana Bilim Dalı, Kocaeli

Giriş: Travma sonrası parmak amputasyonu ve doku kaybı hastaların günlük yaşamını fonksiyonel ve estetik açıdan ciddi bir biçimde etkilemektedir. Parmak replantasyonun başarısı hastanın yaşına, yaralanma mekanizmasına, cerrahın deneyimine, amputasyon bölgesinin seviyesine, iskeminin süresine ve ampute parmağın saklanma yöntemine bağlıdır. Çoklu parmak amputasyonlarında özellikle crush yaralanmalarda anastamoz yapacak uygun

damar bulunamaması ve cerrahi süresinin uzun sürmesi replantasyon başarı şansını düşürmektedir. Bu gibi durumlarda parmak uzunluğunu estetik ve fonksiyonel açında korumak için deri greftleri, lokal flepler, uzak flepler ve serbest flepler kullanılmaktadır.

Tendon, kemik, sinir ve eklem gibi esansiyel yapıların ekspoze olduğu kompleks yaralarda serbest doku aktarımı kaçınılmazdır. Defektin orta ya da küçük boyutta olmasına rağmen lokal çözümler yetersiz kalabilmekle beraber serbest doku aktarımı defektin örtülmesi için gerekebilmektedir. Çoklu defektlerin rekonstruksyonunda tek serbest flep kullanımı bazı durumlarda yetersiz kalabilmektedir. Bu durumun önüne geçmek için tek bir serbest flep çoklu defektlerde sindaktilik biçimde kullanılıp sonradan ayrılabilmektedir. Serbest flep tercih edileceği zaman ise birçok farklı sorun baş gösterebilmektedir. Özellikle genç yaşlarda estetik görünüm fonksiyon kadar önemli olabilmektedir. Parmak defektleri gibi doğal olarak ince cildin olduğu yerlerde görece kalın olmayan renk ve kalınlık uyumu gözetilen serbest flepler tercih edilmelidir. Donör sahada oluşabilecek yara izi ve kas kaybı gibi donör saha morbiditeleri de göz ardı edilmemelidir. Bu bağlamda superficial circumflex iliak arter perforatör flebi el ve parmak rekonstrüksiyonunda dikkat çekmektedir.

Çalışmamız, çoklu parmak defektlerinin rekonstruksiyonunda sindaktilik SCIP serbest doku aktarımı kullanılarak parmak uzunluklarının fonksiyonel ve estetik açıdan korunabileceğini göstermeyi amaçlamaktadır.

Materyal-Metod: Çalışmaya Kocaeli Üniversitesi Plastik,Rekonstruktif ve Estetik Cerrahi ABD'na 2022-2024 aralığında başvuran, çoklu parmak ampütasyonu veya doku çoklu doku defekti yaratan yaralanması sonrası replantasyona uygun olmayan ve rekonstrüksiyonu sindaktilik SCİP serbest flebi yapılan hastalar retrospektif olarak taranarak 2 hasta dahil edildi. Ortalama hasta yaşı 38'di. Sindaktilik olarak kullanılmayan SCİP serbest flebi ile rekonstrüksiyonu yapılan hastalar ve kontrollerine rutin devam ettirmeyen hastalar çalışmaya dahil edilmedi. Hastaların poliklinik notları rutin kontrollerde uygulanan fonksiyon testleri ve estetik sonuçlar tarandı.

Sonuçlar: Toplam 2 adet sindaktilik SCİP serbest flebi cerrahisi yapıldı. 2 hastada da yaralanma sanayi tipi aletlerle gerçekleşmişti. İki flepte de perioperatif ve postoperatif komplikasyon izlenmedi. Bir vakada süperficial circumfleks iliak arter perforatör arteri 2.parmak radyal taraf digital artere, diğer vakada ise 3.parmak radyal taraf digital artrere end-to-end anastamoz gerçekleştirildi. Her iki vakada da parmak dorsumunda 1 adet ven anastamozu gerçekleştirildi. 3.haftada flep ayrılma operasyonu yapıldı. Bir vakada hasta isteği doğrultusunda flep revizyonu operasyonu yapıldı. Postoperatif takip süresi ortalama 8 aydı. İlk ameliyattan sonra 1.haftada eklem kontraktürünü önlemek amacıyla pasif ve aktif fizik tedavi hareketleri gösterildi. Postoperatif rutin olarak hastalar fizik tedavi kontrollerini gerçekleştirdi.Donör sahada iki vakada da hematom, seroma gibi komplikasyonlar izlenmedi.

Çalışmamızda tanımlanan sindaktilik SCİP serbest flebi, parmak ampütasyonlarında ve degloving tarzı yaralanmalar sonrası oluşan doku defektlerinin rekonstrüksiyonunda estetik ve fonksiyonel açıdan tatmin edici sonuçlar vermekle beraber flebin modifikasyonlara açık olması rekonstruksyon cerrrahisinde tercih edilebilirliğini arttırmaktadır.

Anahtar Kelimeler: Parmak, Rekonstrüksiyon, SCİP, sindaktilik

Olgu-1



14 yaşında erkek hasta elini miksere kaptırma sonrası 2-3-4-5.parmaklarda yaralanma ile başvurması sonrası 2.-3.-4. parmaklardaki doku defektinin sindaktilik SCİP flebi ile onarımı

P-056

Çocuklarda el makrodaktilisinin cerrahi tedavisi; Olgu sunumu ve cerrahi tekniğin fonksiyonel sonuçlarıyla hibrit analizi

Yılmaz Kerem Akayoğlu, Erdem Koç, Özgür Baysal

Marmara Üniversitesi Tıp Fakültesi,Ortopedi ve Travmatoloji Ana Bilim Dalı,İstanbul

Giriş: Makrodaktili elde, uzuvda veya etkilenen ekstremitedeki dokuların aşırı büyümesine neden olan, zemininde genetik mutasyonlarının etkili olabildiği nadir bir durumdur. Her hasta için mümkün olan en iyi sonucu elde etmek ve potansiyel cerrahi müdahale, fonksiyonel sonuç ve psikolojik etki açısından bu ekstremitelerin doğru şekilde ve doğru zamanda değerlendirilmesi kritik öneme sahiptir. Bu ameliyatların pediatrik hastalardaki teknikleri, seçimi ve zamanlaması makrodaktiliye yaklaşımın temel bileşenleridir. Literatür verisi az olduğundan tedavi genellikle el deformitesi konusunda eğitim almış kişilere bırakılan zorlu bir görevdir. Kliniğimizdeki olguda nadir görülen bu durumda uygulanan cerrahi tekniği ve fonksiyonel sonucunu sizlerle paylaşmayı amaçladık.

Yöntem: 11 yaşında erkek hasta dört yaşından beri gözle görünür biçimde olan sol el 3.parmaktaki büyüme ile tarafımıza başvurdu. Sol el 3.parmakta palpasyonla ağrı, hareket kısıtlılığı ve fonksiyon kaybı bulunmuyordu. Hastaya yapılan görüntülemeler ve fizik muayene sonrasında yapılacak cerrahi prosedürlerden (epifizyodezler, osteotomiler, hacim azaltma prosedürleri, karpal tünelin serbest bırakılması, ayak parmağı transferleri ve amputasyonları) uygun olan belirlendi. Sol el 3. Parmak proksimal falanks, midfalanks ve distal falanks fiz hatları skopi altında işaretlendi. Proksimal falanks, midfalanks ve distal falanks fizlerine epifizyodez uygulandı. Sonrasında midfalanksa kapalı kama osteotomisi uygulandı ve K teli ile fikse edildi. Parmak deformitesinin düzeldiği görüldü.

Kısa kol atel uygulandı ve cerrahi sonlandırıldı. Hasta 5 hafta atel ve düzenli pansuman ile takip edildi. 5. Haftada K telleri ve atel sonlandırıldı.

Bulgular: Hastanın takiplerinde enfeksiyon, redüksiyon kaybı gibi herhangi bir komplikasyon gözlenmedi. 3. Ayda yapılan fizik muayenede 3. parmak eklem ROM (Range of motion):MKP Fleksiyon 90° · Ekstansiyon 45°,PİP · Fleksiyon 100° · Ekstansiyon 0,DİP Fleksiyon 90° · Ekstansiyon 10 olarak değerlendirildi. İnspeksiyonda deformitenin belirgin düzeldiği gözlendi.9.Ay sonunda; Sollerman el fonksiyon testi uygulandı ve 80/80 puan olarak hesaplandı.

Sonuç: Makrodaktilide, eğer parmak(lar)ın boyutu aynı cinsiyetteki ebeveynin parmaklarının büyüklüğüne ulaştığında veya geçtiğinde, uzvun işlevselliği,estetiği,kişinin psikolojisi ve yaşam kalitesi de göz önüne alınıp bir kompleks olarak düşünüldüğünde cerrahi tedavi düşünülebilir. Doğru zamanda ve uygun endikasyonla hastanın ve ailenin beklentileri de göz önüne alınarak yapılan cerrahi tekniğin fonksiyonel sonucu artırdığı gözlemlenmiştir.

Anahtar Kelimeler: el cerrahisi, epifizyodez, deformite, makrodaktili, pediatrik

11 yaş erkek hasta 3.parmak makrodaktili



11 yaş erkek hasta 3.parmak makrodaktili peroperatif fotoğraflar

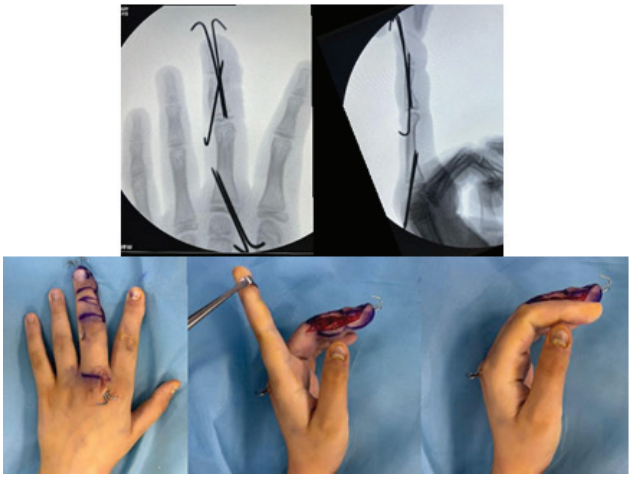

11 yaş erkek hasta 3.parmak makrodaktili postoperatif fotoğraflar



Range of Motion(ROM):MKP Fleksiyon 90° · Ekstansiyon 45°,PİP · Fleksiyon 100° · Ekstansiyon 0,DİP Fleksiyon 90° · Ekstansiyon 10 Sollerman el fonksiyon testi:80/80

Çocuklarda el makrodaktilisi cerrahisi

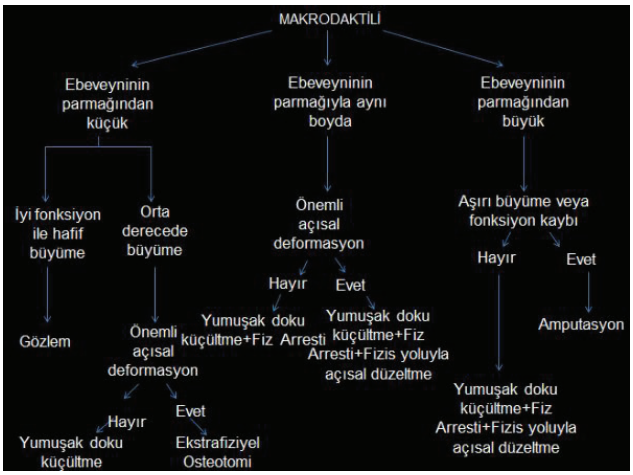

Cerrahi teknik ve Zamanlama

P-057

Trakya Bölgesindeki Acil El Yaralanması Başvurularının Etyolojisi, Mevsim ve Yaşlara Göre Dağılımı

Erol Benlier, Görkem İrem Oktay, Alper Yağcı, Hilal Yazla, Sedef Sözbir

Trakya Üniversitesi Suam Plastik Rekonstrüktif Ve Estetik Cerrahi ABD

Amaç: Biz bu çalışmada Trakya bölgesinde en çok acil başvuruya sebep olan el yaralanmalarının etyolojilerinin yaş, cinsiyet ve mevsimlere göre dağılımı incelemeyi ve epidemiyolojisine ışık tutmayı amaçladık.

Metot: Tek merkezli retrospektif çalışma olarak planlanan bu çalışmada Ocak 2020- Aralık 2023 yılları arasında Trakya Üniversitesi SUAM acil servise başvurup tarafımıza konsülte edilen hastalar incelendi. Verileri

Bulgular: Çalışmaya tarafımza danışılan 2831 hastadan, el travması olan 1341 tanesi dahil edildi. 480 tane erkek, 38 tane kadın hasta bulundu. Ortalama yaş 41,1 olarak hesaplandı. Hastaların %92,6'sı (n:480) erkek cinsiyetteydi. Yaralanmaların en sık iki etiyolojisinin hızar (spiral) makinesi ile yaralanmalar (%25) olduğu görüldü. Bunu 2. sırada cama yumruk atma izledi. Yaralanmaların çoğunun ekstansör tarafta (n:267 %51,5) olduğu bulundu.

Koruyucu ekipman kullanımı olduğunda bu yaralanmaların çoğunlukla extansor zon 1'de pulpa ve tırnak yatağı düzeyinde gerçekleştiği tespit edildi. Cama yumruk atma ile oluşan el yaralanmalarının yazın tatil döneminde arttığı, benzer şekilde hızar (spiral) makinesi ile olan yaralanmaların aynı döneme tekabül eden buğday hasadının olduğu haziran temmuz aylarında pik yaptığı görüldü. Ancak aynı zamanda oluşan bu iki farklı yaralanma etyolojisinde, cama yumruk atma ile oluşan yaralanmalar 25.2 ± 10.3 yaşları arasında dağılım gösterirken, hızar ile oluşan yaralanmalar 50.4 ± 15.9 yaşları arasında dağılım göstermektedir.

Spiral ile olan yaralanmalar çoğunlukla fraktürlerin eşlik ettiği komplike yaralanmalar olup çoğunlukla ekstansör yüzde ve non-dominant elde gerçekleşmektedir. Cama yumruk atma ile oluşan travmalar ise çoğunlukla fleksör yüzde ve dominant elde gerçekleşip, nörovasküler yapılar ve tendon hasarı ile seyretmektedir.

Anahtar Kelimeler: el cerrahisi, el travması, epidemiyoloji

P-058

Tümör Rezeksiyonu Sonrası Dudak Defektlerinin Rekonstrüksiyonunda Lokal Fleplerin Kullanımı

Bayram Birkan Bilir, Hasan Murat Ergani, Burak Yaşar, Kemal Zorlu, Ramazan Erkin Ünlü

Ankara Bilkent Şehir Hastanesi Plastik, Rekonstrüktif ve Estetik Cerrahi

Giriş: Maksillofasiyal bölgedeki tümörlerin cerrahi tedavisi, hem fonksiyonel hem de estetik sonuçlar açısından büyük önem taşır ve iyi bir cerrahi planlama ve teknik gerektirir. Tümör rezeksiyonu sonrası yumuşak doku defektlerinin rekonstrüksiyonunda lokal flepler ve serbest flepler yaygın olarak kullanılmaktadır. Bu çalışmanın amacı dudak rekonstrüksiyonunda lokal fleplerle rekonstrüksiyon sonrası hastaların durumunun ve tecrübelerimizin aktarılmasıdır.

Yöntem: Çalışmaya Şubat 2020 – Aralık 2023 tarihleri arasında opere edilen 16 hasta dahil edildi. Retrospektif olarak, 16 hastanın tümör rezeksiyonu sonrası maksillofasiyal bölge defektlerinin rekonstrüksiyonu amacıyla Abbe ve Karapandzic flepleri ile serbest flep kullanımı incelendi. Hastaların demografik verileri, cerrahi yöntemler, estetik sonuçlar ve oral kompetans değerlendirmeleri retrospektif olarak değerlendirildi. Tabloda gösterilmektedir.

Bulgular: Hastaların 9 tanesi erkek 7 tanesi kadın idi. Hastaların ortalama yaşları 54 (dağılım, 39-68) idi. 7 hastada Abbe flebi, 5 hastada Karapandzic flebi ve 4 hastada serbest flep kullanıldı. Abbe ve Karapandzic fleplerinin kullanıldığı hastalarda, cerrahi sonrası estetik ve kozmetik sonuçlar oransal olarak daha tatmin edici bulundu. Oral kompetans açısından tüm fleplerde yüz güldürücü sonuçlar açığa çıktı.

Sonuçlar: Bu çalışma, tümör rezeksiyonu sonrası maksillofasiyal bölge defektlerinin rekonstrüksiyonunda Abbe ve Karapandzic gibi lokal fleplerin etkinliğini göstermeyi amaçlamaktadır. Çalışmada kullanılan tüm flepler hayatta kalmıştır. Mikrocerrahi prosedür gerektirmemesi, daha kısa operasyon süresi, donör alan komplikasyonlarının daha az olması, anastomoz başarısızlık riski olmaması gibi faktörler lokal flepleri serbest fleplere göre daha tercih edilebilir kılmaktadır. 1'i Karapandzic ve 2'si Gracilis free flepte olmak üzere 3 hastada dehissans gelişmiş ve bu 3 hastaya ek olarak 1 Abbe flep hastası da dahil olmak üzere toplam 4 hastada yara yeri revizyonu gerekmiştir. Oral kompetans değerlendirmelerinde tüm fleplerde yüz güldürücü sonuçlar açığa çıkmıştır. Ancak, tüm hastaların özellikleri ve defekt boyutu dikkate alınarak tedavi seçenekleri bireysel olarak değerlendirilmelidir. Daha fazla sayıda hasta içeren ve defekt boyutu açısından daha homojen gruplarda yapılan çalışmalar lokal fleplerin etkinliğini daha iyi değerlendirebilir ve literatüre katkıda bulunabilir.

Anahtar kelimeler: Abbe, Karapandzic, Gracilis free flep, oral kompetans, dudak rekonstrüksiyonu

Abbe fleple rekonstrüksiyon sağlanan 61 yaş kadın hastanın intraop işlem öncesi ve sonrası fotoğrafları



Abbe fleple rekonstrüksiyon sağlanan 61 yaş kadın hastanın intraop işlem öncesi ve sonrası fotoğrafları

Abbe fleple rekonstrüksiyon sağlanan 61 yaş kadın hastanın intraop işlem öncesi ve sonrası fotoğrafları

HASTA NO	CİNSİYET	YAŞ	FLEP	DEHİSSANS	YARA YERİ REVİZYONU	ORAL KOMPETANS
1	E	39	ABBE	YOK	YOK	İYİ
2	E	42	GRACİLİS	YOK	YOK	İYİ
3	K	45	KARAPADZİC	YOK	YOK	İYİ
4	K	46	ABBE	YOK	VAR	İYİ
5	E	50	KARAPADZİC	VAR	VAR	İYİ
6	E	51	ABBE	YOK	YOK	İYİ
7	K	52	GRACİLİS	VAR	VAR	İYİ
8	K	54	ABBE	YOK	YOK	İYİ
9	E	55	GRACİLİS	YOK	YOK	İYİ
10	K	57	KARAPANDZİC	YOK	YOK	İYİ
11	E	58	ABBE	YOK	YOK	İYİ
12	E	60	KARAPANDZİC	YOK	YOK	İYİ
13	K	61	GRACİLİS	VAR	VAR	İYİ
14	E	64	ABBE	YOK	YOK	İYİ
15	E	67	ABBE	YOK	YOK	İYİ
16	K	68	KARAPANDZİC	YOK	YOK	İYİ

P-059

Burun Alar Bölgede Tümör Sonucu Meydana Gelen Defektlerin Nazolabial Flep ile Rekonstrüksiyonu

Yağmur Çil, Burak Yaşar, Hasan Murat Ergani, Tuğçe Ata, Ramazan Erkin Ünlü

Ankara Bilkent Şehir Hastanesi, Plastik Rekonstrüktif ve Estetik Cerrahi Ana Bilim Dalı, Ankara

Giriş: Nazolabial flep, yüz rekonstrüksiyonu cerrahisinde iyi bilinen ve sıklıkla kullanılan bir tekniktir. Bu özet, yüz rekonstrüksiyonu için nazolabial fleplerin uygulanmasıyla ilişkili cerrahi prosedürlere, endikasyonlara ve sonuçlara kısa bir genel bakış sunmaktadır. Nazolabial flep, fasiyal arter dalları tarafından sağlanan güçlü kan akışından yararlanır. Cerrahi yöntem tümör rezeksiyonundan kaynaklanan kusurları gidermek için lokal dokunun aktarılmasını içerir.Nazolabial flebin popülaritesi, etkilenen bölgeye yakınlığı ve çevre dokularla uyumlu bir renk ve doku uyumu sağlamasına bağlanmaktadır. Prosedürün göreceli basitliği ve minimum donör saha morbiditesi flebin popülaritesini artırmaktadır. Nazolabial flep rekonstrüksiyonu endikasyonları burun, perioral ve orta yüz bölgelerini etkileyen kitle eksizyonunu bulunduğu konum itibariyle estetik sonuç alarak iyileştirmeyi kapsar.

Metod: Bu çalışma Bilkent Şehir Hastanesi 2023 Ocak ile 2024 Mart tarihleri arasında burun sağ ve sol alar kanat, burun dorsumundaki Bcc? Scc? öntanılı veya tanılı tümörü olan 70-80 yaş aralığındaki 21 hastanın sonuclarını ortaya koymaktadır. Hastaların 13 tanesi kadın 8 tanesi erkek olup tümör eksizyonu sonucu nazolabial flep uygulanmıştır.

Bulgular: 15 hastada süperior bazlı nazolabial flep uygulanmış olup 6 hastada inferior bazlı nazolabial flep uygulanmıştır. Hastaların takibinde hematom gelişimi olmamıştır. Takip edilen burun dorsumunda bcc? öntanılı kitle eksiyonunu nazolabial flep ile onarılan ve dorsumdaki oluşan doku defekti ftsg ile rekonstrükte edilen hastanın poliklinik takibinde greft lizisi gelişmiş olup tekrar operasyona alınmıştır. Oral mukozadan scc tanılı kitle eksizyonu sonucu oluşan oral mukozadaki doku defektine yönelik nazolabial flep yaptığımız hastanın postop 9.gününde dehissans gelişimi oluşmuş olup tekrar lokal anestezi altında revizyona alınmıştır.Yapılan burun rekonstrüksiyonunda burun kaudalindeki derinin nispeten kranialdeki deriye göre daha kalın olması nazolabial flep ile onarımın estetik sonuçlarının nedenini ortaya koymaktadır.

Sonuç: Özet olarak, nazolabial flep burun rekonstrüksiyonunda bir araç olmaya devam etmekte ve cerrahlara olumlu estetik sonuçlarla etkili bir çözüm sunmaktadır. Gelişen cerrahi yaklaşımların nazolabial flep uygulamalarının çeşitli yüz rekonstrüktif bağlamlarında kullanımını genişletmesi beklenmektedir.

Anahtar Kelimeler: Burun Alar Bölge Defektleri, Nazolabial Flep, Tümör Cerrahisi

Nazolabial Flep ile Rekonstrüksiyon



SOL ALARDE BCC PREOP İNTRAOP PLANLAMA POSTOP

Sol Alar Bölgede Bcc öntanılı hastanın nazolabial flep ile rekonstrüksiyonu

5 parmak ampütasyonu ile başvuran hasta



P-063

Mikrocerrahi Olmayan Bazı Kompleks Rekonstrüksiyon Seçenekleri

Alper Taşan, Sabri Öztürk, Murat Seven, Yunus Emre Atmaca, Murat Taş, Doğu Papatya, Kamuran Zeynep Sevim

Şişli Hamidiye Etfal Eğitim ve Araştırma Hastanesi, Plastik Rekonstrüktif ve Estetik Cerrahi, İstanbul

Giriş: Plastik cerrahide elimizdeki rekonstrüksiyon seçenekleri geniş olmakla beraber kimi zaman cerrahların seçenekleri kısıtlı kalabilmektedir. Günümüzde gelişen mikrocerrahi tecrübe ile serbest flepler sıkça kullanılmaya başlamasına rağmen hastaların ek hastalıkları, travmanın gelişim şekli gibi sebeplere bağlı olarak defekt alanında alıcı damar bulmanın zorlaşması durumlarında mikrocerrahi olmayan çok iyi alternatifler öne çıkmaktadır. Bu çalışmada kliniğimizde bu durumlarda kullandığımız mikrocerrahi olmayan bazı kompleks rekonstrüksiyon seçeneklerinden bahsedeceğiz.

Materyal Method: Bu çalışmada Sağlık Bilimleri Üniversitesi Şişli Hamidiye Etfal Eğitim ve Araştırma Hastanesinde 2020-2024 yılları arasında opere edilen 2 hastadan bahsedilmektedir.

Olgu: 54 yaşında HCV tanılı erkek hastada sol inguinal alanda iv ilaç kullanımına bağlı olduğu düşünülen abse genel cerrahi kliniği tarafından boşaltılmış, daha sonrasında bölgede oluşan doku defekti sebebiyle tarafımıza danışıldı. Sol inguinaldeki doku defekti ekspoze olan femoral vasküler paketi kapatmak amacıyla Tensor Fasya Lata Flebi (TFL) rekonstrükte edildi. TFL muskulokutan rotasyon flebi şeklinde tasarlandı. SİAS 8 cm inferiorunda el doppleri yardımı ile tespit edilen pedikül korundu ve proksimal bazlı şekilde flep yaklaşık 10 cmlik cilt adası ile birlikte cilt adası kas flebinin ortasında olacak şekilde eleve edilerek defekte yerleştirildi. Donör alan greftlendi. Servis takibinde hastada oluşan femoral kanama sonrası KVC kliniği ile birlikte acil olarak girilen operasyonda damar onarımı ardından vaka tarafımıza devredildi. Oluşan hematom sebebiyle flebin kısmi nekroza gittiği ve yeni bir defekte oluştuğu görüldü. Hastanın HCV tanılı olması ve rekonstrüksiyonda kullanılabilecek alıcı damarların güvenliğinin şüpheli olduğu düşünülerek bu defa pediküllü VRAM flep planlandı. Flep inferior epigastrik arter pedikülü korunarak cilt adası ile birlikte defekti örtecek şekilde çevirildi ve adapte edildi.

Diğer bir hasta; 50 yaşında erkek hasta femoral arter anevrizması nedeniyle Kalp ve Damar Cerrahisi tarafından opere edilen hastada sol inguinal doku defekti açısından tarafımızca operasyona dahil olundu. Femoral arter üzerini kapatmaya yönelik sol TFL kas flebi planlandı. Defekt lateralinden planlanan flep lateral femoral circumfleksi arterin asenden dalını içeren pedikülü korunarak defekt alanına adapte edildi. Kas flebi üzerine KKDG adapte edildi. Hasta takipleri sırasında Femoral arter anevrizma rüptürü nedeniyle Kalp ve Damar Cerrahisi tarafınan hasta acil operasyona alındı. Daha önceki operasyona ait flep kullanılabilir görünmemesi üzerine tarafımızca bu sefer VRAM flebi planlandı. Sağ taraflı VRAM flebi planlanan insizyonlardan girilerek rektus fasyası üzerinde simfizis seviyesine kadar eleve edildi. Kas anterior fasyası açılarak inferior epigastrik arter- veni içeren pedikül görüldü. Flep, defekt alanına simfizis pubis altından pediküle kadar tünel oluşturularak adapte edildi. Flepte komplikasyon izlenmedi. Hasta uygun aralıklarla poliklinik takibine alındı. (Resim 1)

Tartışma: Serbest fleplerin postoperatif takiplerinin zorluğu ve flep kayıp risklerinin diğer fleplere nazaran daha

yüksek olması negatif yönleri olarak sayılabilmektedir. Serbest flep rekonstrüksiyonu, pedikküllü flep ile karşılaştırıldığında uzun, daha teknik bir cerrahidir. Arter ve ven anastomozu için mikrocerrahi deneyimi olan bir cerrah gerektirir.

VRAM flebi kalınlığı, vaskülarizasyonu ve radyoterapiye direnci nedeniyle pelvik ve perineal rekonstrüktif cerrahide majör tercih edilen fleptir. VRAM flebinin çok kalın olması ve ölü boşluğu yok etme olanağı sunması, sıvı toplanması riskini ve ameliyat sonrası karın içeriğinin fıtıklaşmasını azaltmasıdır.

Sonuç: Serbest flepler plastik cerrahların klinik pratiğinin vazgeçilmez opsiyonları olmakla beraber mikrocerrahi olmayan nitelikli flepler elimizi her daim güçlendirmektedir.

Anahtar Kelimeler: rectus, inguinal, vram

Resim 1



a-perop, b-postop

P-064

El Yaralanmalarında Yumuşak Doku Onarım Seçenekleri

Alper Taşan, İsmail İnce, Aleyna Bulat, Yunus Emre Atmaca, Burak Tunahan Ekincikli, Ege Temür, Kamuran Zeynep Sevim

Şişli Hamidiye Etfal Eğitim ve Araştırma Hastanesi, Plastik Rekonstrüktif ve Estetik Cerrahi, İstanbul

Giriş: El yumuşak dokusu dokunma ile gerçekleşen insanın çevre iletişiminin önemli bir parçasıdır. Elin yumuşak dokusu travma, malignite, termal yaralanma, enfeksiyon gibi çeşitli sebeplerle hasarlanabilir. Hareketli bir bölge olması ve fonksiyonel yapıların hemen yumuşak dokunun altında olması yumuşak doku örtüsünün eldeki önemini arttırmaktadır. Bu çalışmada kliniğimizde kullandığımız bazı el yumuşak doku onarım seçeneklerinden bahsettik. Vakalarda cerrahi debridman ardından kırıkların fiksasyonu, revaskülarizasyon veya replantasyonu takiben fleksör ve ekstansör çatının oluşturulması sonrası yumuşak doku örtümüne geçildi.

Materyal-Metot: Çalışmamız 2013 ile 2024 tarihleri arasında toplam 21 hastayı kapsamaktadır. Bu hastaların 15 tanesi erkek (%71.4) iken 6 tanesi kadındı (%28.6) Hastaların yaşları en düşük 23, en yüksek 60'tı. Ortalama yaşları 34. Hastaların 7 tanesinde aktif sigara kullanımı mevcuttu (%35). 6 hasta replanstasyon ve amputasyona sekonder, 1 hasta tendon onarıma bağlı oluşan kontraktüre sekonder, 4 hasta kitle eksizyonuna bağlı oluşan defekti, 10 hasta ise yumuşak doku travması sonucu oluşan doku defektini kapatmaya yönelik opere edildi. Çalışmada 7 hastada Kite flep, 6 hastada cross finger, 1 hastada tenar flep, 1 hastada groin flep, 1 hastada tenar flep, 2 hastada torakolomber interpolasyon flebi, 2 hastada serbest SUPBRA flep ve QUABA flepleri, 1 hastada PIA perfatör flebi kullanıldı.

Olgu: 82 yaş erkek hastada dirsek bölgesinden sellüler miksoma tanısıyla yapılan geniş eksiyonu takiben oluşan defekti kapatmaya yönelik torakolomber interpolasyon flebi planlandı. Flep posterior bazlı olarak eleve edilerek defekte adapte edildi. Donör alan KKDG ile onarıldı. Flep 2. Haftada ayrıldı. 8.aydaki kontrolde hastanın dirsek eklem hareketleri ile ilgili sıkıntı yaşamadığı görüldü. İnterpolasyon flebi 2 seanslı olması, seanslar arası hasta açısından konforsuz olması sebebiyle kimi zaman tercih edilmese de bu vaka örneğinde olduğu gibi ileri yaşı, ek hastalıkları olan ve serbest flebe uygun olmayan vakalarda kurtarıcı olabiliyor. (Resim 1)

Bir diğer vaka örneği; 42 yaş erkek hastanın sağ el D2 midfalanks ortasından itibaren crush yaralanma sonrası ampute olan parmağına replantasyon operasyonu yapıldı ancak radial tarafında nekroz gelişti. 2 ay sonra tekrar opere edilen hastada nekrotik dokuların debride edilmesinin ardından oluşan defekte yönelik serbest SUPBRA (the superficial palmar branch of the radial artery) flebi planlandı. Ön kol en distalinden SUPBRA identifiye edildi. SUPBRA'nın derin dalı ve eşlik eden venlerin altında kalacak şekilde flep eleve edildi ve ayrıldı. Sağ el D2 radial taraf digital arterine anastomoz edildi. Postop takiplerde komplikasyon görülmedi. Parmaklardaki defektlerde ilk olarak akla gelmese de mikrocerrahi ekipman ve tecrübesi olan kliniklerde serbest flepler kurtarıcı olabilmektedir.

Sonuç: Travma yaralanmaları,yanıklar veya tümör eksizyonu sonrası eldeki yumuşak doku defektleri, hastanın yaşı, cinsiyeti veya etnik kökenine bakılmaksızın plastik cerrahlar için zorlu vakalardır. Onarımların uzun süreli fonksiyonel sonuçlarını karşılaştıran çalışmalar kısıtlıdır. Bunun bir sebebi de hastalarda yumuşak dokudan önce onarılan kemik, tendon, sinir gibi fonksiyonel yapıların farklılığıdır.

Anahtar Kelimeler: el, üst ekstremite, yumuşak doku

Resim 1



a-preoperatif görüntü, b-eksizyon sonrası defekt, c-adapte flep 14.gün, d-postoperatif 3.ay

P-066

Palmaris Profundus anomalisi ve Karpal Tünel Sendromu: Vaka sunumu ve literatürün gözden geçirilmesi

Bilgehan Bakırel, Burak Demircioğlu, Hayri Ömer Berköz

İstanbul Üniversitesi,İstanbul Tıp Fakültesi, Plastik Rekonstrüktif ve Estetik Cerrahi Ana Bilim Dalı, İstanbul

Giriş: Karpal Tünel Sendromu (KTS) en sık görülen tuzak nöropatisi olup el cerrahisi pratiğinde en sık yapılan ameliyatlar içerisindedir. Karpal Tünel içerisindeki yapıların çeşitli anatomik varyansları mevcut olup bu varyansların farkında olmak oluşabilecek iatrojenik yaralanmaların ve başarısız post operatif sonuçların önlenmesi açısından önemlidir.

Vaka Sunumu: 48 yaşında sağ elini baskın kullanan erkek hasta tarafımıza 8 aydır olan sağ el Median sinirin innervasyon alanıyla uyumlu alanda uyuşukluk ve ağrı şikayetiyle başvurdu. Şikayetleri yoğun kullanımın olduğu günlerde artmakla beraber özellikle geceleri mevcuttu. Hastanın bilinen hastalığı ve kullandığı ilaç yok. Hastanın yapılan fizik muayenesinde Phalen testi ve Tinel bulgusu pozitif görüldü. Belirgin tenar atrofi izlenmedi ve oppozisyon hareketi salim izlendi. EMG'de sağ el bileği seviyesinde Median sinir motor gecikmesi 4.33 ms, duyu gecikmesi 3.33 ms olarak görüldü.Hastaya orta düzey KTS tanısı ile Median sinir release yapılmak üzere operasyon planlandı. Proksimal palmar krize paralel olacak şekilde 5 mm ulnar tarafından insizyon yapıldı. Fleksör Retinakulum geçilerek Median sinir üzerine düşüldü. Median sinirle aynı fasya içersinde tendinöz yapı görüldü. Tendon median sinirden diseke edilerek serbestleştirildi. Tendonun palmar aponevröze tutunduğu görüldü. Ön kol fasyası serbestlendikten sonra eksternal nöroliz yapıldı. Eksternal nöroliz sonrasında median sinir bifid yapıda olduğu görüldü. Ardından internal nöroliz yapıldı. Nöroliz sonrası karpal tünelin içerisinde bası oluşturabilecek herhangi bir kitle görülmedi.

Tartışma Ve Sonuç : Radyolojik çalışmalarda KTS hastalarında Bifid Median sinir görülme insidansı %18-19 olarak saptanmıştır. Kesit alanının daha büyük olması nedeniyle Bifid Median sinir ile KTS ilişkilendirilmektedir. (1)

Bifid Median Sinir sık görülen bir anatomik varyans olmasına karşın Palmaris Profundus(PF) nadir görülen bir varyans olup görülme insidansı %0.2 olarak bulunmuştur. (2)

PF kası origini değişiklik göstermektedir. Fleksör Digitorum Superfisialis, Radius orta 1/3 lük kısmı, Ulna anterior yüzü, Palmaris Longus ve Fleksor Pollisis Longus'un epimysiyumu bu kasın origosu olabilmektedir. PF origosu değişkenlik göstermesine karşı insertiosu değişkenlik göstermeyip Palmar Aponeurosis'tir. PF tendonu Karpal Tunel içerisinde Median Sinir Kılıfı içerisinde seyretmektedir. Bu yakın komşuluk nedeniyle Palmaris Profundus Tendonu varlığı Bifid Median Sinir anomalisi ile ilişkilendirilebilinir. (3)

Bu vakada, PF tendonunu Median Sinirden disseke ettikten sonra Median Sinirin tendon ile temas ettiği bölgede bası bulguları görmediğimiz için PF tendonunu yerinde bırakmaya karar verdik.

PF tendonu Karpal Tünel Sendromunun sekonder sebepleri arasında gösterilmektedir ancak Median Sinir kompresyonunun ana sebeplerine olan katkısı net değildir. (4) Bu yüzden PF tendonu eksizyonu kararı vakaya özel verilmelidir.

Sonuç olarak Karpal Tunel Release operasyonu basit, hızlı ve standardize bir operasyon olarak bilinsede anatomik varyanslar tarafından komplike edilebilir.Anatomik varyansların farkında olmak operasyonun başarısı açısından önemlidir.

1. Bayrak IK, Bayrak AO, Kale M, Turker H, Diren B. Bifid median nerve in patients with carpal tunnel syndrome. J Ultrasound Med. 2008;27(8):1129-36.
2. 9. Reimann AF, Daseler EH, Anson BJ, et al.. The palmaris longus muscle and tendon. A study of 1600 extremities. Anat Rec 1944;89:495–505.
3. Sahinoglu K, Cassell MD, Miyauchi R, Bergman RA. Musculus comitans nervi mediani (M. palmaris profundus). Ann Anat. 1994;176(3):229-32.
4. Floyd T, Burger RS, Sciaroni CA. Bilateral palmaris profundus causing bilateral carpal tunnel syndrome. J Hand Surg Am 1990;15:364–6.

Anahtar Kelimeler: Karpal Tünel Sendromu, Palmaris Profundus, Bifid Median Sinir

Bifid Median Sinir



Palmaris Profundus

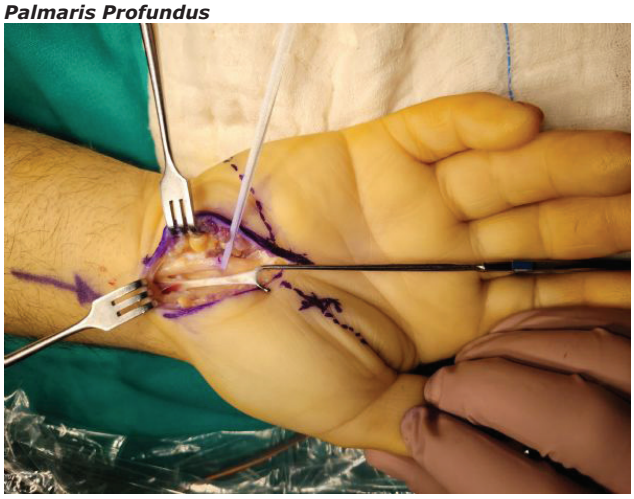

P-067

Ekstremitelerde Elektrik Yanığı VE Ampütasyondan Kaçınmaya Yönelik İpuçları

Ahmet Orak, Merve Kalyoncu, Çağla Çiçek, Gaye Filinte

Kartal Dr. Lütfi Kırdar Şehir Hastanesi, Plastik, Rekonstrüktif ve Estetik Cerrahi Kliniği, İstanbul

Elektrik yanığı yaralanmaları, özellikle ekstremiteleri etkilediklerinde, yıkıcı sonuçlara neden olabilir. Bu yaralanmaların ciddiyeti sıklıkla komplikasyonlara neden olur ve aşırı durumlarda amputasyon gerekli olabilir. Elektrik yanıklarının doğasını anlamak ve önleyici tedbirler almak, bu tür ciddi sonuçların riskini en aza indirmek için çok önemlidir. Kollar ve bacaklar da dahil olmak üzere ekstremiteler, geniş sinir ve damar ağlarından dolayı elektrik yaralanmalarına karşı özellikle savunmasızdır. Elektrik yanıkları cildi, kasları, damarları ve sinirleri etkileyerek hem yüzeysel hem de derin doku hasarına neden olabilir. Elektrik yanığının etkisi genellikle hem üst hem de alt ekstremitede amputasyonlarla sonuçlanır. Doğrudan elektrik akımına bağlı sinir hasarı ve elin iç kas dokusunun aşırı fibrozisi genellikle olumsuz işlevlerle sonuçlanır. Bazı önlemler büyük amputasyonları önler ve ekstremiteleri korumak için acilen uygulanmalıdır.

2017-2023 yılları arasında yanık ve yara merkezimize elektrik yanığı nedeniyle başvuran 17 hastaların verileri toplandı. Hastaların ampütasyonların düzeyi, ameliyat sayıları, fasyotomi ve eskaratomi gereksinimleri değerlendirildi. Travmaların tamamı yüksek voltajlı elektrik yanığı yaralanmalarıydı. Midmetakarpal ve midmetatarsal bölgenin proksimalindeki amputasyon seviyeleri majör amputasyon olarak kabul edildi. Sunulan tüm hastaların 2. derece derin, üçüncü derece ve üzerindeki yanık olan ekstremitelere yönelik hem eskaratomi hem de fasiyotomi hem de amputasyon uygulanan hastalardı. Rekonstrükisyon basamağına uyun olarak tercih edilen flep ya da greftle kapama öncesinde uygun hastada negatif basınçlı yara tedavileri ve dermal pansuman ürünleri kullandı.

Ekstremitelerde elektrik yanığı yaralanmalarının önlenmesi, farkındalık, hızlı ilk yardım ve acil tıbbi müdahalenin bir kombinasyonunu gerektirir. Zamanında ve kapsamlı bakım ile amputasyon riski önemli ölçüde azaltılabilir. Ekstremitelerdeki elektrik yanıklarında aşağıdaki önlemler derhal ele alınmalıdır; Kompartman basıncını hafifletmek için öncelikle fasyotomi ve eskarotomi düşünülmelidir. İkinci olarak, özellikle nörovasküler dokuların açığa çıktığı ekstremitelerdeki hayati yapıların flep ile kapatılmasıdır. Çoğu kaynakta flep zamanlamasının 6 haftadan önce yapılması başarı oranını arttırdığını gösteren çalışmalar mevcuttur. Bizim kliniğimizde de 6 hatfadan önce yaptığımız fleplerin başarı oranının 6. haftadan sonra yaptıklarımıza göre daha başarılı olduğunu gördük. Erken fasyotomi açılması tavsiye edilen durumdur. Kliniğimizde bizde erken fasyatomilerle hastaları takip etmekteyiz. Fakat erken fasyatomi sonrasında operasyon sayısında artma ve yumuşak doku hasarında artışa yol açtığını gösteren çalışmalar da mevcuttur. Alt ekstremite için iki tane kompartmandan fazla kaybı olan hasta için amputasyon önerilmektedir. Fakat üst ekstremite için daha konservatif yaklaşmaktayız. Bunun sebebi alt ekstremitede dolaşımın hızla restore edilmesi daha zordur. Erken dönemde üst ekstremite için amputasyonlardan kaçınmaktayız. Fasyotomi sonrası VAC tedavisi uygulanması bölgedeki ödemi azaltarak kompartman sendromu gelişmesini önlemekle birlikte ilerleyen dönemde fasyotomi kapatılması planlanan hastaların doku defektlerinin onarımını kolaylaştırmaktadır. Uygun hastalarda hiperbarik oksijen tedavisi tedaviye dahil edilebilir. Çalışmalarda ilk 24 saatte başlanan hiperbarik oksijen tedavisinin nekroz, enfeksiyon ve doku kaybına karşı mücadelede etkili olduğunu gösterilmiş.Kliniğimizde de HBOT uyguladığımız hastalarda doku kayıplarının azaldığı ve yara iyileşme sürecinin hızlandığı gösterildi.

Anahtar Kelimeler: ekstremite, fasyotomi, flep, greft, yanık

Figür 1



El bileğinde karpal kemik ekspoze olan hastaya uygulanan interpolasyon flebi

Figür 3

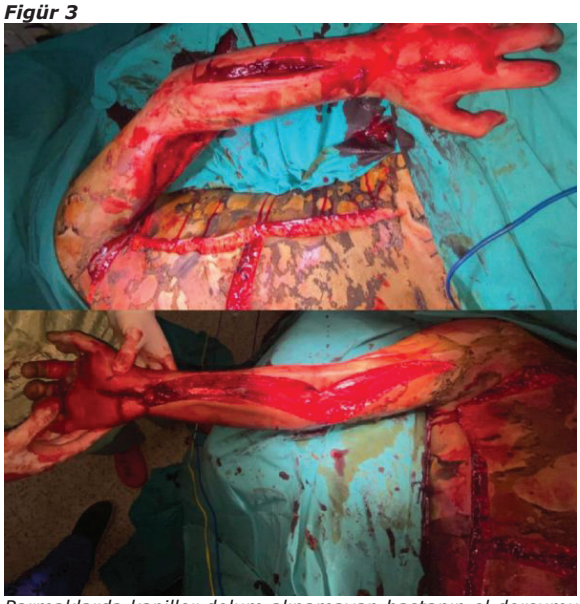

Parmaklarda kapiller dolum alınamayan hastanın el dorsumuna ve karpal tünel insizyonuna uygun şekilde fasyotomi açıldı

Figür 4a



Dış merkezde metatarsal amputasyon yapılan hastanın kemik ekspoze dokusu mevcuttu.

Figür 4b



Metatarsal seviyeden ampute edilen ve kemik ekspoze doku defekti olan hastaya sural flep planlandı ve uygulandı.

P-070

Parmak replantasyonu sonrası duyuyu etkileyen faktörler

Bahriye Nur, Sare Demirtaş, Hande Akdeniz, Gökçe Yıldıran, Zekeriya Tosun

Selçuk Üniversitesi, Tıp Fakültesi, Plastik Rekonstrüktif ve Estetik Cerrahi Ana Bilim Dalı, Konya

Giriş: Parmak replantasyonlarından sonraki dönemde elin eski fonksiyonunu getirmek, en az replantasyon başarısı yakalamak kadar zordur. Eli fonksiyonuna göre tekrar kullanabilmek için duyuyu kazanmak en önemli noktalardan biridir. Bu çalışmada duyuyu tekrar kazanma da etkili olan faktörler ortaya konulmaya çalışılmıştır.

Materyal – metod: 2012-2023 yılları arasında çeşitli travmalara bağlı replantasyon yapılan 18 hasta çalışmaya dahil edilmiştir. En erken postoperatif takip süresi 6 aydır. Çalışmadaki hastaların yaş aralığı 21-76 dır. Hastaların yaş, cinsiyet, yaralanma mekanizması, amputasyon seviyesi, sigara kullanımı,ameliyata alınma süresi ve ameliyat süresi değerlendirlmiştir. Duyuyu değerlendirmek için semmes-weinstein monofilaman testi kullanılmıştır.

Bulgular: Toplam 18 hasta incelendiğinde hastaların çoğunluğunu genç erkek grubunun oluşturduğu görüldü. Hastanın yaşı, sigara içme durumu ve iskemik kalma süresi ile parmağin kazanmış olduğu duyu arasında anlamlı fark görülmedi aynı zamanda ameliyat süresi ile duyu arasında ilişki olmadığı görüldü. Amputasyonun seviyesi ne kadar proksimaldeyse ve yaralanma mekanizması kesici alet ile olduysa duyusal iyileşme açısından daha iyi sonuç görüldü.

Sonuç: Replantasyon sonrası elin en iyi fonksiyonunu kazanmak için duyunun korunması çok önemlidir. Duyuyu kazanmakta her ne kadar cerrahın başarısı en önemli faktör olarak düşünülse de preoperatif dönemdeki değiştilemeyen faktörler, hastanın postoperatif elin fonksiyonununda ki etkisi çok yüksektir.

Anahtar Kelimeler: Replantasyon, amputasyon, duyu

P-071

Karpal Tünel Sendromunda Akılda Tutulması Gereken Bir Anatomik Varyasyon: Bifid Median Sinir

Melih Bağır, Talantbek Altoroev, Akif Mirioğlu, Buğra Kundakçı

Çukurova Üniversitesi Tıp Fakültesi, Ortopedi ve Travmatoloji Ana Bilim Dalı, Adana

Giriş: Karpal Tünel Sendromu (KTS) üst ekstremitenin en sık tuzak nöropatisidir. Etiyolojide en sık idiopatik tenosinovitler yer almaktala birlikte karpal tünel içerisindeki çeşitli anatomik varyasyonlar da (aberan kaslar, persistan median arter, bifid median sinir (BMS)) etiyolojik faktörler arasındadır. Median sinirin, karpal tünelin proksimalinde ikiye ayrılması BMS olarak tanımlanmıştır ve bu anatomik varyasyonun görülme sıklığı KTS hastalarında yaklaşık %2,8' dir. Karpal tünel gevşetme ameliyatı en sık uygulanan günübirlik cerrahiler arasında yer almasına rağmen median sinirle ilgili bu varyasyonlar literatürde görece olarak daha

az yer almaktadır. Dolayısıyla biz yazımızda, cerrahi olarak tedavisini yaptığımız, BMS ve BMS ile birlikte aberan kasın olduğu iki KTS olgusunu literatür eşliğinde sunmayı amaçladık.

Olgu 1: İlk olgumuz 55 yaşında kadın hasta, 4 yıldır devam eden sağ el 1.2.3.parmaklarda uyuşukluk, güçsüzlük ve gece ağrıları şikayetleri ile başvurdu. Sağ elde tenar kas atrofisi mevcuttu. Tinel, kompresyon ve phalen testleri pozitifti. Hasta KTS tanısı ile dış merkezde konservatif takip edilmişti. Hastaya KTS gevşetme ameliyatı planlandı. Standart insizyon ile girildi, transvers karpal ligament kalınlaşmış olarak görüldü ve kesildi. Median sinirin karpal tünel içerisinde bifid olarak seyrettiği görüldü. Transvers karpal ligament altında sinirde bası bulguları ve hiperemi izlendi. Hasta ameliyat sonrası 1.hafta kontrolünde, gece ağrılarının geçtiğini ve uyuşukluğunun azaldığını belirtti.

Olgu 2: İkinci olgu 65 yaş erkek hasta idi. Hasta 1.5 yıldır sağ elde ağrı, 2.3.parmaklarda hipoestezi şikayetleri ile dış merkezde KTS tanısı ile opere edilmiş. Ameliyat sonrası şikayetleri devam eden hasta postoperatif 3. ayda kliniğimize başvurdu. Tarafımızca 1 ay daha konservatif takip edilen hastanın şikayetlerinin geçmemesi üzerine nüks KTS tanısı ile revizyon KTS gevşetme planlandı. Yapılan elektromiyografi (EMG) incelemesinde ileri derece KTS bulguları saptandı. Hastaya cerrahi planlandı. Median sinir karpal tünel içerisinde bifid izlendi ve transvers karpal ligament altında bası altında idi. Ayrıca karpal tünelde aberan kas izlendi ve eksize edildi. Hasta, ameliyat sonrası 1.hafta kontrolünde gece ağrılarının ve uyuşukluğunun geçtiğini, kavrama gücünün arttığını belirtti.

Tartışma: BMS nadir görülen bir varyasyon olmakla birlikte, median sinire yönelik olarak yapılan girişimlerde cerrahi komplikasyonların azaltılması açısından cerrahların göz önünde bulundurması gereken bir varyasyondur. Kessler 1969'da bir BMS olgusu tanımlamıştır (1). Lanz 1977'de, cerrahi gevşetme yapılan 246 KTS vakasında 8 BMS (%3,25) bildirmiştir (2). Bayrak ve arkadaşlarının yaptığı bir çalışmada KTS'li hastalarda bifid median sinir sıklığı, sağlıklı popülasyona göre daha yüksek bulunmuştur (3). Başka bir çalışmada ise normal popülasyondaki BMS sıklığı ile KTS'li hastalardakinden farklı olmadığı bildirilmiştir (4). Biz de çalışmamızda bir olguda aberan kas ile birlikte olan 2 BMS ve KTS olgusunu bildirmek istedik.

BMS karpal tünel sendromu gelişimi için bağımsız bir risk faktörü olduğu bildirilmiştir, çünkü bifid olmayan median sinire göre daha yüksek bir kesit alanına sahiptir ve karpal tünelde daha fazla yer kaplar. Karpal tünelde aberan kas bulunması ise hem karpal tünelde basınç artışı ile KTS'na hem de cerrahi sırasında fark edilmez ise nükslere yol açabilir. Bizim nüks KTS olgumuzda da aberan kas eksizyonu sonrası hastanın şikayetlerinin geçtiği görüldü.

BMS tek başına ya da aberan kaslar, persistan median arter gibi karpal tünel içerisinde bildirilen diğer anatomik varyasyonlar ile birlikte görülebilir. Cerrahların bu anatomik varyasyonları akılda bulundurması doğru tanı ve tedavi açısından önemlidir.

Anahtar Kelimeler: Bifid median sinir, Karpal tünel sendromu, Aberan kas

Olgu 1



Olgu 1, 2.resim

Olgu 1



olgu sunumu 1, 1.resim

Olgu 2

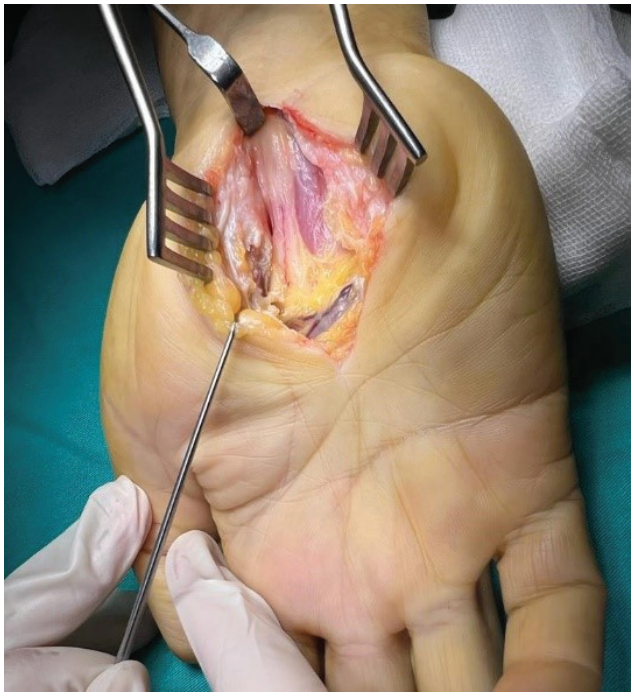

Olgu 2, 2.resim

Olgu 2

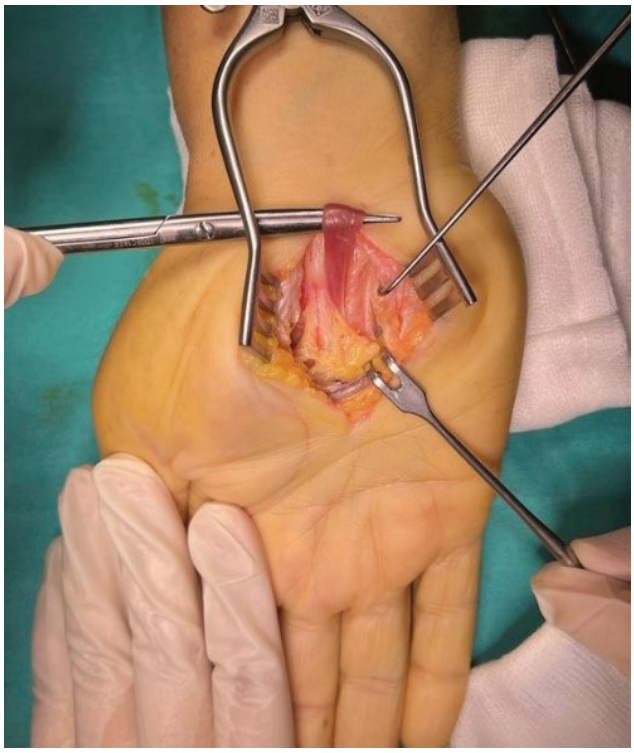

Olgu 2, resim 1

P-072

Akut Ekstremite Yanıklarında Cerrahi Yaklaşımların Analizi

Fethiye Damla Menkü Özdemir[1],
Güven Ozan Kaplan[2], Galip Gencay Üstün[3],
Hakan Uzun[3]

[1]Güven Hastanesi, Plastik Rekonstrüktif ve Estetik Cerrahi Anabilim Dalı, Ankara
[2]Sincan Eğitim Araştırma Hastanesi, Plastik Rekonstrüktif ve Estetik Cerrahi Anabilim Dalı, Ankara
[3]Hacettepe Üniversitesi Tıp Fakültesi Hastanesi, Plastik Rekonstrüktif ve Estetik Cerrahi Anabilim Dalı, Ankara

Birinci derece cerrahi gerektirmeyen yanıklarla karşılaşılabildiği gibi, kas kemik tendon nekrozunun eşlik ettiği amputasyona gidebilecek dördüncü derece yanıklarla ekstremitelerde karşılaşılabilir. Hasta stabilizasyonu sağlandıktan sonra ekstremite dolaşımını sağlamak izole travma hastalarında olduğu gibi yanık hastalarında da birincil hedeftir. Ancak travma hastalarından farklı olarak ilk beş gün içerisindeki hipermetabolik cevap nedeniyle oluşan inflamatuar süreç kompartman basıncını tekrar arttırabileceği için ilgili kompartmanın basıncını akut dönemde düşürmenin yanı sıra tekrar kompartman basıncının artmamasını sağlamak da ekstremite kaybını önlemek için aynı derecede önemlidir.

2021-2023 aralığında tek merkez yanık ünitesine başvuran 3-4. derece yanık hastalarının yanık ünitesine başvuru zamanının uygulanan cerrahi tedaviyi değiştirebileceği hipotez edildi (Etik kurul: 2022/1037). Bu nedenle ekstremite yanığı ile başvuran hastaların yanık etiyolojisi, başvuru zamanı, cerrahi ve medikal tedavi, hastanede kalış süresi, ayaktan devam eden tedavi süresi retrospektif olarak incelendi. 3.-4. derece ekstremite yanığı hastalarından 24 saatten önce yanık ünitesine başvuranlara eskarotomi ve fasyotomi, 24-96 saat arası başvuranlara debridman ve fasyotomi, 96 saatten sonra başvuranlara debridman ve negatif basınçlı pansuman tedavisinin daha fazla uygulandığı görüldü.

Sistemik inflamatuar cevap nedeniyle gelişen patolojik değişiklikler yanık sonrası 1-2 hafta devam etmektedir. Yapılan çalışmalarda 0-1. gün, 1-2. gün, 2-4. gün, 4-7. günlerde farklı inflamatuar kaskadların genetik olarak aktive olduğu kanıtlanmış hatta bu süreçlerin cerrahi yaklaşımı etkileyebileceği belirtilmiştir. Aynı inflamatuar süreç ekstremiteler için de geçerlidir. Bu nedenle hem akut hem de subakut dönemde eskarotomi yapmak yeterli değildir. İlgili kompartman açılmalı ve ilgili kompartmanda nörovasküler yapılar varsa nörovasküler yapılar etrafındaki bağ dokudan serbestleştirilmelidir.

Anahtar Kelimeler: yanık, fasyotomi, eskarotomi, ekstremite

Eskarotomi ve Fasyotomi



24 saat içinde başvuran hastaya uygulanan eskarotomi ve fasyotomi

P-075

Otolog Doku ile Meme Rekonstrüksiyonu Yapılan Hastalarda Radyoterapinin Flebe Etkisinin Değerlendirilmesi

Adem Atakan Haytaoğlu, Semih Güner, Berk Emre Yaman, Zeynep Deniz Akdeniz Doğan, Bülent Saçak

Marmara Üniversitesi Tıp Fakültesi, Plastik Rekonstrüktif ve Estetik Cerrahi Anabilim Dalı, İstanbul, Türkiye

Amaç: Otolog doku ile meme rekonstrüksiyonunun avantajları daha önceki çalışmalarda araştırılmıştır. Meme kanseri nedenli opere olan hastaların postoperatif radyoterapi(RT) tedavisi özellikle protez ile onarımlı hastalarda komplikasyonlara neden olduğu gösterilmiştir. Çalışmamızda otolog doku ile yapılan meme rekonstrüksiyonu hastalarında radyoterapinin etkisini değerlendirmeyi amaçladık.

Materyal-Metod: Kliniğimizde 2019-2020 yılları arasında yapılan bilateral mastektomi yapılan ve bilateral Derin inferior epigastric arter perfaratör (DİEP) flebi ile rekonstrükte edilen 7 hasta dahil edildi. Tüm hastalar tek taraflı meme kanserine sahipken, karşı memeye proflaktik mastektomi yapıldı. Tüm hastalar postoperative tek taraf memeye RT aldı. Hastalar RT alması sonrası ortalama 36,7. Ayda fizik muayene ve ''Vectra 3D imaging system'' ile değerlendirildi.

Bulgular: Hastaların ortalama yaşı 42,8 idi. Ortalama değerlendirilme zamanı 36,7.ay idi. Hiçbir hastada RT ilişkili komplikasyona rastlanmadı. 4 hastada RT alan meme volümü daha az iken, 3 hastada RT alan meme volümü karşı memeden yüksek saptandı. Ortalama volüm farkı 88 cc idi.

Sonuç: Radyoterapi meme rekonstrüksiyonu hastalarında komplikasyon risk faktörü olmaya devam edecektir. Otolog doku ile yapılan meme rekonstrüksiyonunda RT'ye bağlı volüm kaybının sınırlı olabileceği akılda tutulmalıdır. RT alacak hastalarda rekonstrüksiyon modeli için otolog doku ön planda tutulmalıdır.

Anahtar Kelimeler: DİEP, meme kanseri, radyoterapi

Hastaların Bilgileri ve Sonuçlar

	Yaş	RT alan meme	Değerlendirme zamanı	RT ilişkili komplikasyon	R meme volüm	L meme volüm	Volum farkı
Hasta1	42	R	48.ay	Yok	587	430	157
Hasta2	33	L	48.ay	Yok	362	322	-40
Hasta3	42	R	40.ay	Yok	523	435	87
Hasta4	65	L	38.ay	Yok	431	410	-21
Hasta5	37	L	38.ay	Yok	821	626	-195
Hasta6	36	L	30.ay	Yok	196	136	-60
Hasta7	45	R	16.ay	Yok	431	373	58

P-076

Olgu Sunumu: Onkolojik Transfemoral Ampütasyon Sonrası Güdük Hattı Rekonstrüksiyonunda Amputattan Serbest Tibia Osteokütan Flebi

Esat İman[1], Ahmet Biçer[1], Ege Topaloğlu[1], Hüseyin Kaya[2]

[1]Ege Üniversitesi Tıp Fakültesi Plastik Rekonstrüktif ve Estetik Cerrahi A.D. İzmir
[2]Ege Üniversitesi Tıp Fakültesi Ortopedi ve Travmatoloji A.D. İzmir

Giriş: Alt ekstremite amputasyonu günlük hayattaki fonksiyon üzerinde değiştirilemeyecek etkiler oluşturan cerrahi bir yöntemdir (1). Ampute hastalarda rehabilitasyonun temelini kaybedilen ekstremite fonksiyonlarını telafi edebilecek uygun protez uygulamaları oluşturmaktadır. Alt ekstremite amputasyonu olan hastalarda protez uygulamanın temel hedefi yeniden yürümeyi sağlamaktır (3). Amputasyon sonrasında bırakılan rezidü uzuv ne kadar uzun olursa, güç üretmek amacıyla elimizde kalan kaldıraç kolunun daha uzun olacağı ve fonksiyonun daha fazla olacağı uzun zamandır kabul edilen bir gerçektir. Yapılan çalışmalar amputasyon seviyesi ne kadar yüksek olursa, yürüme hızının o kadar düşük yürüme sırasında kullanılan enerji ihtiyacının daha yüksek olduğunu göstermiştir (6). Bu yazının amacı, kendi klinik tecrübemizden bir olguyu paylaşmaktır. Bu olguda efektif güdük uzunluğu, ampute parçadan alınan vaskülarize distal tibia serbest osteokutanöz flebiyle arttırılmıştır.

Olgu: 10 yaşında bilinen ek hastalığı olmayan erkek hastaya, yaklaşık 2 yıl önce Ortopedi ekibi tarafından sol dizde osteosarkom nedenli rezeksiyon uygulanmış. Takiplerinde nüks saptanan ve popliteal vasküler yapılar ile komşuluğu nedeniyle Ortopedi ekibince transfemoral ampütasyon planlanan hastaya tarafımızca aynı operasyonda ampute parçadan alınan serbest distal tibia osteokutanöz flebi ile amputat güdüğünün etkin uzunluğunun arttırılması sağlandı.

Amputasyon işlemi sonucunda, güdükte belirgin kemik defekti ve deri fazlalığı olduğu görüldü. Kemik defekti yaklaşık 10 cm olarak ölçüldü. Amputat materyali incelendi. Posterior tibial arter ve komitan venleri medial malleol posteriorunda bulundu. Ayak plantar yüzünde damar paketini devamını içerdiği görülen 10X6 cm deri adası tasarlandı ve fasyokütan olarak flebe dahil edildi. Tibia, ayak bileği eklem seviyesinde dezartiküle edildi 10 cm proksimalde yapılan osteotomi ile amputat materyalinden ayrılmış oldu. Keskin ve künt diseksiyonlar ile Posterior tibial damarlar proksimale doğru takip edilerek pedikül yeterli uzunluğa ulaşıncaya dek takip edildi ve flep ayrıldı. Güdük tarafında Lateral Femoral sirkumfleks arterin desenden dalı ve komitan veni keskin ve künt diseksiyonlar ile bulundu. Ortopedi ekibince flebin kemik komponenti femur distaline plak ile fiks e edildi. Ardından tarafımızca mikroskop altında mikrocerrahi tekniğe uygun bir şekilde posterior tibial arter – lateral femoral sürkumfleks arter desendan dalı ve komitan venleri anastomozları 9-0 nylon sütürler ile gerçekleştirildi. Flep deri adası ve tibia segmenti periostunda dolaşımın olağan görülmesi üzerine deri adası inset edildi. Postoperatif dönemde hasta bir hafta servis koşullarında takip edildi. Herhangi bir komplikasyon gelişmemesi sonucunda 1. Haftada taburcu edildi.

Tartışma: Ampute hastalarda rehabilitasyonun temelini kaybedilen ekstremite fonksiyonlarını telafi edebilecek uygun protez uygulamaları oluşturmaktadır. Uygun protez için güdük hattının yumuşak doku ve kemik yapı

desteği, uzunluğu oldukça önemlidir.Güdük hattının rekonstrüksiyonunda Plastik Cerrahi klasik yaklaşımları hastanın rehabilitasyon aşamasında daha memnun sonuçlar elde etmesi mümkündür.

Anahtar Kelimeler: alt ekstremite rekonstrüksiyonu, güdük hattı rekonstrüksiyonu, serbest tibia osteokütan flebi

ampütasyon sonrası görünüm

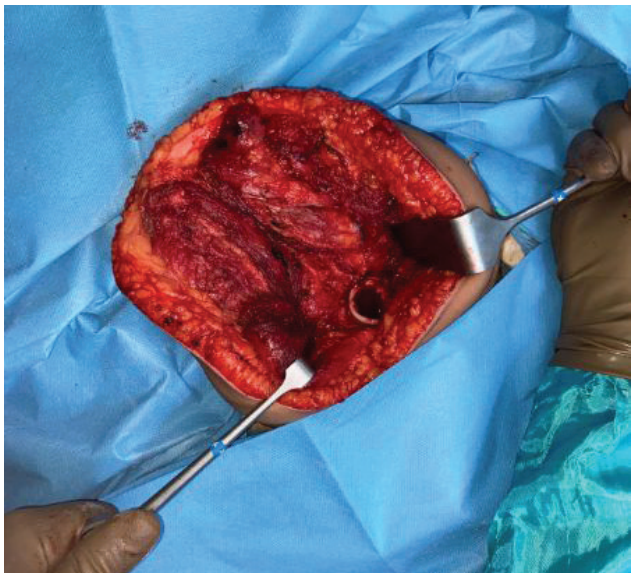

amputat



flep



post op 3. hafta



post op 3. hafta

P-079

Üst ekstremite yumuşak doku defektlerinde inguinal flep uygulaması, Tek merkezli gözlemsel sonuçlarımız

Erdem Koç, Yılmaz Kerem Akayoğlu, Yücel Ağırdil, Özgür Baysal

Marmara Üniversitesi Pendik Eğitim ve Araştırma Hastanesi, Ortopedi ve Travmatoloji, İstanbul

Giriş: Inguinal lambeau yöntemi ilk defa 1972 yılında McGregor tarafından özellikle üst ekstremitede el ve ön koldaki cilt defekti olan yaralanmalarda kullanılmak üzere tariflenmiş bir yöntemdir. Bu cerrahi yöntem, cerrahi süresinin kısa olması, düşük komorbiditesi olması ve mikrocerrahi aletleri gibi özellikli aletlere ihtiyaç duyulmaması gibi avantajlara sahiptir. Biz bu çalışmamızda kliniğimizde 2018-2023 yılları arasında kliniğimizde üst ekstremitede yumuşak defekti sonrası inguinal lambeau yapılan hastaların klinik özelliklerini inceleyip, sonuçlarımızı sunmayı amaçladık.

Yöntem: Kliniğimizde 2018-2023 yılları arasında el ve ön kolda cilt defekti sonrası inguinal lambeau yöntemi uygulanan 7 hasta (1 Kadın, 6 Erkek, Ortalama yaş 41 (14-57)) preop ve postop olarak ortalama 18 ay (12-24) takip edildi. Verilerin sağlanmasında hastanenin bilgi yönetim sisteminden, hastane radyolojik görüntüleme sisteminden yararlanılmış olup; hastaların poliklinik takip verileri, ameliyat notları, gözlenmiştir.

Bulgular: Kliniğimizde opere edilen ve takip edilen 7 hastanın 4'ü degloving tarzda yaralanma sonrası tarafımıza başvururken, 1i crush yaralanma sonrası,1'i elektrik çarpması sonrası, 1'i geçirmiş olduğu mükerrer cerrahiler sonucu oluşan yara yeri problemi gelişmesi üzerine tarafımızca opere edilmiştir. Hastalarımızın flep ile bağlı kalma süreleri yaklaşık olarak 24,3 gün (21-32) olarak bulundu. Hastalar bu süre boyunca hastanede yattılar ve yara yerleri bakımından düzenli pansumanla takip ettiler. İkinci bir cerrahi sonrası flep ayrıldı ve hastalar taburcu edildi. Hastaların takiplerinde üst ektremitede ya da inguinal bölgede enfeksiyon, dehisans gibi komplikasyonlar gözlenmedi.

Sonuç: El, ön kol gibi üst kolun cilt defektli yaralanmalarında ya da yara yeri problemlerinde inguinal lambeau cerrahisi ile başarılı sonuçlar elde edilmektedir. Hastalara cerrahi öncesi yaralanma konusunda ve cerrahi süreç konusunda doğru bilgilendirme yapmak hastanın sürece uyumunu arttırmaktadır.

Kaynakça

1. McGregor IA, Jackson IT. The groin flap. Br J Plast Surg. 1972 Jan;25(1):3-16. doi: 10.1016/s00071226(72)80003-1. PMID: 4550433.

2. Balakrishnan C, Pane TA, Khalil AJ. Use of groin flap in the closure of through and through defect of a forearm: A case report. Can J Plast Surg. 2004 Spring;12(1):47-8. doi: 10.1177/229255030401200110. PMID: 24115875; PMCID: PMC3792770.

3. Turan A. The Pedicled Sensate Osteocutaneous Groin Flap for Reconstruction of the Forearm and Hand. Ann Plast Surg. 2023 Dec 1;91(6):745-752. doi: 10.1097/SAP.0000000000003702. PMID: 38079319.

4. Haranarayan P, Lalla R, Seepaul T, Alexander A, Naraynsingh V, Islam S. Successful Hand Replantation Augmented by Delayed Pedicled Fascio-Cutaneous Groin Flap in an Adult Laborer: A Case Report and Literature Review. Am J Case Rep. 2021 Dec 28;22:e933754. doi: 10.12659/AJCR.933754. PMID: 34961759; PMCID: PMC8721962.

Anahtar Kelimeler: cilt defekti, flep, inguinal, lambeau

14 y K ön kola inguinal flep



14 yaş kız hasta, distal radiusta osteosarkom sonrası yara yeri problemi ve inguinal flep uygulaması

degloving



parmak degloving yaralanma sonrası inguinal lambeau uygulaması

P-080

PİF eklem kırıklı çıkıklarının tedavisinde rekonstrüksiyon: hemihamat artroplasti deneyimlerimiz

Yasin Canbaz, Ömer Büyükkaya, Agit Sulhan, Oğuzhan Tekin, Perçin Karakol

Başakşehir Çam ve Sakura Şehir Hastanesi, Plastik, Rekonstrüktif ve Estetik Cerrahi Kliniği

Giriş: Proksimal interfalangeal (PİF) eklem, uzun yük kolu ve zayıf yumuşak doku desteği nedeniyle travmaya açık bir bölgedir. Bazı yaralanmalar sadece yumuşak dokuyu ilgilendirirken, bazıları kırığın yerine göre PİF eklemde dorsal ya da palmar subluksasyon ile sonuçlanabilir.[1,2] Orta falanks bazisi eklem yüzeyinin %30'dan azının etkilenmiş olduğu fraktürler konservatif tedavi veya K-teli ile ekstansiyon blok yöntemi ile de tedavi edilebilirler. Fraktür hattı orta falanks eklem yüzünün %50'den fazlasını ilgilendiriyorsa veya redüksiyonun devamı için 30 dereceden fazla fleksiyon gerekliyse, disloke fraktür 'instabil' olarak değerlendirilir ve cerrahi müdahale gerektirir.[1,3] Başlıca cerrahi tedavi seçenekleri; ekstansiyonu bloke eden K-teli, traksiyon sistemleri, statik veya dinamik eksternal fiksatörler, volar plak artroplasti, hemihamat otogreft ile artroplasti ve açık redüksiyon internal fiksasyondur (ARİF).[4]

Gereç ve Yöntem: Çalışmamıza Ocak 2023 - Aralık 2023 tarihleri arasında, tarafımıza önceki PIF eklem fraktürü sonucu artroza bağlı ağrı ve hareket kısıtlılığı şikayeti ile başvuran ve tarafımızca hemihamat osteokondral otogreft ile artroplasti uygulanan 5 hasta dahil edildi. Hastaların ortalama yaşı 58 idi(min:40-max:64). Hastaların ikisinde

sol el D3, birinde sol el D2, birinde sağ el D2 PIF eklemde artroz mevcutken bir diğer hastanın ise sağ el D3 PIF eklemde mevcut artrozuna ek olarak aynı parmağında mallet finger deformitesi de mevcuttu. Hastaların tamamında oluşan artroz daha önceki travma öyküsüne sekonder maluniona bağlı izlendi. Tüm hastalara rejyonel anestezi altında tarafımızca hemihamat otogreft ile artroplasti uygulandı. Hastaların peroperatif yapılan pasif fleksiyon ve ekstansiyon hareketlerinde tam eklem hareket açıklığı sağlandığı görüldü.

Bulgular: Hastaların tamamı postoperatif dönemde takip edildi ve erken dönem rehabilitasyona başlandı. Servis takiplerinde komplikasyonla karşılaşılmayan hastalar postoperatif ortalama 5. günlerinde (min:3 - max:7) hastaneden taburcu edildi ve takip süreci için tarafımızca izlem altına alındı. Hastaların takiplerinde PİF eklemde, parmakta ve donör sahada komplikasyonla karşılaşılmadı.

Tartışma: PİF eklem kırıklı çıkığı, ileri dönemde persistan ağrı ve hareket kısıtlılığına sebep olan bir yaralanma olmakla birlikte tedavisinde ana hedef, eklem uyumunun sağlanması, redüksiyonun korunarak orta falanksın dorsale subluksasyonunun engellenmesi ve stabil erken hareketin başlanmasıdır[5]. Tedavi edilmeyen veya diğer tedavi seçenekleriyle tedavisi eksik kalan kırıklar; ileri dönemde midfalanksın volar artiküler yüzünde malunion veya nonunionla sonuçlanabilir. Bu gibi durumlarda kronik dönemde eklemde hareket kaybı, progresif ağrı ve dejeneratif artrit kaçınılmazdır. Hemihamat artroplasti gerek yumuşak bir fibrokartilajinöz yüzey sağlaması; gerekse yeterli PİF eklem stabilizasyonu sağlaması açısından tercih edilen bir tedavi seçeneğidir. Tekniğin önemli avantajlarından birisi de ileri dönemde artroza giden PİF eklemde kaybedilmiş fleksiyon hareketinin tekrar kazanılmasıdır. Hemihamat artroplastinin dezavantajları arasında cerrahi tekniğin zorluğu, donör saha morbiditesi ve özellikle ileri vakalarda eklem stabilizasyonunu sağlamak amacıyla yumuşak doku rekonstrüksiyonuna gereksinim duyulması sayılabilir. [6,7,8] Hemihamat artroplasti, primer olarak internal fiksasyona uygun olmayan volar artiküler yüzeyin en az %50'sini içeren akut ve kronik PİF eklem kırıklı çıkıkları için tercih edilecek bir tedavi seçeneği olarak akılda tutulmalıdır.

Sonuç: Elin gündelik işlevleri düşünüldüğünde, proksimal interfalangeal eklemin fraktür ve dislokasyonları erken ve geç dönemde önemli bir işlev kaybına ve morbiditeye neden olmaktadır. Hemihamat artroplasti, şiddetli akut ve kronik proksimal interfalangeal eklem (PIP) fraktür ve dislokasyonlarının tedavisi için önemli bir tedavi alternatifidir

Anahtar Kelimeler: el cerrahisi, hemihamat artroplasti, pif eklem, rekonstrüksiyon

P-081

Travma sonrası kraniyektomili hastada scalp ve calvarium defektinin serbest alt flep ile onarımı

Vedat Can İşler, Özlenen Özkan, Ege Bora Özpar, Mehmet Çelik, Yaşar Şavk, Ömer Özkan

Akdeniz Üniversitesi Hastanesi Plastik, Rekonstrüktif ve Estetik Cerrahi A.D.

Giriş: Saçlı deri, çok katmanlı yapısı, yüksek vaskülaritesi ve üzerini örttüğü yapılar nedeniyle plastik ve rekonstrüktif cerrahlarca kritik öneme sahip bölgelerden biridir. Saçlı deri defektleri travma, tümör rezeksiyonu ve yanıklar gibi çeşitli nedenlerle oluşabilir. Scalp internal ve eksternal karotid sistemden ayrılan dört farklı arter ile beslenir. Bu arteriyal yapılar arasındaki yaygın vasküler kollateralizasyonlar nedeniyle total saçlı deri replantasyonu tek vasküler anastomoz ile dahi mümkün olabilmektedir.

Saçlı deri rekonstrüksiyonunun amaçları arasında kranyum, dura mater ve beyni korumak, saç çizgisini ve kas simetrisini korumak, gerilimsiz bir şekilde defekti kapatmak yer almaktadır. Rekonstrüksiyonda öncelik benzer dokunun benzer doku ile onarılmasıdır. Bunun mümkün olmadığı durumlarda daha üst rekonstrüksiyon basamaklarına başvurularak onarım amaçlanır. Scalpte meydana gelen geniş doku defektlerinin onarımında latissimus dorsi kas flebi, omental flep, radial önkol fasiyokutanöz flebi, anterolateral uyluk flebi gibi yöntemler kullanılabilir. Kas flepleri kontürü genelde kafatasının yapısına uygundur ancak zamanla atrofi, incelme ve kemik ekspozisyonu izlenebilir. Scalp ve kranyal defektlerin birlikte görüldüğü büyük defektlerde serbest ALT flep onarım seçeneklerinden biri olarak kullanılabilir.

Bu olgu sunumunda 2023 yılında kliniğimizde Anterolateral Thigh (ALT) serbest flep ile saçlı deri defekt onarımı yapılan bir olgudan bahsedilmektedir.

Olgu: 2022 yılında araç dışı trafik kazası sonrası subdural hematom nedeniyle beyin cerrahisi tarafından sol parietal kemik dekompresif kraniyektomi ve abdominal implantasyon operasyonu öyküsü olan, operasyondan altı ay sonra abdominal bölgedeki kemik grefti sol parietal bölgeye reimplante edilen 55 yaşında erkek hasta scalpte açık yara nedeniyle polikliniğimize başvurdu. Kemik greftinin reimplantasyonu sonrası saçlı deri cilt fleplerinde total nekroz geliştiği öğrenilen hastanın yapılan fizik muayenesinde, sol parietotemporal bölgede 25x10 cm boyutunda kemik ve plak-vida ekspoze, akıntılı açık yara izlendi. Ekspoze kemiğin nekrotik görünümde olduğu gözlendi. Beyin cerrahi hekimleri ile ortak operasyona alınan hastanın beyin cerrahisi hekimleri tarafından enfekte kemik dokusu ve ekspoze plak-vidalarının çıkarılmasının ardından tarafımızca operasyona intraop dahil olunarak oluşan scalp ve calvarium defektinin onarımı için 30x15 cm boyutunda serbest ALT flep planlandı. Sol uyluğun pedikül diseksiyonu sonrası eleve edilen serbest ALT flep, sol superfisyal temporal arter ve konkomitan vene anastomoz edildi ve dura mater ekspoze defekt onarıldı. Serbest ALT flep donör sahası sağ uyluktan alınan STSG ile onarılarak işlem sonlandırıldı. Postoperatif takiplerinde komplikasyon izlenmeyen hasta postoperatif 14. günde taburcu oldu.

Sonuç: Kompleks dura mater ekspoze calvarium ve scalp defekti bulunan açık yaraların onarımı; scalp altında yer alan kranyum, dura mater ve beyin gibi hayati öneme sahip yapıların bulunması nedeniyle plastik ve rekonstrüksiyon cerrahları açısından hemen her zaman zorlayıcı olmuştur. Kranyum dokusunun ve scalpin bulunmadığı dura mater ekspoze geniş doku defektlerinde serbest ALT flebi

uygulanabilecek rekonstrüksiyon seçeneklerinden biridir. Buna ek olarak tarafımızca takip edilmekte olan olguda görüldüğü üzere, beynin korunması için kalvaryum önemli bir yapı olsa da geniş kalvaryal defektlerin yumuşak doku kullanılarak onarımı kalvaryumun beyin yapısının korunması ve beyin işlevlerinin yürütülmesi için yaşamsal olmayabileceğini desteklemektedir.

Anahtar Kelimeler: ALT Serbest flep, Calvarium, Scalp

İntraop ALT Flep



Postop



Postop 4. ay



Preop



P-084

Alt ekstremite açık yara serbest flep ile rekonstrüksiyon sonrasında ayak iskemi yönetimi

Ege Bora Özpar, Ömer Özkan, Ömer İmran Şahin, Özlenen Özkan

Akdeniz Üniversitesi Hastanesi Plastik, Rekonstrüktif ve Estetik Cerrahi A.D.

Giriş: Alt ekstremite rekonstrüksiyonunun amacı açık yaranın kapatılması ve fonksiyonel olarak iyileşmedir. Alt ekstremite defekt vakalarında lokal yumuşak doku ve vasküler doku temininde yetersizlik mevcuttur. Bu durum cerrahlar için zorlu problemler oluşturmaktadır. Özellikle ekstremite travmalarının mevcut olduğu yüksek enerjili kazalarda, yanık gibi durumlarda vasküler problemler daha sık görülmektedir. Alt ekstremite defektlerinin rekonstrüksiyonuna yönelik yöntemler arasında primer sütürasyon, deri greftleri, lokal flepler ve serbest flepler yer almaktadır. Diğer yöntemlerin kullanılamadığı durumlarda ise mikrocerrahi serbest flep hala günümüzde en önemli rekonstrüksiyon silahı olarak elimizde bulunmaktadır. Rekonstrüktif mikro cerrahideki son gelişmelerin birçoğuyla, alt ekstremitenin yumuşak doku rekonstrüksiyonunda sıklıkla başarılı bir serbest doku transferi sağlanabilmektedir. Kompleks travmatik yarası olan hastalarda alt ekstremiteye serbest doku transferi, uzuv kurtarma amacıyla tek seçenek olabilir. Fakat serbest flepler, mikrocerrahi teknikler gerektirmesi, deneyim gerektirmesi, alıcı damar bulunmasında zorluklar gibi dezavantajlara da sahiptir, ayrıca ameliyat süresini uzatabilir. Alt ekstremiteye serbest doku transferinin genel başarı oranı, ülkedeki en iyi mikrocerrahi merkezlerinin bazılarında bile baş, boyun veya memeye yapılan transferlerden önemli ölçüde daha düşüktür; bunun birkaç önemli faktörü olabilir, örneğin bacakta travma sonrası ödem olması, anormal veya trombojenik alıcı damarlar yaygın görülen önemli sorunlardır.

Olgu: 51 yaşında bilinen hastalığı olmayan erkek hasta, 12.10.2023 tarihinde motor trafik kazası sonrası kaldırıldığı dış merkez devlet hastanesinden hastanemiz acil servisine sevk oluyor. Acil servis değerlendirilmesinde sağ tibia ve fibula şaft fx mevcut, cruris distali orta hattan lateral malleolü katedip aşil bölgesine uzanan yaklaşık 15x10 cm kas, tendon ekspoze açık yaranın onarımı amacıyla tarafımızca serbest TFL flep ile onarım planlanarak sağ uyluk lateralinden doppler ile pedikül tespiti sonrasında yapılan diseksiyonlarla pedikülün diseksiyonu yapılarak proksimalinden ayrılıp alıcı damar olarak cruris anteriorda tibialis anteriora anastomoz sağlanmış. Post op yoğun bakım takibinde ayakta iskemik bulgular izlenmesi üzerine yapılan el doppleri ile incelemede tibialis posteriorda akım olmadığı gözlenmiş olup KVC hekimleriyle acil olarak eksplorasyon ve revizyon amaçlı ortak operasyona alınmış. Bu sırada destek tedavi amacıyla ektremite ısıtılması, iliomedin ve milrinon infüzyonları tedaviye dahil edilmiş. KVC hekimleri tarafından medial malleol hizasında TPA'da akım olmadığının izlenmesi üzerine safen ven grefti ile uç-uca anastomoz sağlanmış, 12 saat sonrasında ayakta iskemik değişikliklerin devam etmesi üzerine tarafımızca tekrar operasyona alınarak ven greftinde akımın olmadığı izlenmiş ve tekrar yaklaşık 10 cm safen ven grefti alınarak TFL flep anastomoz distali ile anterior tibial arter arasına anastomoz sağlanmış ve ayak dolaşımı sağlanmıştır. Sonrasında ise takiplerimizde flep ve ayak dolaşımları olağan seyretmiş ve hasta postop 17. Gününde taburcu olmuştur.

Sonuç: Kompleks alt ekstremite açık yara serbest flep ile rekonstrüksiyon onarımı uygulanan hastalarda anastomoz sonrasında distal ekstremite iskemi komplikasyonu gelişmesi durum yönetiminde erken teşhis, sık takip ve erken müdahale plastik cerrahların her zaman dikkat etmesi gereken nadir fakat çok önemli bir durumdur.

Anahtar Kelimeler: alt ekstremite iskemisi, damar onarımı, serbest TFL flep

acil başvurusu



intraop



postop

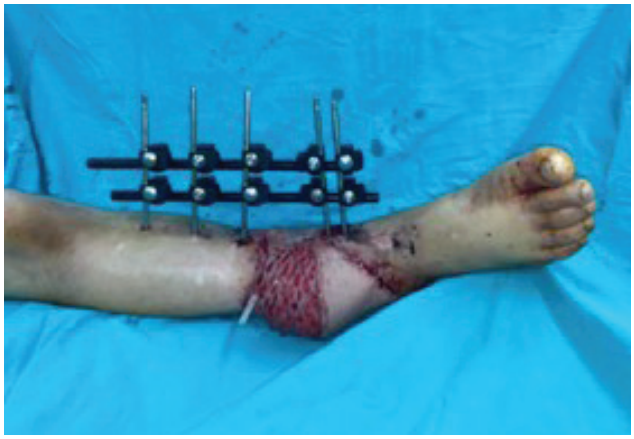

preop



P-085

Nervus vagusa invaze skuamöz hücreli karsinomda sural sinir grefti ile sinir onarımı

Furkan Akman, Özlenen Özkan, Ege Bora Özpar, Mustafa Fırat Genç, Mehmet Furkan Ulaş, Ömer Özkan

Akdeniz Üniversitesi Hastanesi Plastik, Rekonstrüktif ve Estetik Cerrahi A.D.

Giriş: Skuamöz hücreli baş boyun kanseri (SHBBK) dünyada sık görülen kanserlerin başında gelmektedir. Başvuruda olguların üçte ikisi ileri evrededir. Lokal ileri evre hastalıkta tedavi sonrası ortalama iki yıl içerisinde %50-60 oranında lokal nüks ve %20-30 oranında da uzak metastaz gözlenir. Baş boyun kanserinde standart tedavi cerrahi ve/veya radyoterapi (RT) olup, tedavi modalitesinin seçimi tümörün lokalizasyonuna, evresine, operabilitesine ve hekimin klinik deneyime bağlı olarak değişebilir. Bölgesel lenf nodu tutulumu olmayan erken evre tümörlerde cerrahi veya RT tek başına kullanılabilir, tümörün anatomik yerleşimi ile yayılımının cerrahi girişimi kısıtladığı durumlarda ise eş zamanlı kemoradyoterapi (KRT) en uygun seçenek olarak görülür. Zor lokalizasyon ileri evre tümörlerde cerrahi alana ulaşımın ve oluşan defektin rekonstrüksiyonunun zorluluğu hastaları çoğulukla inoperabl olarak değerlendirme eğiliminde olunmaktadır. Özellikle boyun bölgesinde lokal invaze tümörlerde carotis kılıfına yakınlığı nedeni ile cerrahi komplikasyon riski oldukça fazladır.

Olgu: 67 yaşında erkek hasta boyun sol lateralinde daha önce dış merkezde SCC eksizyonu ve sol modifiye radikal boyun diseksiyonu öyküsü sonrası tekrar sol boyun bölgesinde yaklaşık 5 cm boyutunda nüks SCC tanılı ülsere lezyon ile tarafımıza başvuruyor. Boyun sol lateralinde 5 cm çaplı fiks ülsere nüks kitle 1.5 cm cerrahi marjin ile eksize edildi. Sol carotis kılıfından kitle süperioruna doğru diseke edildi. Süperiorda angulus hizasında yapılan diseksiyon sonrası ECA,İCA ve bifurkasyo izlendi, N.hypoglossus görülüp korundu. ECA bifurkasyo hizasında bağlandı. Kitlenin diseksiyonu esnasında CCA kılıfıyla illişkili izlendi. Tümör karotis kılıfından rezeke edilerek enblok olarak eksize edildi. N.vagus, karotis kılıfı, tiroid sınırından, prevertebral fasyadan,CCA inferiorundan frozen matertali gönderildi. N.vagusta malignite izlendi. Sinir 4 cm rezeke edildi. Sinir gap onarımı amacıyla sol lateral malleol posterior seviyesinden yapılan insizyon ve diseksiyon sonrası 6 cm sural sinir grefti gap'a koapte edildi. Boyun sol lateralde yaklaşık 15*12 cm boyutunda damar, kas sinir ekspoze defekt sol deltoid bölgeden deltopektoral flep ile onarıldı. Hastanın sonrasında takipleri servis şartlarında sağlandı. Tek taraflı sural sinir greftli ile onarım yapılan hastamızda postop ilerleyici herhangi belirgin bir fonasyon bozukluğu olmadı. Disfaji tarif etmedi. Hastamızın KT tedavileri sürmekte olup vokal kord hemiparalizi gelişip gelişmediği, disfaji veya fonasyonda bozulma olup olmadığı periyodik olarak videolu takip edilmektedir.

Tartışma: Boyun bölgesinde lokal ileri evre kanserlerde kritik damar sinir paketlerine invazyon olması hastanın direkt cerrahi dışı tedaviye yönlendirilmesini gerektirmemektedir. Kafa tabanını İJV ile birlikte terk eden ve boyunda karotis kılıfı içerisinde seyreden X. kranyal sinir N. Vagus en sık olarak İJV'nin diseksiyonu sırasında hasarlanır. Vagal sinirin yaralanmalarında N.laringeus süperior ramus süperior ve infeirorundan kaynaklı laringeal paraliziye bağlı ses kısıklığı ve aspirasyon, faringeal paraliziye bağlı da sekresyon göllenmesi ve disfaji görülür. Aynı zamanda Servikal sempatik zincir yaralanmaları sıklıkla karotis kılıfının retraksiyonu sırasında meydana gelir. Tam sempatik denervasyonda izlenen pitozis, miyozis, anhidrozis, flushing ve nazal konjesyonla karakterize Horner Sendromu izlenebilir.

Sonuç: Vagal sinir yaralanmaları veya tümör invazyonu sonrası vagektomi yapılan hastalarda sural sinir grefti oluşan gapi onarmak için bir seçenek olabilir. Böylelikle boyun bölgesinde sinir dokuya invaze tümörlerde cerrahi rezeksiyon sonrası onarım mümkün olmakta ve hastalığın tedavisine dramatik katkı sunulabilir. Vagus sinir greftinini viablitesinin değerlendirilmesi için fonasyon, vokal kord değerlendirlimesi, kardiyak, solunum ve sindirm **sisteminin paresempatik aktivitesi ile uzun süreli sonuçları değerlendirilebilir.**

Anahtar Kelimeler: skuamöz hücreli kanser, nervus vagus, sinir grefti

1

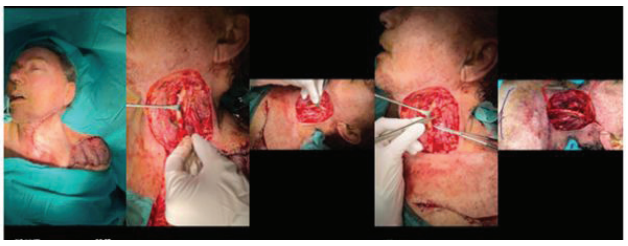

2



P-088

El ve El Bileği Defektlerinde Flep Deneyimlerimiz

Ahmet Biçer, Ege Topaloğlu, Gizem Şule Ateş

Ege Üniversitesi Tıp Fakültesi, Plastik, Rekonstrüktif ve Estetik Cerrahi Anabilim Dalı, İzmir

Giriş: Travmatik el yaralanması olguları, kliniğimizde sıkça karşılaştığımız bir hasta grubudur. Çoğu zaman doku defekti olmamakla beraber, kimi hastalar rekonstrüksiyon gerektirirler. Tarafımızca sıklıkla bu defektlerin doku içeriğine, lokalizasyonuna, eklem hareketleri özelliklerine yönelik çeşitli flepler kullanılmaktadır. Hangi flebin yapılacağına karar verirken fonksiyonel, duyusal, estetik hedefler gözetilmelidir. Bu çalışmadaki amacımız el ve el bileği bölgesindeki defektlerin rekonstrüksiyonuna yaklaşımımızı özetlemektir.

Materyal ve Metod: 2021 Ocak ve 2024 Ocak arasındaki üç yıllık periyot taranmış ve el ve el bileği bölgesindeki defekte yönelik flep yapılan hastalar incelenmiştir. Yapılan tarama sonucunda toplam 55 hastaya ulaşılmıştır. Üç hastaya serbest flep, altı adet uzak flep, 46 hastaya da lokorejyonel flepler uygulanmıştır. Serbest flep olarak ön kol volar yüze anterolateral uyluk (ALT) flebi, el dorsumuna radyal ön kol, 3. parmak volar yüze radyal arterin yüzeyel dalı (SUPBRA) flebi tercih edilmiştir. Lokorejyonel flep seçeneklerinin kısıtlı olduğu ve serbest flep operasyonu için elverişli olmayan hastalarda uzak flepler tercih edilmiştir. Altı hastada da uzak flep olarak kasık flebi tercih edilmiştir. Bu hasta grubunda bu flep hem dorsal hem de volar yüz yumuşak doku defektlerine yönelik kullanılmıştır. 46 hastada lokorejyonel flepler tercih edilmiştir. Dört hastada el dorsumu defektlerine yönelik posterior interosseöz arter (PİA) flebi, üç hastada parmak volar yüz defektlerine yönelik çapraz parmak flebi, bir hastada parmak dorsal yüz defektine yönelik ters çapraz parmak flebi, dört hastada 1. parmak distal volar yüz yaralanmalarına yönelik moberg flebi, iki hastada 1. ve 2. parmak volar yüz defektlerine yönelik ters SUPBRA flebi, iki hastada 1. ve 3. parmak dorsal yüz yaralanmalarına yönelik dorsal metakarpal arter (DMCA) flebi, bir hastada el dorsumu defektine yönelik ters radyal ön kol, bir hastada da ön kol dorsal yüz defektine yönelik pediküllü radyal önkol flebi kullanılmıştır. Replantasyona uygun olmayan veya replantasyon başarısız olan parmak ucu kayıplarında ise 27 Atasoy V-Y flebi uygulanmıştır. Postoperatif dönemde iki hastada (bir PİA, bir ters SUPBRA) flep distalinde ekimotik değişim izlenmiş olup yara bakımı ile flepler kurtarılmış olup başka bir komplikasyon izlenmemiştir.

Sonuç: El ve el bileği rekonstrüksiyonunda fonksiyonel, duyusal, estetik açıdan benzeri benzer ile onarım ilkesi doğrultusunda ve ayrıca donör saha morbiditesini en aza indirmek amacıyla defektlerde ilk tercihimiz lokal flepler olmuştur. Tümör rezeksiyonu sonrası oluşan yüzeyel ve temiz defektlerde sekonder veya deri grefti ile iyileşme uygun olsa da, daha büyük defektler, açıkta damar, sinir, tendon, kemik bulunan defektler ve travma gibi enfeksiyon riski yüksek defektler sıklıkla yara kontraksiyonu olmadan hızlı iyileşmeye izin veren fleplerle rekonstrüksiyon gerektirir. Operasyon süresinin kısa oluşu, postoperatif hasta uyumunun daha kolay oluşu, hastaya gündelik hayatına hızlı geri dönüş kazandırılması lokal flepleri öncelikli seçme nedenlerimiz arasındadır. Postoperatif takiplerimizde total flep kaybı görülmemiştir, gerekli durumlarda fizik tedavi ile uygun rehabilitasyon sonrası yüz güldürücü sonuçlar elde edilmiştir.

Anahtar Kelimeler: el doku defekti, lokorejyonel flep, pia flebi, supbra flebi, travma

Şekil 1

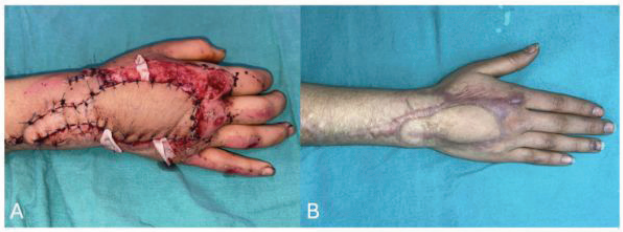

Şekil 1: A: 14 yaş kadın hasta. Araç içi trafik kazası sonucu el dorsumunda gelişen doku defektine yönelik yapılan PİA flebi. B: Postoperatif 19. ay görüntüsü

Şekil 2

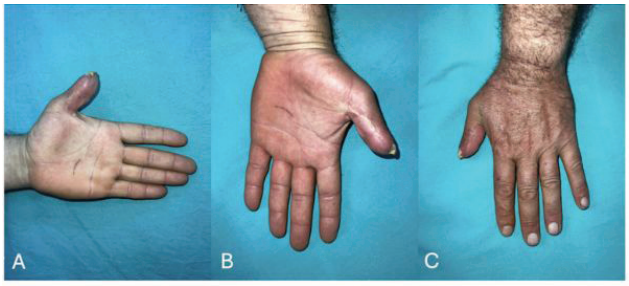

Şekil 2: A, B, C: 55 yaş erkek hasta, canavar ile kesi sonucu sol el 1.parmak volar yüz defektine yönelik yapılan Moberg flebi görüntüleri. Resimler postoperatif 5. ayda çekilmiştir.

Şekil 3

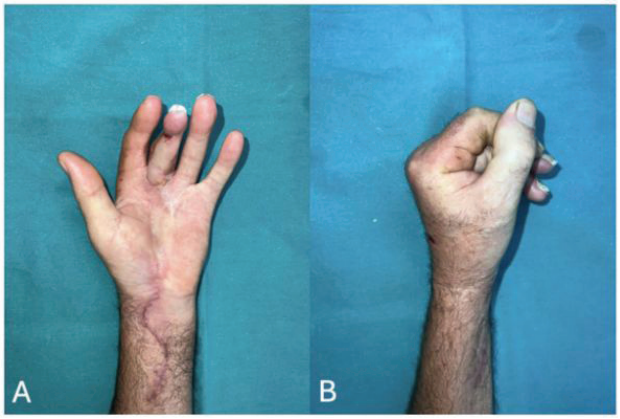

Şekil 3: A, B: 56 yaş erkek hasta. İş kazası sonucu gelişen sol el 3. parmak volar yüzdeki doku defektine yönelik yapılan Free SUPBRA flebi ile rekonstrüksiyon. Resimler postoperatif 6. ayda çekilmiştir.

Şekil 4

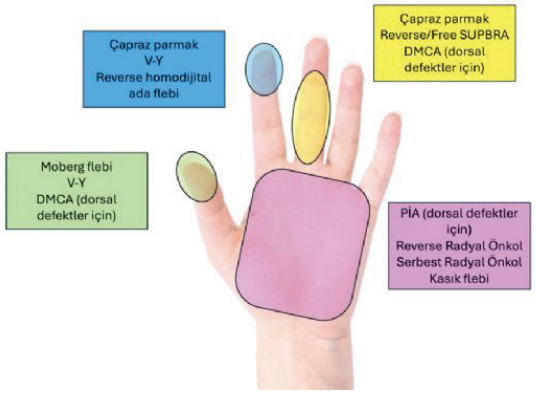

P-089

Serbest radial ön kol fleplerinde başarıya etki eden faktörler

Zeynep Nesil Demirli, Galip Gencay Üstün, Hakan Uzun

Hacettepe Üniversitesi Tıp Fakültesi, Plastik Rekonstrüktif ve Estetik Cerrahi Ana Bilim Dalı, Ankara

Serbest radial ön kol flebi, ince ve katlanabilir olması, uzun pedikülü ile uzak anastomoza olanak vermesi ve çok yönlülüğü nedeniyle sık tercih edilen bir fleptir. Arteryel kanlanması radial arter tarafından sağlanan bu flebin venöz drenajını sefalik ven veya artere eşlik eden komitan venler sağlamaktadır.

Bu çalışmada serbest radial önkol fleplerinde başarıya etki eden faktörler retrospektif olarak değerlendirilmiştir. 2014-2023 yılları arasındaki 10 yıllık süreçte serbest radial ön kol flebi yapılmış olan hastalar çalışmaya dahil edilmiştir. Tanımlayıcı istatistikler sonrası yaş, cinsiyet, rekonstrükte edilen bölge, etiyoloji, ven anastomozu sayısı, anastomoz edilen ven ile revizyon/flep kaybı ilişkisi ki-kare analizine tabi tutulmuştur.

Toplamda 35 hasta arasında yapılan bu çalışmaya 7 kadın, 28 erkek hasta dahil edilmiştir. Ortalama hasta yaşı 50.5'dir. Hastaların %77.1'inde baş-boyun, %2.8'inde üst ekstremite, %20'sinde alt ekstremite rekonstrüksiyonu amaçlı serbest radial önkol flebi kullanılmıştır. Etiyolojiye bakıldığında hastaların %62.8'ine onkolojik cerrahi tedavi sonrası oluşan defekt, %31.4'üne travma sonrası oluşan defekt ve %5.7'sine transseksüalizm nedeniyle serbest radial ön kol flebi yapılmıştır. Hastaların %28.5' inde revizyon ihtiyacı doğmuş olup revizyona alınan hastaların %40'ında flep kaybedilmiştir. Ameliyat başarı oranı %85.7 olarak bulunmuştur. Kadınlarda (E:K = 1:2.6) ve tek komitan ven anastomozu yapılan hastalarda (%26,3) flep kaybı oranının istatistiksel olarak anlamlı olarak daha yüksek olduğu (1.3:1) saptanmıştır.

Serbest radial önkol flebi yüksek oranda başarıyla uygulanabilen bir flep olsa da kadınlarda ve radial konomitan ven anastomozu yapılan vakalarda revizyon/ flep kaybı riski artmaktadır.

Anahtar Kelimeler: anastomoz, mikrocerrahi, radial ön kol flebi, serbest flep

Serbest radial ön kol Flebi



Hacettepe Üniversitesi Plastik Rekonstrüktif veEstetik Cerrahide opere olmuş hastalara örnekler

Serbest radyal ön kol Flebi ile kolumella rekonstrüksiyonu



Hacettepe Üniversitesi Plastik Rekonstrüktif ve Estetik Cerrahide opere olmuş hastalara örnekler